

INFORME DE CASO

Infarto agudo del miocardio en un paciente con situs inversus total

MSc. Dr. Gustavo Roberto Mora Marcial

Dra. Olga Lidia Ferrer Calero

Dra. Elsa María Suárez Álvarez

Policlínico “Octavio de la Concepción y de la Pedraja”, Camajuaní, Villa Clara, Cuba

RESUMEN

El situs inversus es una rara malformación congénita que puede afectar varios órganos y tiene un carácter hereditario. Consiste en una alineación errónea de los órganos dentro del cuerpo: se colocan del lado opuesto (imagen en espejo). Se presenta un paciente masculino de 64 años que lo padece, fumador inveterado, que después de un esfuerzo físico intenso comenzó con dolor precordial opresivo con sensación de muerte y relajación de esfínteres.

Palabras clave: situs inversus, infarto del miocardio

ABSTRACT

The situs inversus is a strange congenital malformation that can affect several organs and has a hereditary character. It consists on an erroneous alignment of the organs inside the body: they are placed of the opposed side (image in mirror). It is presented a male patient of 64 years who has it, inveterate smoker, after intense physical effort began with oppressive chest pain with feeling of death and sphincter relaxation.

Key words: situs inversus, acute myocardial infarction

El situs inversus es una rara malformación congénita que puede afectar varios órganos y tiene un carácter hereditario. Consiste en una alineación errónea de los órganos dentro del cuerpo: se colocan del lado opuesto (imagen en espejo).¹ Es una enfermedad rara para la que existe una predisposición genética, puede afectar a diferentes vísceras y se hereda como un rasgo genético autosómico recesivo.²

Aristóteles describió el situs inversus en animales y admitió que es infrecuente pero bien conocido; la enfermedad no fue reconocida en humanos hasta el siglo XVII.^{3,4} Se dice que Fabricius (1600) recogió una disposición inversa de bazo y de hígado y que Servicius (1615) afirmaba, sin demostraciones concluyentes, que María de Médicis poseía un situs inversus, lo que se recoge en una referencia burlona en la obra *Le médecin malgré lui* (El médico a palos) de Molière.³ A pesar

de todos estos conocimientos puntuales el situs inversus no fue seriamente considerado como objeto de interés científico-médico hasta mediados del siglo XVIII.^{3,4}

Kuchemeister, en 1864, enfatizó la importancia de la percusión y la auscultación como ayuda en el diagnóstico del situs inversus y Vehemeyer, en 1867, fue el primero en descubrir un caso mediante el examen con rayos X; la incidencia no ha sido bien establecida y varía de 0.02 a 1% según Blegen.⁴ El origen aún es oscuro, aunque se ha encontrado predisposición genética y relación con un gen autosómico recesivo, pero en la actualidad no se conoce su etiología específica.⁵

El situs inversus necesita atención por parte de todos los médicos en general, sobre todo de los de la Atención Primaria de Salud, porque el diagnóstico puede ser difícil y confuso, más cuando se trata una enfermedad cardiovascular. Realizar el examen físico del aparato cardiovascular y algunos complementarios como el electrocardiograma llevaría a un diagnóstico que se realizaría no solo desde el punto de vista clínico sino también del eléctrico y que determinaría una conducta precoz cuya eficacia depende de un diagnóstico temprano. El objetivo de este trabajo es dar a conocer un caso de situs inversus recibido en el Policlínico "Octavio de la Concepción y de la Pedraja" del Municipio de Camajuaní, de la Provincia de Villa Clara que, por un diagnóstico anterior, llevó a demoras en el de urgencias y no fue trombolizado a pesar de haber criterios para realizar dicho procedimiento.

PRESENTACIÓN DEL PACIENTE

Paciente masculino, de la raza blanca, de 64 años de edad, con antecedentes patológicos familiares: primo paterno con dextrocardia y antecedentes patológicos personales: fumador inveterado desde los 14 años de edad que, después de un esfuerzo físico intenso, comenzó con dolor precordial opresivo con sensación de muerte y relajación de esfínteres por lo que fue llevado al Policlínico "Octavio de la Concepción y de la Pedraja" (Atención Primaria de Salud); allí fue compensado como un cuadro coronario agudo y fue trasladado al Hospital Clínico Quirúrgico "Arnaldo Milián Castro". Fue ingresado en la Sala de Observación y después de caminar, levantarse e ir al baño comenzó con disnea y dolor intenso y fue trasladado a la Sala de Cuidados Intensivos de Cardiología del hospital, en la que se realizó su diagnóstico definitivo: infarto agudo del miocardio (IAM), pero no fue sometido a tratamiento trombolítico. Al examen físico se constataron los ruidos cardíacos, rítmicos y taquicárdicos, a la derecha del esternón, no soplos, no tercer ruido y frecuencia cardíaca: 109xmin; no se encontraron otros hallazgos positivos. El paciente evolucionó satisfactoriamente y fue egresado a los siete días sin complicaciones.

Exámenes complementarios:

- Electrocardiograma (ECG): -figura 1-
- Electrocardiograma: AVR positiva, onda P negativa en D1 y positiva en AVR, supradesnivel del ST de V1-V6
- Raíz aorta: 34.6mm

- Apertura aórtica: 21.2mm
- Diámetro auricular izquierdo: 40mm
- Septum IV: 11.9mm
- Ventrículo izquierdo (VI) diástole: 49.5mm
- Pared posterior: 11.0mm
- Fracción de eyección (FE): 33%
- VI sístole: 33.1mm
- FE: 61%
- Situs inverso, mala ventana acústica por enfisema pulmonar, difícil precisar contracción segmentaria
- CPK: 200UI

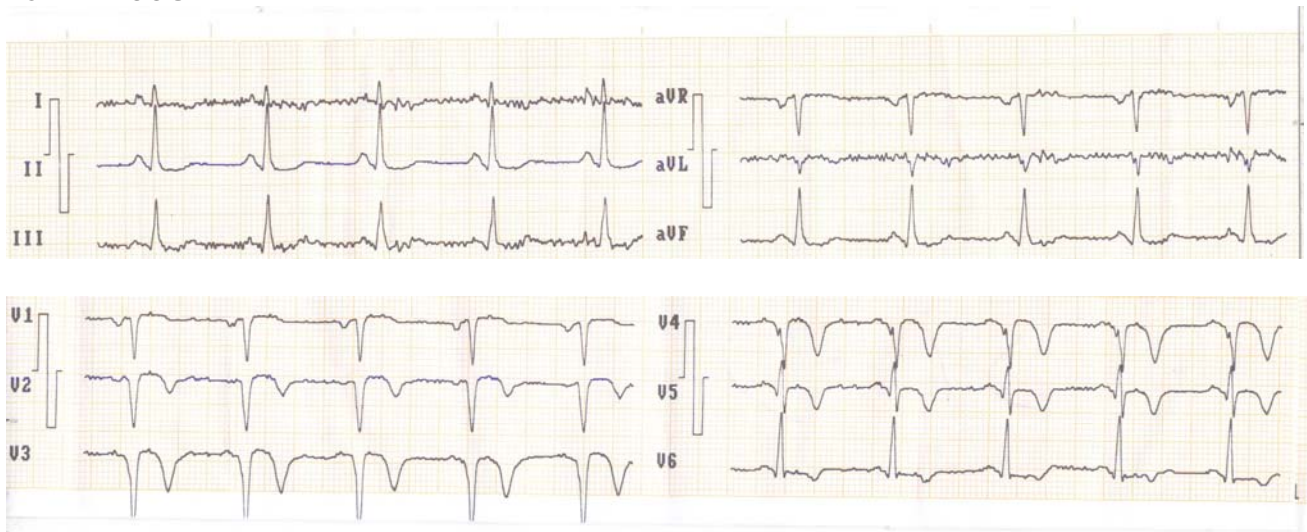


Figura 1. *Electrocardiograma*

COMENTARIO FINAL

El infarto agudo del miocardio es una de las primeras causas de muerte en los países industrializados; la mayoría de los fallecimientos por IAM se producen antes de que el paciente llegue al hospital. El ECG se debe a Einthoven y ha sido la herramienta diagnóstica más importante para el IAM hasta hoy día:^{6,7} para el diagnóstico, en un corazón normal, se colocan los electrodos en el hemitórax izquierdo; no así en un paciente que padece situs inversus.

El diagnóstico de situs inversus puede pasar inadvertido y determinarse como un hallazgo imagenológico y electrocardiográfico; sin embargo, es fácil de realizar y comprobar con una simple radiografía de tórax y un electrocardiograma.⁴

El reconocimiento del situs inversus es imprescindible para evitar errores en una anatomía invertida en un paciente con una historia clínica atípica.^{4,8}

Aunque esta enfermedad es rara el examen físico debe orientar o hacer sospechar esta posibilidad diagnóstica para evitar confusión durante la conducta a seguir en determinados procedimientos en los que, muchas veces, el tiempo es la regla de oro.

REFERENCIAS BIBLIOGRÁFICAS

1. Wilhelm AM, Holbert JM. Situs Inversus. Medicine Specialties. Medicine from WEBMD. Last Updated. 2003; Secc. 2–1.
2. Melchor González JM, Pérez García AR, Torres–Vista M, Rodríguez Brambila VR. Situs Inversus. Reporte de 2 casos. Hosp. “Juárez Mex”. Circ Ciruj. 2000;68(2):72-5.
3. Echenique Elizondo M, Urkía Etxabe JM. Situs inversus totalis. Primera descripción científica realizada durante la Ilustración en México. Cir Esp. 2001;70(5):247-50.
4. Wilhelm A, Holbert M. Situs Inversus Imaging. Medscape [Internet]. 2013 [actualizado 7 Oct 2013; citado 13 Dic 2012]. Disponible en: <http://emedicine.medscape.com/article/413679-overview>
5. Paublo Mario M, Bustos Juan CV, Ramírez Pedro H. Diagnóstico Prenatal de Situs Inversus Totalis. Rev Chil Obstet Ginecol. 2002;67(6):494-7.
6. Brauwald E. Evolution of the management of acute Miocardial infarction: a 20 Century Saga. Lancet. 1998;352(9142):1771-74.
7. Lown B. The lost art of healing: Houghton Mifflin Company. JAMA.1996;276(19):1603-04. doi: 10.1001/jama.1996.03540190075035.
8. Fu H, Gao MK, Qu XL, Sun GF, Shen L. Periampullary carcinoma with situs inversus totalis: case reporte ando review of the literature. Zhonghua Weil Chang Wai Ke Za Zhi. 2007;10(2):134-7 PMID: 17380452

Recibido: 26- 2-13

Aprobado: 4-10-13

Gustavo Roberto Mora Marcial. Policlínico “Octavio de la Concepción y la Pedraja”. Independencia No. 16. Camajuaní, Villa Clara, Cuba. Código Postal: 52500 Teléfono: (53)(42)481525 cjuani@capiro.vcl.sld.cu