

## INFORME DE CASO

# Neumonía por virus influenza A (H1N1) y su evolución atípica en la Unidad de Cuidados Intensivos

## Pneumonia, influenza virus A (H1N1) and atypical evolution in the Intensive Care Unit

MSC. Dr. Francisco Cordié Muñoz<sup>1</sup>

Dr. Wilder Reinoso Fernández<sup>2</sup>

Lic. Sailys Rodríguez López<sup>3</sup>

<sup>1</sup> Máster en Urgencias Médicas en la Atención Primaria de Salud. Especialista de I Grado en Medicina General Integral y en Medicina Intensiva y Emergencia. Profesor Asistente de la Universidad de Ciencias Médicas "Dr. Serafín Ruiz de Zárate Ruiz", Santa Clara. Hospital Clínico Quirúrgico "Arnaldo Milián Castro", Santa Clara, Villa Clara, Cuba. Correo electrónico: [franciscocm@hamc.vcl.sld.cu](mailto:franciscocm@hamc.vcl.sld.cu)

<sup>2</sup> Especialista en I Grado en Medicina Intensiva y Emergencia. Profesor Instructor de la Universidad de Ciencias Médicas "Dr. Serafín Ruiz de Zárate Ruiz", Santa Clara. Hospital Clínico Quirúrgico "Arnaldo Milián Castro", Santa Clara, Villa Clara, Cuba. Correo electrónico: [wilderrf@hamc.vcl.sld.cu](mailto:wilderrf@hamc.vcl.sld.cu)

<sup>3</sup> Licenciada en Enfermería. Policlínico "Chiqui Gómez Lubián". Santa Clara, Villa Clara, Cuba. Correo electrónico: [carmenlg@hped.vcl.sld.cu](mailto:carmenlg@hped.vcl.sld.cu)

## RESUMEN

Se presenta un paciente de 50 años, atípico por su evolución y sus complicaciones, hospitalizado en febrero de 2014 en la Unidad de Cuidados Intensivos del Hospital Clínico Quirúrgico "Arnaldo Milián Castro", de la Ciudad de Santa Clara, Provincia de Villa Clara, por presentar fiebre, tos seca, artralgia, mialgia y disnea. Se le diagnosticó neumonía adquirida en la comunidad causada por el virus de influenza A (H1N1) -confirmado con la prueba de reacción en cadena de la polimerasa-transcriptasa reversa-; tuvo una evolución poco común, con complicaciones como neumotórax espontáneo derecho, neumonía necrotizante y empiema por pseudomona de ese mismo hemitórax. El paciente evolucionó satisfactoriamente pese a las complicaciones y fue egresado a los 30 días.

**Palabras clave:** subtipo H1N1 del virus de la influenza A

## ABSTRACT

It is presented a patient of 50 years old, atypical in its evolution and its complications, he was hospitalized in February 2014 in the Intensive Care Unit of the "Arnaldo Milian Castro" Surgical Hospital, City of Santa Clara, Villa Clara Province. He presented fever, dry cough, arthralgia, myalgia, and dyspnea. He was diagnosed with community-acquired pneumonia caused by influenza A virus (H1N1) to test -confirmed chain reaction reversa- transcriptase-polymerase; he had an unusual evolution, with complications such as spontaneous pneumothorax right, necrotizing pneumonia and empyema caused by Pseudomonas of the same side. The patient progressed satisfactorily despite the complications and was discharged at 30 days.

**Key words:** influenza A virus, H1N1 subtype

Existen referencias de pandemias por influenza desde hace varios años, de manera tal que desde el siglo XVI se han documentado tres por cada centenario como promedio, con intervalos de 10 a 50 años. En la pasada centuria, por ejemplo, ocurrieron en 1918, 1957 y 1968; en la primera murieron entre 50 y 100 millones de personas.<sup>1</sup>

La pandemia de 2009 es el resultado de una nueva cepa del virus de influenza A (cepa H1N1) que no se había identificado previamente en el humano. El Centro

para la prevención y el control de enfermedades decidió referirse a esta pandemia como una nueva infección por influenza A (H1N1), un término que refleja las características únicas genéticas del virus: una combinación de cepas porcina, humana y aviar; esta cepa presenta antígenos completamente nuevos que limitan la capacidad del sistema inmune de reconocer y destruir al nuevo virus. Aunque una inmunidad limitada contribuyó al desarrollo de una pandemia nueva por H1N1, la investigación también sugiere que la H1N1 porcina se replica más eficientemente que cepas humanas que llevan a lesiones patológicas más severas en los pulmones, incluido el daño alveolar difuso.<sup>2</sup>

Múltiples han sido los informes de morbilidad y mortalidad en el mundo: un ejemplo son los de México, que en 2009 informaron cifras de hasta 4 910 de casos confirmados, con 85 fallecidos.<sup>3,4</sup>

El 11 de mayo de 2009 comenzó la pandemia en Cuba, que fue el país número once en informar casos de gripe A en el continente americano; hasta el 27 de abril de 2010 Cuba confirmó 973 casos y 63 muertes.<sup>5-7</sup>

La infección por influenza A (H1N1) puede causar neumonía y evolucionar hacia una forma grave de la enfermedad, de modo que su diagnóstico precoz y su tratamiento oportuno son elementos vitales. Las características específicas de las manifestaciones clínicas y las complicaciones poco frecuentes observadas en este paciente fueron el motivo de este artículo.

## **PRESENTACIÓN DEL PACIENTE**

Se trata de un paciente masculino de 50 años, de la raza blanca, con antecedentes de ser fumador inveterado. Antecedente epidemiológico de interés: criador habitual de cerdos. En esta ocasión acudió al Servicio de Urgencias del Hospital Clínico Quirúrgico "Arnaldo Milián Castro", de la Ciudad de Santa Clara, Provincia de Villa Clara, porque presentaba, desde hacía siete días, fiebre elevada (38-39°C), temblores, artralgia y mialgias; tres días antes del ingreso comenzó con tos seca y disnea, por lo que fue hospitalizado en la Sala de Medicina Interna con el diagnóstico presuntivo de bronconeumonía y posible leptospirosis; se comenzó el tratamiento establecido para dichas enfermedades. Su evolución en la sala no fue satisfactoria y, después de 12 horas de hospitalización, se decidió su traslado a la Unidad de Cuidados Intensivos (UCI) por deterioro clínico con polipnea intensa, discreta cianosis distal, agotamiento y sudoración; en la UCI se recibió un paciente con insuficiencia respiratoria grave. Al examen físico se constató: sudoración y palidez de la piel y las mucosas acompañada de discreta cianosis distal; paciente en posición de ortopnea con tiraje intercostal pero conciente y orientado y que podía comunicarse con lenguaje claro y coherente; a la auscultación presentaba estertores crepitantes en ambos campos pulmonares; bioparámetros: tensión arterial: 130/70mmHg, frecuencia cardíaca: 120x/min, frecuencia respiratoria: 30x/min, saturación de oxígeno (SO<sub>2</sub>): 65-70%, temperatura de 36.5°C, presión venosa central: 13cmH<sub>2</sub>O; escala APACHE II (Acute Physiology and Chronic Health Evaluation II, por sus siglas en inglés), al ingreso, de 14 puntos.

### **Exámenes complementarios**

Gasometría arterial: alcalosis respiratoria e hipoxemia. PO<sub>2</sub>/F<sub>i</sub>O<sub>2</sub> de 200

Radiografía de tórax: muestra un infiltrado intersticial pulmonar bilateral (figura 1)

Leucograma: 14x10<sup>9</sup>/l Polimorfo: 030, Linfocitos: 068, Stabs: 0.02

Ecocardiograma: no alteraciones estructurales

Fracción de eyección del ventrículo izquierdo: 60% con presión capilar pulmonar de 18mmHg.

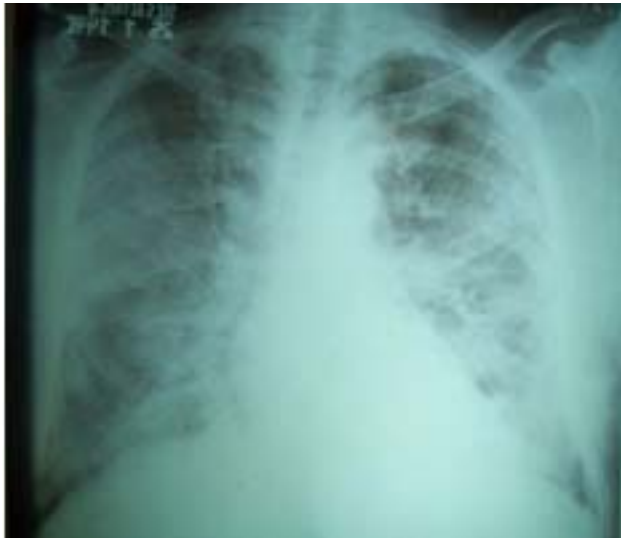Prueba de leptospira y hemocultivos: negativos

Ante las características clínicas, y en situación de alerta epidemiológica para el virus influenza A (H1N1), se sospechó una probable infección por el virus, por lo que se le realizaron frotis nasal y faríngeo. Posteriormente se confirmó que los resultados fueron positivos, por lo que se añadió tratamiento con oseltamivir - 75mg cada 12 horas como presuntivo-, además de soporte con ventilación artificial no invasiva por máscara permanente.

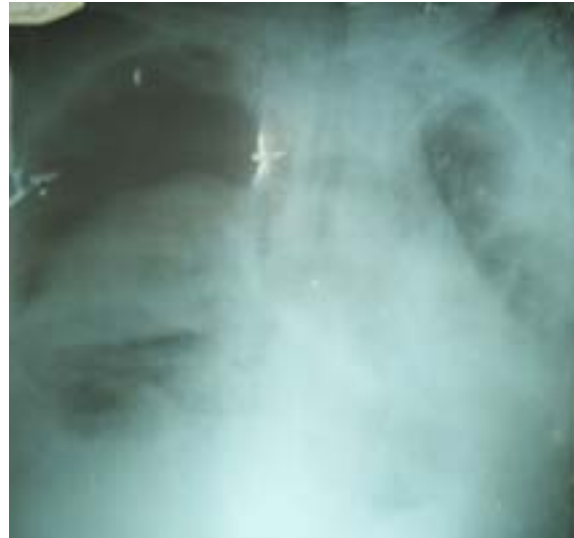### **Evolución**

En cinco días el paciente presentó una buena evolución clínica, con rápida mejoría de los infiltrados radiológicos, pero al sexto día comenzó nuevamente con polipnea súbita, sudoración y disminución de la SO<sub>2</sub> debido a un neumotórax espontáneo

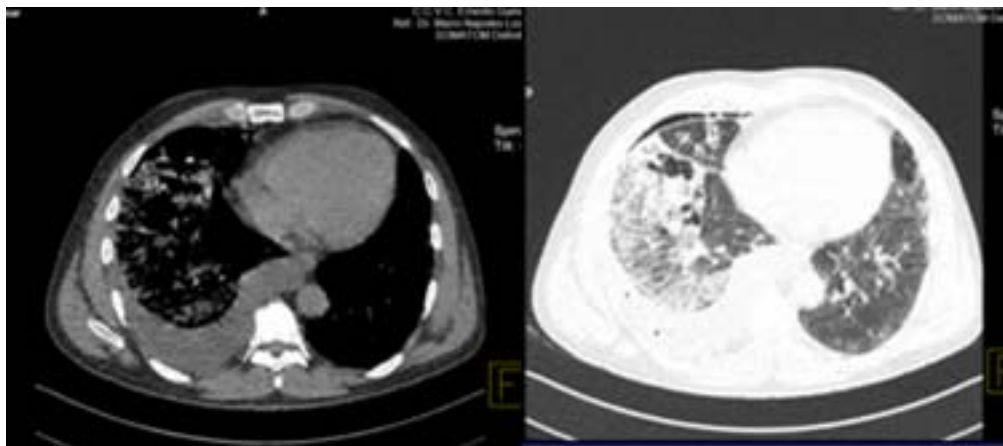
derecho (figura 2) -etiológicamente de posible enfermedad bulosa pulmonar-; después de haber descartado algún traumatismo o un postcatéter venoso central (o ambos) se le realizó una pleurotomía mínima alta con aspiración continua por sistema de Over Holt. Esta complicación no tuvo una evolución satisfactoria y aparecieron signos de sepsis por neumonía necrotizante con empiema por pseudomona confirmado en cultivos del líquido pleural y esputo bacteriológico y en una tomografía axial computadorizada contrastada (figura 3).



**Figura 1.** Radiografía de tórax. Patrón de infiltrado alveolar bilateral



**Figura 2.** Radiografía de tórax. Neumotórax derecho



**Figura 3.** TAC contrastada. Neumonía necrotizante y empiema derecho

Pese a la terapéutica antimicrobiana con piperacilina-tazobactam y amikacina fue necesaria la intervención quirúrgica: se le realizó una toracotomía derecha con pleurectomía parcial parietal más escarificación, además de resección atípica de segmentos en la base pulmonar derecha. El paciente presentó una buena evolución clínica con mejoría radiológica y se le realizó el destete de la ventilación sin incidencias. Fue egresado de la UCI tras 30 días de hospitalización; se decidió su traslado a la Sala de Cirugía Torácica para su completa y definitiva recuperación.

## COMENTARIO FINAL

La infección por el virus influenza A puede dar lugar a infección respiratoria grave y a síndrome de distres respiratorio agudo. La clínica es indistinguible de cualquier infección respiratoria y siempre existirá un subgrupo de personas en el que la infección por el subtipo H1N1 se manifiesta más agresivamente (debido a un sistema inmunitario suprimido) y en el que se llega a contraer neumonía, con una mortalidad elevada; otras complicaciones como las descritas en este caso son poco frecuentes, pero no se debe dejar de pensar en ellas. La experiencia mundial demuestra que el tratamiento rápido con los antivirales reduce la gravedad de la enfermedad y mejora las probabilidades de supervivencia y, en situación de pandemia, es preciso solicitar precozmente la paro cardiorespiratorio para el virus influenza A (H1N1) e iniciar tratamiento antiviral y las medidas de aislamiento de contacto y respiratorio de inmediato, además de

nunca dejar de preguntar: ¿Cuántos casos con influenza A (H1N1) estarán en las comunidades hoy sin diagnóstico oportuno?

## REFERENCIAS BIBLIOGRÁFICAS

1. Arencibia Sosa H, Rubal Wong A, Danger Habber A, Jua Mesa T, Juy Aguirre E. Neumonía por virus de la influenza A H1N1 en el adolescente. MEDISAN [Internet] 2010. [citado 29 Ago 2013];14(6): [aprox. 5 p.]. Disponible en: [http://scielo.sld.cu/scielo.php?script=sci\\_arttext&pid=S1029-30192010000600016](http://scielo.sld.cu/scielo.php?script=sci_arttext&pid=S1029-30192010000600016)
2. Haro López C, Ferrer Roca R, Vallés Dauris J. Neumonía y Síndrome de Distrés Respiratorio Agudo producido por el virus influenza A (H1N1). Barcelona. Med Intens [Internet]. 2009 Dic. [citado 29 Ago 2013];33(9): [aprox. 5 p.]. Disponible en: [www.medintensiva.org/.../neumonia-sindrome-distres-respiratorio-agudo/.../S0210569109000874/](http://www.medintensiva.org/.../neumonia-sindrome-distres-respiratorio-agudo/.../S0210569109000874/)
3. Pérez Padilla R, De la Rosa Zamboni D, Ponce de León S, Mauricio Hernández MD, Quiñones Falconi F, Bautista E, et al. Pneumonia and Respiratory Failure from Swine-Origin Influenza A (H1N1) in Mexico. N Engl J Med. 2009 Aug 13;361:680-9 DOI: 10.1056/NEJMoa0904252
4. Banda-Lara MI, Hidalgo-Loperena H, Rivera-Benítez C. Severidad de la neumonía asociada a influenza A H1N1: Evaluación de escalas de severidad. Rev Med Hosp Gen Mex. 2011;74: 1-2.
5. Rapid Diagnosis of Pandemic (H1N1) 2009 in Cuba. Emerging Infectious Disease [Internet]. 2012 Feb [citado 29 Ago 2013];18(2): [aprox. 3 p.]. Disponible en: [http://wwwnc.cdc.gov/eid/article/18/2/11-0547\\_article](http://wwwnc.cdc.gov/eid/article/18/2/11-0547_article)
6. Update: infections with a swine-origin influenza A (H1N1) virus -- United States and other countries, April 28, 2009. Morb Mortal Wkly Rep. 2009;58:431-33.
7. Piñón A, Acosta B, Valdés O, Arencibia A, Savón C, González G, Cuban strategy for the molecular characterization of the pandemic influenza A virus (H1N1). Rev Cubana Med Trop. 2011;63:21–9.

Recibido: 6- 3-14

Aprobado: 25-3-14

**Francisco Cordié Muñoz.** Hospital Clínico Quirúrgico "Arnaldo Milián Castro". Avenida Hospital Nuevo e/ Doble Vía y Circunvalación. Santa Clara, Villa Clara, Cuba. Código Postal: 50200 Teléfono: (53)(42)270000. Correo electrónico: [franciscocm@hamc.vcl.sld.cu](mailto:franciscocm@hamc.vcl.sld.cu)