

## INFORME DE CASO

# Injerto óseo autólogo: una solución para el defecto óseo tibial en la artroplastia de rodilla

## Autologous bone graft: a solution to the tibial bone defect in knee arthroplasty

**Dr. Ricardo Eugenio García Quintana<sup>1</sup>**

**Dr. Alain Bermúdez López<sup>2</sup>**

**Dr. Armando Osmán Lugo González<sup>3</sup>**

<sup>1</sup> Especialista de I Grado en Ortopedia y Traumatología. Profesor Asistente de la Universidad de Ciencias Médicas "Dr. Serafín Ruiz de Zárate Ruiz", Santa Clara. Hospital Clínico Quirúrgico "Arnaldo Milián Castro", Santa Clara, Villa Clara, Cuba. Correo electrónico: [hierrofe2@yahoo.es](mailto:hierrofe2@yahoo.es)

<sup>2</sup> Especialista de I Grado en Ortopedia y Traumatología. Profesor Instructor de la Universidad de Ciencias Médicas "Dr. Serafín Ruiz de Zárate Ruiz", Santa Clara. Hospital Clínico Quirúrgico "Arnaldo Milián Castro", Santa Clara, Villa Clara, Cuba. Correo electrónico: [alainbl1@yahoo.es](mailto:alainbl1@yahoo.es)

<sup>3</sup> Especialista de I Grado en Ortopedia y Traumatología. Profesor Asistente. de la Universidad de Ciencias Médicas "Dr. Serafín Ruiz de Zárate Ruiz", Santa Clara. Hospital Clínico Quirúrgico "Arnaldo Milián Castro", Santa Clara, Villa Clara, Cuba. Correo electrónico: [hierrofe2@yahoo.es](mailto:hierrofe2@yahoo.es)

## RESUMEN

Hoy día la realización de una artroplastia total de rodilla es un procedimiento común. Uno de los mayores desafíos lo constituyen los defectos óseos en la superficie articular de la tibia como resultado de deformidades angulares en varo o valgo. Una opción para enfrentar este problema es la reconstrucción del defecto óseo con la utilización de injerto óseo autógeno. Se realiza en el presente trabajo una revisión de las posibilidades de reconstrucción de ese defecto óseo y se presenta un paciente con diagnóstico de gonartrosis tricompartmental tributario de reemplazo protésico con defecto óseo tibial al que se le realizó la técnica de Windsor y colaboradores (reconstrucción con injerto tomado de los cóndilos femorales distales resecados) con resultado satisfactorio. Esta alternativa garantiza la colocación de una prótesis estable.

**Palabras clave:** trasplante óseo, tibia/lesiones, artroplastia de reemplazo de rodilla

## ABSTRACT

Today, the performance of a total knee arthroplasty is a common procedure. One of the greatest challenges are the bone defects in the tibia articular surface of the tibia as a result of an angular deformities in varus o valgus. One option to deal

with this problem is the reconstruction of bone defects using autogenous bone graft. It is performed in the present study a review of the possibilities of reconstruction of this bone defects and a patient is presented with a diagnosis of tributary tricompartmental gonarthrosis of prosthetic replacement with tibial bone defect to which the Windsor's technique et al. was performed. (reconstruction with graft taken from the resected distal femoral condyles) with satisfactory results. This alternative ensures a placement of a stable prosthesis.

**Key words:** bone transplantation, tibia/injuries, arthroplasty, replacement, knee

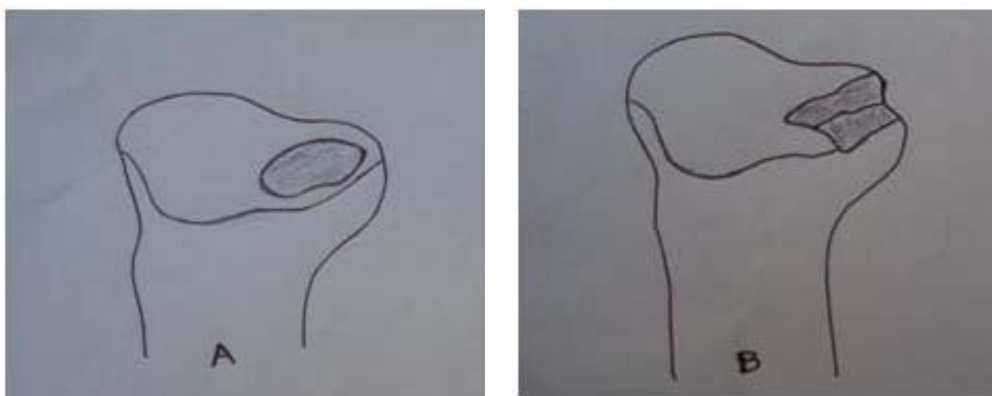
La realización de una intervención quirúrgica de implante protésico es muy común y tiene resultados satisfactorios en más del 95% de los pacientes intervenidos, un porcentaje realmente bajo de complicaciones y una tasa de infección cercana a 0.5%.<sup>1-5</sup>

En la literatura aparecen tres fases por las que ha evolucionado la artroplastia total de rodilla:

- 1ra: técnicas de interposición de tejidos entre las superficies de corte.
- 2da: prótesis muy limitantes (bisagras) con altas tasas de complicaciones (aflojamientos, infecciones).
- 3ra: prótesis de sustitución de superficies precursoras de las que hoy día son utilizadas.<sup>6</sup>

Los defectos óseos pueden tener varias causas entre las que se citan las deformidades angulares en varo y valgo, las osteonecrosis, las hipoplasias, los traumatismos y las intervenciones quirúrgicas previas (osteotomías tibiales proximales y las artroplastias totales de rodilla).<sup>6-8</sup>

Los defectos óseos se pueden clasificar en contenidos (tienen un borde cortical óseo intacto) y no contenidos (son más periféricos y carecen de un reborde cortical óseo)



**Figura 1.** a) Defectos óseos contenidos b) Defectos óseos no contenidos

(figura 1). Rand los clasificó en tres tipos:

- Tipo I: defecto metafisario focal con anillo cortical intacto
- Tipo II: defecto metafisario extenso con anillo cortical intacto
- Tipo III: defecto metafisario y cortical combinados.<sup>6,8,9</sup>

Existen varias opciones terapéuticas descritas para el manejo de los defectos óseos tibiales en la artroplastia total de rodilla:

-Relleno con cemento: se utiliza en los defectos contenidos <0.5cm.

-Relleno con cemento fijo con tornillos: se utiliza en defectos no contenidos >1cm.<sup>10</sup>

-Cuñas metálicas modulares que se fijan a la base tibial y permiten construir una prótesis a la medida: útiles en grandes defectos periféricos, de alto costo.

-Reconstrucción con injertos óseos: indicados en grandes defectos no contenidos.

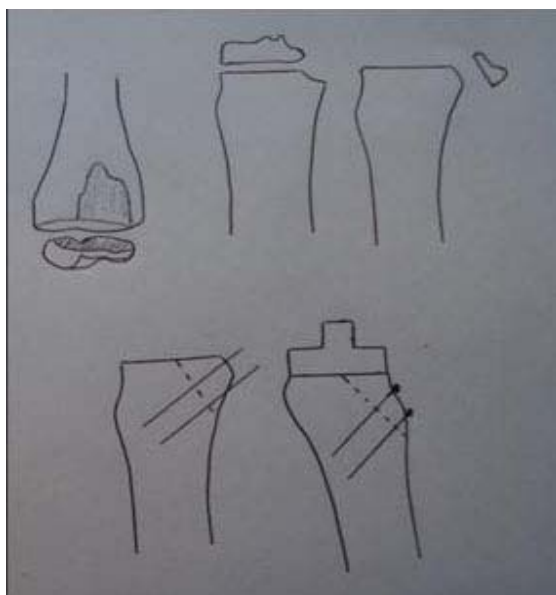
a) Homólogos: posibilidad de reacciones inmunológicas, incorporación más lenta y parcial y transmisión de enfermedades como el virus de inmunodeficiencia humana, hepatitis B y C y sífilis.

b) Autólogos: no transmisión de enfermedades, incorporación a corto plazo, buena capacidad osteoinductora y osteoconductora, versatilidad y relación costo-beneficio positiva.<sup>6,9</sup>

Debido a las múltiples ventajas que tiene el uso de los injertos óseos autólogos en la solución de los defectos óseos en las mesetas tibiales de las rodillas artrósicas candidatas a una artroplastia total primaria de rodilla se decidió presentar este caso, en el que se utilizó injerto autógeno con ese fin. Varias han sido las técnicas descritas sobre el uso de injertos con fines reconstructivos, McKeever (1960) utilizó injerto de cresta ilíaca para reparar defectos óseos de la meseta tibial; Hungerford, Krackow y Kenna (1984) publicaron su experiencia con el uso de injerto conformado con el fragmento resecado de los cóndilos femorales posteriores fijado a la zona del defecto con tornillos avellanados para que penetren en el injerto y Windsor, Insall y Sculco (1986) describieron una técnica similar en la que utilizaron el fragmento de la resección de los cóndilos femorales distales; este último procedimiento pareció factible y más sencillo, por lo que fue utilizado en el caso de reconstrucción de defectos periféricos de meseta tibial que se presenta a continuación.<sup>6,7,9</sup>

Descripción de la técnica quirúrgica:

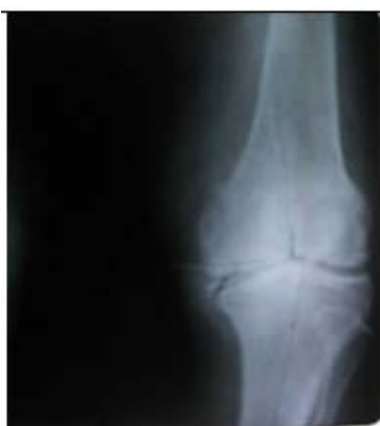Se utilizan los mismos pasos de la realización de una artroplastia total de rodilla primaria con respecto al abordaje y la artrotomía: se realiza la resección del fémur distal al nivel deseado y se continúa el resto de la preparación del fémur, posteriormente se procede a la resección de la tibia proximal, una vez determinado el eje mecánico de la tibia se planifica el nivel del corte óseo (no se debe resecar más de 6-8mm en la meseta medial ni más de 10mm la meseta externa), el defecto cóncavo e irregular se convierte en un defecto plano al cortarlo oblicuamente con la sierra, que origina una superficie plana grande que se cubre con el fragmento resecado del fémur distal, se fija provisionalmente con agujas de Kirschner, se regulariza el injerto para obtener una superficie plana para el asiento de la prótesis tibial y se colocan dos tornillos perpendicularmente a la superficie de corte. Debe sellarse con cemento la interfase injerto-hueso para evitar su ingreso en la misma antes de colocar los componentes; el resto de los pasos se siguen igual. Debe posponerse el apoyo hasta la evidencia radiológica de integración del injerto (figura 2).<sup>6,9,10</sup>



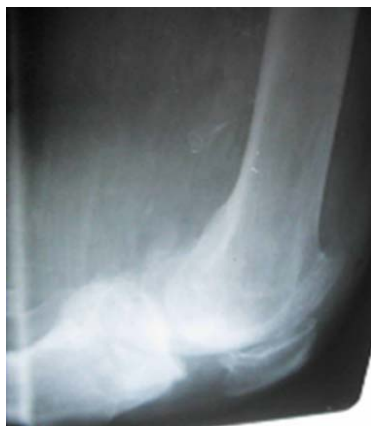**Figura 2.** *Técnica quirúrgica*

## **PRESENTACIÓN DEL PACIENTE**

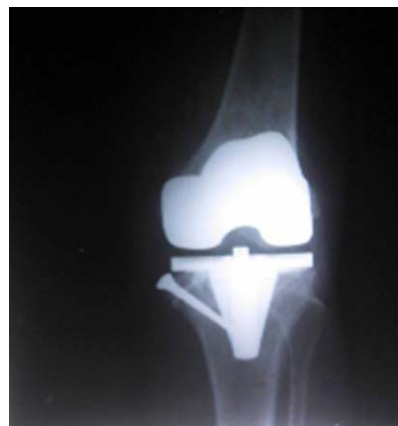Paciente de 74 años de edad, con antecedentes de salud, que asistió a la Consulta de Ortopedia porque presentaba dolor en la rodilla derecha; al examen físico presentaba una deformidad severa en varo de la rodilla. En el examen radiológico de la rodilla se constató una osteoartritis tricompartmental con defecto severo en la meseta tibial medial (figuras 3 y 4), con este diagnóstico se le indicó tratamiento quirúrgico y se realizó una artroplastia total de rodilla; se reconstruyó el defecto mediante la técnica descrita. El paciente empezó la rehabilitación al siguiente día con ejercicios para la rodilla y el tobillo y fue egresado al sexto día con indicación de deambulacion sin apoyo hasta los tres meses, fecha en que se observó la integración del injerto (figura 5). Actualmente el paciente se encuentra sin dolor, la rodilla es estable medio lateralmente y en flexión, el rango de movilidad de la articulación es de cero a 110 grados y no hay cajón anterior.



**Figura 3.** *Rayos X (Rx) defecto óseo tibial vista AP*



**Figura 4.** *Rx defecto óseo tibial vista lateral*



**Figura 5.** *Rx posoperatorio tibial vista AP*

## COMENTARIO FINAL

El resultado del paciente fue satisfactorio, por lo que la utilización de injertos autólogos para reconstruir los defectos óseos tibiales en las rodillas gonartrosicas con indicación de artroplastia total constituye una alternativa eficaz que garantiza la colocación de una prótesis estable.

## REFERENCIAS BIBLIOGRÁFICAS

1. Smith TO, Ejtehadi F, Nichols R, Davies L, Donell ST, Hing CB. Clinical and radiological outcomes of fixed- versus mobile-bearing total knee replacement: a meta-analysis. *Knee Surg Sports Traumatol Arthrosc.* 2010 Mar; 18(3): 325-40. doi: 10.1007/s00167-009-0909-7.
2. Lombardi AV, Nott MP, Scott WN. Primary Total Knee Arthroplasty. *J Bone Joint Surg.* 2009; 91 Suppl 5: 52-53.
3. Davis JJ, Bono JV, Lindeque BG: Surgical strategies to achieve a custom-fit TKA with standard implant technique. *Orthopedics.* 2010; 33: 569.
4. Lygre SH, Espehug B, Havelin LI. Pain and function in patients after primary unicompartmental and total knee arthroplasty. *J Bone Joint Surg.* 2010 Dec 15; 92A(18): 2890-7.
5. Erak S, Naudie D, MacDonald SJ. Total knee arthroplasty following medial opening wedge tibial osteotomy: technical issues early clinical results. *Knee.* 2011; 18: 499-504.
6. Canale ST, Beaty JH. Riesgos de la artroplastia de cadera y de rodilla. En: *Campbell's operative orthopaedics.* 12 ed. España: Mosby; © 2013. p. 376-438.
7. De Cárdenas OM. Special situations in Total Knee Arthroplasty. Villa Clara: *Proceeding of Cuban Orthopedic Congress;* Sept 2012.
8. Multiple needle puncturing: balancing the varus knee. *Orthopedics.* 2011 Sep 9; 34(9): e510-2. doi: 10.3928/01477447-20110714-48
9. Teruyuki KC, Roberto SN. Enxerto ósseo autólogo para defectos tibiais na artroplastia total de joelho. *Acta Ortop Bras.* 2005; 13(3): 120-3.
10. Jones CA, Beaupre LA, Johnston DW, Suarez-Almazor ME. Total joint arthroplasties: current concepts of patient outcomes after surgery. *Rheum Dis Clin North Am.* 2007; 33(1): 71-86.

Recibido: 21-10-14

Aprobado: 16-11-14

**Ricardo Eugenio García Quintana.** Hospital Clínico Quirúrgico "Arnaldo Milián Castro". Avenida Hospital Nuevo e/ Doble Vía y Circunvalación. Santa Clara, Villa Clara, Cuba. Código Postal: 50200 Teléfono: (53)(42)270000. Correo electrónico: [hierrofe2@yahoo.es](mailto:hierrofe2@yahoo.es)