

## ARTÍCULO DE REVISIÓN

# Cirugía estereotáxica en el tratamiento de los tumores cerebrales

## Stereotactic surgery in the treatment of brain tumors

**Dr. Juan Guillermo Trigo Naranjo**

Especialista de I Grado en Neurocirugía. Hospital Clínico Quirúrgico "Arnaldo Milián Castro", Santa Clara, Villa Clara, Cuba.

### RESUMEN

En la Especialidad de Neurocirugía el sentido de la orientación espacial durante la realización de los diferentes procedimientos neuroquirúrgicos constituye un elemento indispensable en el tratamiento quirúrgico de los tumores cerebrales; en tal sentido se hace referencia a la cirugía estereotáxica en el tratamiento de dichos tumores. En este procedimiento la morbilidad es mínima y existen muy pocas posibilidades de mortalidad. Las principales ventajas del método son la localización exacta de la craneotomía, la fácil orientación espacial y la facilidad para distinguir los límites entre el tumor y el tejido sano. Se verificó la aplicabilidad del sistema estereotáxico utilizado en la intervención quirúrgica cerebral.

**Palabras clave:** técnicas estereotáxicas, neoplasias encefálicas

### ABSTRACT

In the specialty of Neurosurgery the sense of spatial orientation during the implementation of the various neurosurgical procedures is an essential element in the surgical treatment of brain tumors; in this respect it is referred to stereotactic surgery in the treatment of such tumors. In this procedure morbidity is minimal and there is very little chance of mortality. The main advantages of the method are the exact location of the craniotomy, easy spatial orientation and easy to distinguish the boundaries between the tumor and healthy tissue. The applicability of the system used in stereotactic brain surgery is verified.

**Key words:** stereotaxic techniques, brain neoplasms

La estereotaxia se define como la localización de un punto en el espacio y la cirugía estereotáxica como la especialidad, dentro de la Neurocirugía, que emplea un aparato externo para introducir una sonda u otro instrumento hasta un objetivo definido y específico en el sistema nervioso central (SNC); el método estereotáxico permite localizar un punto dentro de la cavidad craneal o el raquis y llegar a él de una forma precisa y reproducible.<sup>1</sup> Para conseguir este objetivo las técnicas estereotáxicas se han combinado con la Especialidad de Radiología y, en la actualidad, con las técnicas de diagnóstico por imagen, es decir, la tomografía axial computadorizada cerebral (TAC) y la resonancia magnética nuclear (RMN), así como con las técnicas de arteriografía digital cerebral (DIVA, por sus siglas en inglés).

La finalidad de las técnicas estereotáxicas es la localización exacta y segura de una serie de instrumentos, e incluso de partículas de energía, en un objetivo intracraneal o intrarraquídeo específico.

La exactitud se consigue mediante la localización del objetivo -se siguen unos parámetros que se miden en el aparato externo- y la seguridad se obtiene al calcular una trayectoria hasta el objetivo que no comprometa estructuras vitales y un daño mínimo en las estructuras periféricas.<sup>2-4</sup>

### **Reseña histórica**

El método estereotáxico fue desarrollado en 1908 por dos científicos británicos que trabajaban en el University College Hospital de Londres: Sir Victor Horsley, Especialista en Neurocirugía, y Robert H. Clarke, en Fisiología. El aparato que desarrollaron se denominó de Horsley-Clarke y lo utilizaron para la experimentación con animales; implementaron un sistema cartesiano. Los diseños mejorados de este dispositivo original se empezaron a usar en 1930, también para experimentar con animales, y todavía están en uso en todos los laboratorios de animales de experimento.

Utilizar el aparato Horsley-Clarke en cerebros humanos fue difícil debido a la incapacidad para visualizar detalles anatómicos intracraneales a través de la radiografía; sin embargo, la radiografía contrastada del cerebro permite la visualización de los puntos de referencia anatómicos intracraneales o los lugares destacados. Los primeros dispositivos de estereotaxia para seres humanos utilizaron la glándula pineal y el foramen de Monro como puntos de referencia; más tarde lo fueron las comisuras anterior y posterior. Estos puntos de referencia se utilizan con un atlas del cerebro para estimar la localización de estructuras anatómicas intracraneales que no eran visibles en las radiografías.<sup>2,3</sup>

Con este enfoque, entre 1947 y 1949, tres Especialistas en Neurocirugía, dos estadounidenses, Ernest A. Spiegel y Henry T. Wycis, y uno sueco, Lars Leksell, desarrollaron los primeros dispositivos de estereotaxia que se utilizaron para la intervención quirúrgica del cerebro en los seres humanos. Spiegel y Wycis emplearon el sistema de coordenadas cartesianas para su dispositivo; Leksell utilizó el sistema de coordenadas polares, que era mucho más fácil de usar y de calibrar en la sala de operaciones. El sistema de localización estereotáctica también fue utilizado por Leksell en su siguiente invención: un dispositivo para la radiocirugía del cerebro. Este sistema también es utilizado por el dispositivo de bisturí de rayos gamma y, por otros Especialistas en Neurocirugía, se utilizan los aceleradores lineales, la terapia de haz de protones y la terapia de captura de neutrones. Lars Leksell comercializó sus invenciones mediante la fundación Elekta. En 1978 Russell A. Brown, médico estadounidense y científico de la Computación, inventó una ingeniosa tecnología para guiar la intervención quirúrgica estereotáctica mediante imágenes tomográficas que se obtenían a través de una TAC o una RMN. Esta tecnología mejoró significativamente la precisión quirúrgica debido a que la TAC y la RMN permiten la visualización precisa del detalle anatómico intracraneal. La tecnología utilizó fiduciales para crear puntos de referencia extracraneales en cada imagen topográfica; estos puntos de referencia especifican la orientación espacial de la imagen con respecto al instrumento estereotáctico. La invención de Brown, que llegó a ser conocida como la N-localizador, estimuló un gran interés en el desarrollo de la estereotaxia y la radiocirugía y es ampliamente utilizada hoy en día en los sistemas de estereotaxia Cosman-Roberts-Wells y Brown-Roberts-Wells, al igual que otros instrumentos de radiocirugía estereotáctica.

El método estereotáctico ha evolucionado y, en la actualidad, utiliza una mezcla complicada de la intervención quirúrgica guiada por imagen mediante TAC, RMN y localización estereotáctica.<sup>4</sup>

### **Metodología estereotáctica:**

Los diferentes sistemas estereotácticos se basan en cuatro principios fundamentales:

- Arco centrado o radiante
- Arco cuadrante
- Coordenadas polares
- Sistema de Tailarach.

Tanto los principios de arco centrado como de arco cuadrante se basan en la localización del objetivo mediante coordenadas cartesianas (X, Y, Z), descrita por Leksell, y se diferencian en que en el primero la guía, fija a la cabeza del paciente, no se desplaza, lo que hace es mover -según cada uno de los tres ejes- la estructura portadora de la sonda hasta definir una esfera, de radio constante, en

cuyo centro está el objetivo o target; de esta forma se puede llegar al objetivo desde cualquier punto de la superficie correspondiente a la esfera con un radio fijo.

En el segundo caso la cabeza del paciente se fija en una estructura que se puede desplazar según los tres ejes del espacio y, en este caso, se desplaza la cabeza, fija en la estructura, que a su vez está unida al suelo, según cada uno de los tres ejes hasta hacer coincidir el objetivo con el centro de la esfera definida por la guía estereotáxica.

El principio de arco centrado es el más extendido y un gran número de sistemas estereotáxicos están basados en él.<sup>5-8</sup>

### **Pasos a seguir en la intervención quirúrgica estereotáxica:**

#### **1. Colocación del marco estereotáxico**

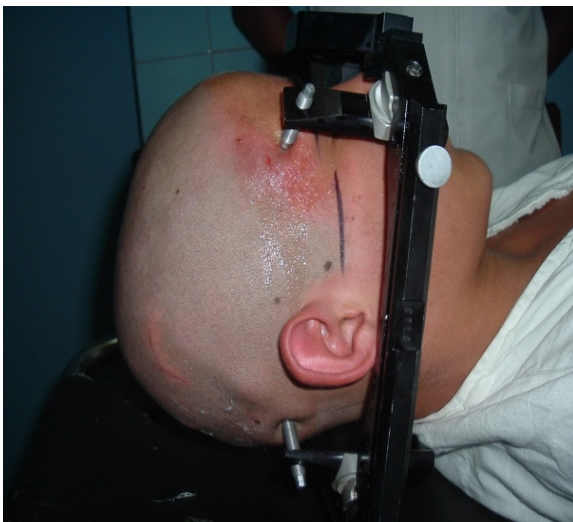Se utilizó el sistema estereotáxico "Estereoflex" (CIREN -Centro Internacional de Restauración Neurológica- y CIE -Centro de Inmunoensayo-, Cuba).

Previa anestesia local con lidocaína al 2% se efectúan la colocación y el ajuste del marco mediante cuatro tornillos que lo fijan al cráneo; el Especialista en Neurocirugía utiliza como referencia anatómica la línea órbitomeatal para evitar que el marco obstruya el área de trabajo.

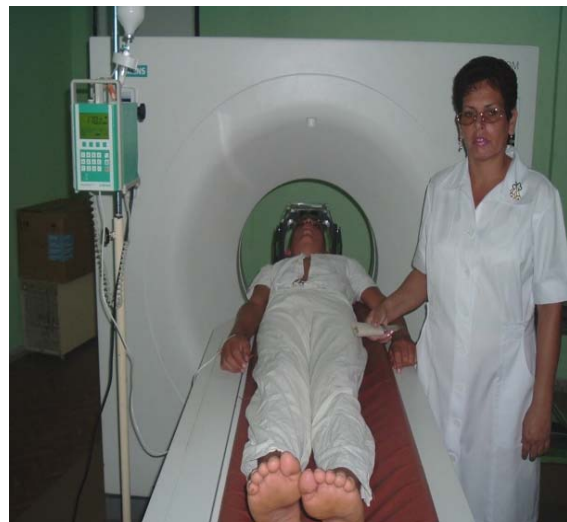Después de colocado el anillo (figura 1) al paciente se le realizan los estudios imagenológicos estereotáxicos (a todos los pacientes se les realizó TAC estereotáxica).

#### **2. Tomografía axial computadorizada estereotáxica**

Después de trasladado el paciente hacia la Unidad de Radiología (al tomógrafo helicoidal computadorizado -Somaton-) se acopla el anillo estereotáxico a la mesa del tomógrafo mediante un adaptador que garantiza su fijación y se coloca el sistema de referencias estereotáxicas. Terminado el estudio las imágenes se transfieren a la computadora de la estación de planificación en la unidad quirúrgica con la utilización del software Patris (EICISOFT, Cuba) -figura 2-.



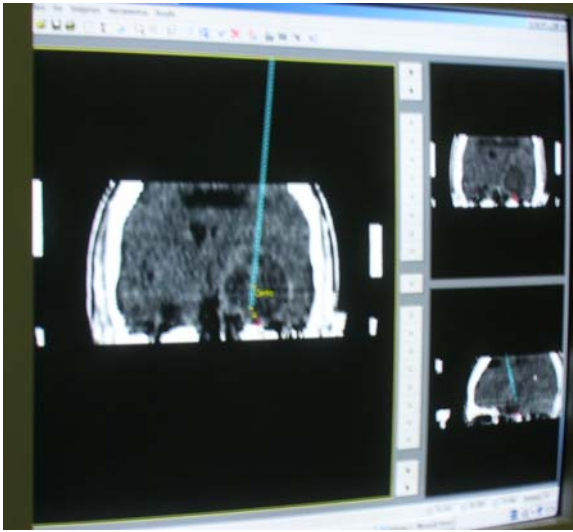
**Figura 1.** Colocación del anillo estereotáxico



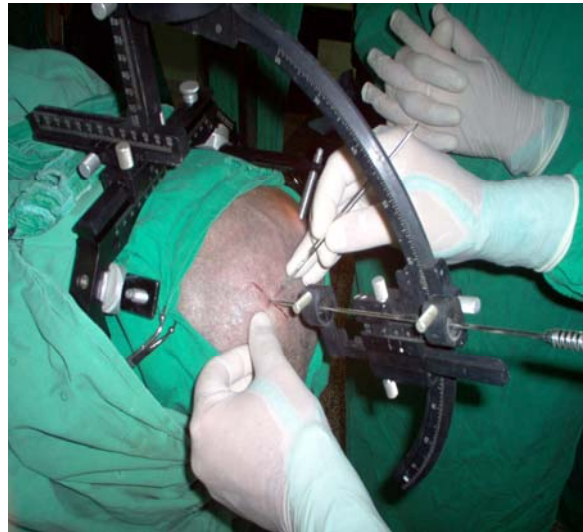**Figura 2.** Obtención de imágenes estereotáxicas con el auxilio del Somatón helicoidal

#### **3. Planeamiento quirúrgico computadorizado**

Este paso se realiza con la utilización del sistema de planeamiento quirúrgico STASSIS, creado en el CIREN. El abordaje quirúrgico se seleccionó evitando dañar áreas elocuentes para preservar la función neurológica del paciente, por lo tanto, la posición estereotáxica de estructuras vasculares y neurales de importancia y su relación con el volumen tumoral necesitan ser establecidas durante el planeamiento del abordaje para evitar posibles daños. Las lesiones que se localizan usualmente dentro y a pocos milímetros de la superficie cortical se planificaron a través de una incisión en la prominencia de un giro cerebral no elocuente fundamentalmente. Las lesiones profundas, por su parte, se planifican transcorticalmente, a través de un tejido cerebral no funcional, en una dirección paralela a la proyección mayor de la sustancia blanca o a través de la profundidad del surco (figura 3).



**Figura 3.** *Procesamiento y planificación quirúrgica de las imágenes estereotáxicas*



**Figura 4.** *Planificación del abordaje quirúrgico*

#### 4. Realización del procedimiento quirúrgico determinado en cada caso

##### Preparación del paciente:

Primeramente se aplica anestesia local o general, en dependencia del procedimiento quirúrgico predeterminado, se realizarán trépanos para la realización de biopsias cerebrales y craneotomías mínimas para abordajes de mayor complejidad (o ambas).

Se pondrá al paciente en la posición adecuada y se fijará a la mesa de operaciones según el abordaje planeado con anterioridad (figura 4). Con posterioridad el cabello del paciente se preparará luego de un amplio lavado con soluciones yodadas; si es necesario se rasurará localmente.

Para localizar el lugar donde se va a realizar la incisión en el cuero cabelludo se utilizan, fundamentalmente, dos variantes: una utiliza una cánula o sonda con la que se apunta, en el cuero cabelludo, el centro de la craneotomía y la otra, más moderna y cómoda para el trabajo microquirúrgico, es mediante una guía láser.

Después de expuesta la corteza cerebral el procedimiento continúa en dependencia de la localización del tumor: si es superficial, profundo o intraventricular. En los casos que así lo requieran se coloca el microscopio quirúrgico en la guía estereotáxica para visualizar mejor el área de trabajo.

##### **Beneficio clínico de esta tecnología:**

Los beneficios de la intervención quirúrgica estereotáctica son tan amplios que, hoy en día, cualquier Departamento de Neurocirugía calificado debe contar con este tipo de instrumentación para su práctica diaria. Se incluyen:

- Disminuye el tiempo quirúrgico
- Método exacto
- Permite la braquiterapia transoperatoria
- Bajo riesgo de morbilidad y de mortalidad
- Puede realizarse, en ocasiones, con anestesia local
- Permite el abordaje a lesiones profundas
- Permite el diagnóstico histológico certero
- Fácil de utilizar después de un entrenamiento
- Facilita el diagnóstico histopatológico mediante un procedimiento mínimamente invasivo con acceso a casi cualquier región del cerebro, lo que a su vez permite tomar decisiones terapéuticas más oportunas.

##### **Indicaciones de la intervención quirúrgica estereotáctica:**

- Evacuación de lesiones quísticas cerebrales, abscesos y hematomas
- Toma de biopsias cerebrales en tumores u otras lesiones inflamatorias, degenerativas, etc.
- Colocación o inyección de drogas, elementos radiactivos o instrumentos para transmisión de calor en tumores cerebrales
- Endoscopía estereotáctica intraventricular para reseca lesiones quísticas o de otro tipo a nivel de los ventrículos cerebrales
- Craneotomías dirigidas por esta técnica
- Intervención quirúrgica funcional
- Radiocirugía en tumores o malformaciones vasculares del SNC.

**Posibles complicaciones:**

Las complicaciones son poco frecuentes, pero ningún procedimiento está completamente libre de riesgos. Si está planificada una biopsia cerebral o una resección estereotáxica el Especialista en Neurocirugía revisará una lista de posibles complicaciones que pueden incluir:

- Sangrado
- Infección
- Inflamación cerebral
- Cambios en la memoria, el comportamiento, el pensamiento o el habla
- Problemas de la visión
- Problemas de equilibrio
- Problemas de intestino y de vejiga
- Ataques convulsivos
- Parálisis o debilidad de los miembros
- Reacción a la anestesia (por ejemplo, sensación de mareo leve, baja presión arterial, dificultades para respirar)
- Infarto de miocardio.

**Método y procedimientos estereotáxicos empleados****1- Sistema estereotáxico "Estereoflex" cubano.**

Este sistema estereotáxico cubano, concebido para realizar diversos procedimientos neuroquirúrgicos, fue el producto de la experiencia acumulada en ese terreno por el CIREN y el CIE.

Con "Estereoflex" es posible realizar intervenciones quirúrgicas estereotáxicas en las que se puede abordar cualquier estructura superficial o profunda del encéfalo con extrema exactitud y precisión; este sistema permite a la vez realizar intervenciones quirúrgicas por un trépano o a cráneo abierto guiado por imagen y asistido por computadora.

**2- Sistema de localización para la TAC**

El sistema de localización para la TAC está constituido por tres placas de un material radiotransparente (una anterior y dos laterales) que contienen, cada una, tres barras metálicas de 2.5mms de diámetro que forman una N entre sí de lado igual a 140mms. Las placas se encuentran firmemente unidas entre sí y se colocan de una sola forma al marco estereotáxico a través de dos presillas laterales. En la imagen de la TAC aparecen nueve proyecciones de dichas marcas pertenecientes a cada una de las barras, son los llamados fiduciales o puntos de referencias. La posición de estas proyecciones en el plano de la imagen, así como las coordenadas estereotáxicas reales de las marcas referenciales, son utilizadas para calcular la transformación matemática que permite obtener las coordenadas estereotáxicas de cualquier punto en el espacio.

El sistema estereotáxico "Estereoflex" cuenta, además, con un soporte para la mesa del equipo de tomografía, este accesorio une firmemente el paciente con el marco a la mesa, lo que garantiza el paralelismo entre el gantry del tomógrafo y el marco. Esta característica es deseable para la superposición de diferentes imágenes posteriormente o para la comparación con atlas estereotáxicos.<sup>8</sup>

**3- Cálculo de las coordenadas estereotáxicas**

Los cálculos y las trayectorias son realizados por el software de planificación quirúrgica STASSIS diseñado en Cuba. Este software incluye opciones para que el arco pueda colocarse en cualquiera de los lados del marco, por encima o por debajo de este. Debe ponerse especial atención, antes de iniciar la planificación quirúrgica, al introducir correctamente al sistema de planificación los datos sobre la posición de los localizadores y del arco estereotáxico; un error en estos datos podría brindar resultados erróneos en los cálculos.<sup>1,5</sup>

La intervención quirúrgica estereotáctica es una técnica quirúrgica que permite llegar a cualquier punto del cerebro con una precisión milimétrica, en realidad menor a una milésima de grado. La complejidad de las funciones cerebrales requiere de una integridad continua de sus vías de conexión por lo que cualquier alteración de la estructura cerebral conlleva un grado de disfunción neurológica.

La precisión de la estereotaxia permite avanzar a través del cerebro sin causar lesión añadida al paciente y realizar biopsia profunda de lesiones cerebrales con

una precisión asombrosa -convierte la toma de muestra de biopsia cerebral en un procedimiento ambulatorio y realizado bajo anestesia local-.<sup>9-11</sup>

El empleo de la biopsia estereotáxica es muy útil en lesiones subcorticales pequeñas, en línea media, en lesiones profundas, tanto supra como infratentoriales, y en lesiones extraxiales, no solo por su accesibilidad, sino también por su bajo índice de complicaciones; quedan muy pocos sitios intracraneales a los que no se llegue por métodos estereotáxicos cerrados con la utilización de imágenes de TAC o RM y asistidos por ordenador. A su vez, dada la sencillez del abordaje, este se puede realizar con anestesia local, lo que reduce los riesgos de la anestesia general, sobre todo en pacientes añosos, y permite el alta precoz, todo lo que lleva a una reducción en los costos del procedimiento.<sup>12</sup>

Es muy importante contar con la presencia del Especialista en Anatomía Patológica durante la operación para realizar el estudio extemporáneo que certifique que las muestras corresponden a tejido patológico. El diagnóstico exitoso por esta técnica de biopsia en la serie dependió de una correcta planificación del blanco, lo que ha permitido obtener muestras de áreas histológicamente comprometidas con el proceso neoproliferativo.

La neurocirugía guiada por estereotaxia permite obtener una muestra representativa de tejido patológico cerebral a través de una punción dirigida al sitio específico, con anestesia local, sangrado mínimo y corta estancia.<sup>13</sup>

La técnica estereotáxica supera a los abordajes neuroquirúrgicos convencionales que se practican a manos libres en el tratamiento quirúrgico de los tumores cerebrales, en los que el Especialista en Neurocirugía corre el riesgo de "perdersse" al intentar hallar un tumor subcortical o de ubicación más profunda, en el que los planos entre el tumor y el tejido cerebral edematoso circundante no muestran un plano de clivaje que permita diferenciarlo claramente.

En el sentido práctico esta técnica mantiene al Especialista en Neurocirugía orientado en las tres dimensiones durante el abordaje; la computadora puede simular la localización intraoperatoria del instrumental y de los separadores, lo que constituye una guía exacta para la localización de la lesión en sitios no visibles cuando se expone la corteza cerebral. Con este método se puede realizar una resección mucho más agresiva de tumores de localización subcorticales con mínimo daño del tejido cerebral circundante, al utilizar craneotomías de menor diámetro y corticotomías mínimas. También se resecan lesiones de áreas neurológicamente importantes con aceptables niveles de morbilidad y mortalidad. La biopsia estereotáxica es una herramienta fundamental en los protocolos diagnósticos en pacientes con virus de inmunodeficiencia humana y su consecuencia, el síndrome de inmunodeficiencia adquirida, que presentan lesiones expansivas intracraneanas.<sup>14-19</sup>

Para practicar una craneotomía bajo condiciones estereotáxicas se combinan las ventajas de la intervención quirúrgica abierta con la exactitud de una intervención estereotáxica. Esto facilita la resección precisa de lesiones cerebrales, mientras que minimiza la exposición y el daño al tejido circundante. La indicación para la craneotomía estereotáxica incluye la resección de lesiones bien circunscrita en la TAC o en la RMN en tiempo de relajación T2, que se sitúan superficialmente intra o extasiales, y para aquellas superficiales que lo hacen cerca o en áreas funcionales de la corteza o que son difíciles de localizar.

Con la microcirugía estereotáxica volumétrica asistida por ordenador el tumor localizado en áreas subcorticales importantes se alcanza por un abordaje planeado previamente o simulado en el ordenador, en el que se atraviesa el tejido cerebral no funcional o no esencial.<sup>20-22,15</sup>

Debe considerarse un estudio indispensable en la planeación terapéutica de lesiones gliales debido a la baja tasa de correlación entre diagnóstico preoperatorio clínico-imagen versus diagnóstico histopatológico.<sup>19-22,15</sup>

La complicación más temida es la hemorragia, tanto por lesión arterial como por venosa, de alguno de los vasos nutricios propios del tumor. El riesgo de esta complicación es muy bajo, pero se deben extremar las medidas para tratar de evitarla; se debe tener una adecuada valoración imagenológica de la lesión a biopsiar para evaluar su vascularización.<sup>23</sup> En la actualidad la resonancia magnética aporta la información necesaria y rara vez es necesario realizar una angiografía, a no ser que se plantee la posibilidad de que se trate de un aneurisma gigante; en estos casos este estudio se impone. No se deben biopsiar lesiones

cercanas al valle silviano o a la cisterna interhemisférica anterior, vecinas al cuerpo calloso, para evitar lesionar las grandes arterias de estas regiones. A su vez, la trayectoria de la aguja debe ser siempre intraparenquimatosa y evitar trayectorias que involucren surcos o cisternas, en las que transcurren las arterias. La trayectoria de la aguja para tomar biopsias de tumores de la región pineal debe evitar los grandes confluentes venosos de esa región.<sup>24,25</sup>

La extirpación quirúrgica es el método terapéutico inicial más importante en prácticamente todos los tumores cerebrales primarios. Cumple tres objetivos esenciales e inmediatos: 1) establece el diagnóstico histológico, 2) alivia rápidamente la presión intracraneal y el efecto de masa y mejora, de esta forma, las funciones neurológicas y 3) logra una citorreducción oncológica que puede prolongar la vida y mejorar la eficacia y la seguridad de los tratamientos coadyuvantes como la radioterapia, o ambas cosas.

Los adelantos tecnológicos y conceptuales de la Neurocirugía son continuos y han permitido diseñar formas más seguras y efectivas de tratamiento. Tumores antes considerados inaccesibles, como los situados en regiones profundas, pueden abordarse con seguridad con ayuda de un microscopio quirúrgico, de la microinstrumentación y de la microcirugía.<sup>16,18,19</sup>

Son pocos los tumores intracraneales que escapan al acceso quirúrgico directo logrado por la actual tecnología neuroquirúrgica con láser, aspiradores ultrasónicos, ecografía intraoperatoria, procedimientos de intervención quirúrgica estereotáxica y neuronavegación. En conjunto, estas innovaciones han añadido una dimensión importante de estrategias quirúrgicas disponibles para los pacientes con tumores cerebrales.<sup>8,12,18</sup>

Están demostradas la eficacia, la exactitud y la seguridad del sistema estereotáxico "Estereoflex" cubano. De un total de 25 operaciones realizadas por el método estereotáxico en el tratamiento quirúrgico de los tumores cerebrales se realizaron 14 biopsias como procedimiento diagnóstico, seis resecciones volumétricas asociadas a craneotomía guiada, en tres pacientes se realizó punción y evacuación de lesiones quísticas y en dos casos craneotomías guiadas. No hubo mortalidad quirúrgica en esta serie, solo un caso presentó un hematoma en el transtoperatorio, pero fue oportunamente controlado y después tuvo una evolución satisfactoria.

El método estereotáxico ha evolucionado y actualmente se utiliza una mezcla de intervención quirúrgica guiada por imagen con el uso de la tomografía axial computarizada, la imagen por resonancia magnética y la localización estereotáxica.

La estereotaxia es una técnica a la que todo Servicio de Neurocirugía debe tener acceso, tanto para desarrollarla como para servicio de referencia para poder transferir los pacientes. No es aceptable realizar una biopsia a cielo abierto de una lesión encefálica profunda, ni realizar tratamientos farmacológicos o radiantes sin tener un diagnóstico seguro.

## REFERENCIAS BIBLIOGRÁFICAS

1. William R, Lawrence C. Principles of Stereotactic Surgery. Berlin: Springer; 2008
2. Patrick JK. Introduction and Historical Aspects, Tumor Stereotaxis. Philadelphia: W.B. Saunders Company; 1991.
3. Ávila M, Salva S. Comunicación personal. La Habana: Hospital Hermanos Ameijeiras; Sept 2010.
4. Martínez R, Vaquero J. Generalidades sobre cirugía estereotáxica. En: Estereotaxia en tumores cerebrales. Madrid: Madrid Vicentes; 1993. p. 15-46.
5. Patterson JT, Hanbali F, Franklin RL, Nauta HJW. Neurosurgery. En: Townsend CM, Beauchamp RD, Evers BM, Mattox KL, eds. Sabiston Textbook of Surgery. 18<sup>th</sup> ed. Philadelphia, Pa: Saunders Elsevier; 2007: chap 72.
6. Davila Barrios F, Ochoa John F, Cadavid Tobón LC. Fusión de imágenes y utilidad en la biopsia estereotáxica cerebral. Neurociencia Colombiana. 2012;19(3):295-306.
7. Cedars Sinai Medical Center website. Your surgery guide, information about your craniotomy or biopsy for a brain tumor [Internet]. 2009 [actualizado 17 Sept 2009; citado 8 Mar 2013]. Disponible en: <http://www.brainstumortreatment.com/What-to-Expect/The-Treatment-Experience/Your-Surgery-Guide.aspx>
8. Salva S. Avances en el tratamiento de los tumores cerebrales. Pinar del Río, Las Terrazas: Congreso de neurocirugía mínimamente invasiva; May 2011.

9. Benedetti J. Fundamentos de la cirugía estereotáxica: pasado, presente y futuro. *Neurotarget* 2007;2(1):7-17.
10. Vanaclocha V. Biopsia estereotáxica Clínica Neuros [Internet]. España, Valencia: Hospital 9 de Octubre; 2010 [citado 8 Mar 2013]. Disponible en: [http://www.neuros.net/es/biopsia\\_estereotactica.php](http://www.neuros.net/es/biopsia_estereotactica.php)
11. Welling DB, Packer MD. Stereotactic radiation treatment of benign tumors of the cranial base. In: Flint PW, Haughey BH, Lund VJ. *Cummings Otolaryngology: Head & Neck Surgery*. 5th ed. Philadelphia, PA: Elsevier Mosby; 2010: chap 179.
12. Selva JC. Cirugía estereotáxica en el Hospital Lucía Iñiguez: doce años de experiencia. Las Terrazas, Pinar del Río: Congreso de Neurocirugía Mínimamente Invasiva; Mayo 2011.
13. Stereotactic core-cut breast biopsy. *Clin Privil White Pap*. 2012 Jun;(79):1-15 PMID: 22937546
14. Vázquez P, Baabor M, Zomosa G. Experiencia en biopsia estereotáctica de lesiones cerebrales. *Neurotarget*. 2006;1(2):45-9.
15. Kaakaji W, Barnett GH, Bernhard D, Warbel A, Valaitis K, Stamp S. Clinical and economic consequences of early discharge of patients following supratentorial stereotactic brain biopsy. *J Neurosurg*. 2001;94(6):892-8.
16. Thomas D, Kitchen N. Stereotactic approaches to brain stem lesions. En: *Gildenberg P, Tasker R eds. Textbook of stereotactic and functional neurosurgery*. New York: McGraw-Hill, 1998. p. 529-35.
17. About stereotactic brain biopsy [Internet]. EE.UU: University of Florida Department of Neurosurgery website; 2009 [actualizado 17 Sept 2009; citado 8 Mar 2013]. Disponible en: <http://www.neurosurgery.ufl.edu/clinical-specialties/stereotactic-brain-biopsy.shtml>
18. Importancia de la biopsia estereotáxica en el diagnóstico de lesiones encefálicas. *Rev Méd Urug* [Internet]. 2009 Sep [citado 8 Mar 2013];25(3). Disponible en: [http://www.scielo.edu.uy/scielo.php?pid=S1688-03902009000300006&script=sci\\_arttext](http://www.scielo.edu.uy/scielo.php?pid=S1688-03902009000300006&script=sci_arttext)
19. Dizdarević K, Hadžić E, Bečulić H. Giant craniopharyngioma: 9-year follow up after stereotactic Yttrium -90 instillation and microsurgical resection. *Med Glas (Zenica)*. 2012 Aug;9(2):420-4.
20. Estereotaxia y Radiocirugía [Internet]. Colombia: Centro Médico Imbanaco de Cali S.A; cop. 2011 [citado 8 Mar 2013]. Disponible en: <http://www.imbanaco.com/radiocirugia>
21. Segura M. Biopsia guiada por Estereotaxia. *Neurología segura* [Internet]. México D. F: LinkedIn Corporation; © 2014 [citado 8 Mar 2013]. Disponible en: <http://es.slideshare.net/Patruzka/biopsia-guiada-por-estereotaxia-14876495>
22. Radiosurgery for brain tumours. *Cancer Research Uk* [Internet]. London: Cancer Research Uk.org; 2013 [actualizado 30 Dec 2013; citado 8 Mar 2013]. Disponible en: <http://www.cancerresearchuk.org/about-cancer/type/brain-tumour/treatment/radiotherapy/radiosurgery-for-brain-tumours>
23. Hernández P, Martínez M. Tratamiento neuroquirúrgico de trastornos psiquiátricos: experiencia del Centro Regional de Neurocirugía de Tacuarembó. *Neurotarget* 2008;3(1):27-32.
24. García A, Bollar A. Dificultades y accidentes asociados a la biopsia estereotáxica de tumores intracraneales. In: *Martínez R, Vaquero J. Estereotaxia en tumores cerebrales*. Madrid: A. Madrid Vicente; 1993. p. 83-104.
25. López Flores G, Guerra Figueredo E, Fernández Melo R, Bouza Molina W, Estupiñán Díaz B, Jordan González JA. Biopsia estereotáxica de lesiones intracraneales. Revisión del tema. *Rev Mex Neuroci*. 2001;2(1):14-23.

Recibido: 28-1-14  
Aprobado: 9-7-14

**Juan Guillermo Trigo Naranjo.** Hospital Clínico Quirúrgico "Arnaldo Milián Castro".  
Avenida Hospital Nuevo e/ Doble Vía y Circunvalación. Santa Clara, Villa Clara, Cuba.  
Código Postal: 50200 Teléfono: (53)(42)270000