

## SESIÓN CLÍNICO PATOLÓGICA

# Siringocistadenocarcinoma papilífero

**Dra. Kenia González Valcárcel, Dr. Eliecer Anoceto Armiñana, Dra. Irene Carmen Rodríguez Santos, Dra. María Luisa García Gómez, Dra. Isdeky Milián Espinosa, Dra. Yarisleidy Cabrera Abreu, Dra. María Elena Benavidez Casal, Dr. Armando Eugenio Iglesias Yera, Dra. Doris María Batule Llanes**

Hospital Ginecoobstétrico “Mariana Grajales”, Santa Clara, Villa Clara, Cuba

### RESUMEN

Se trata de una paciente de 54 años que comenzó con una lesión en la vulva a nivel de la cicatriz de la rafia desde hace cuatro años aproximadamente que evolucionó a un absceso, para lo que llevó tratamiento en varias ocasiones, sin mejoría, por lo que continuó con sangrado y dolor en la región de la vulva. Decidió acudir a la Consulta ginecológica del Hospital “Mariana Grajales” de Santa Clara y se le diagnosticó lesión en horquilla vulvar de 3cm, sobreelevada, de bordes indurados y ulcerada. Por las características clínicas de la lesión se decidió su ingreso en la Sala de Ginecología y se le realizó una vulvectomy con linfadenectomía inguinal bilateral. El diagnóstico histológico consistió en un siringocistadenocarcinoma papilífero ulcerado infiltrante de la vulva. El siringocistadenocarcinoma papilífero es un tumor anexial maligno derivado de las glándulas sudoríparas extremadamente infrecuente. Se localiza, predominantemente, en la cabeza y el cuello y puede desarrollarse de un siringocistadenoma papilífero o de un nevo sebáceo de Jadassohn; su localización en la vulva es infrecuente.

**Palabras claves:** adenomas tubulares de las glándulas sudoríparas; siringocistadenocarcinoma papilífero; vulva

### ABSTRACT

This is a 54-year-old patient who started with an injury to the vulva at the level of the scar of the raffia for about four years, which evolves and abscess, what has been treated several times, without improvement, so it continued with bleeding and pain in the region of the vulva. He decided to go to the Gynecological Consultation of the Mariana Grajales Hospital of Santa Clara, and she was diagnosed with a lesion in the vulvar fork of 3 cm, raised, with indurated and ulcerated edges. The clinical characteristics of the lesion are resolved in the Gynecology Room and a vulvectomy is performed with bilateral inguinal lymphadenectomy. The histological diagnosis consisted of a siringocistadenocarcinoma of the ulcerated infiltrating papillary vulva. Siringocistadenocarcinoma papilliferum is a malignant tumor derived from the sweat glands extremely infrequent. It is located, predominantly, in the head and neck and may develop a papilliferous siringocistadenoma or a sebaceous neva of Jadassohn; Its location in the vulva is uncommon.

**Key words:** tubular sweat gland adenomas; siringocistadenocarcinoma papilliferum; vulva

### INFORMACIÓN DEL CASO

#### Datos generales:

Ingresó: 15-6-2016 Egresó: 21-6-2016 Estadía: seis días

Servicio implicado: Ginecología

Se trata de una paciente femenina, de 54 años de edad, con antecedentes patológicos personales de hipertensión arterial (HTA) crónica (controlada con enalapril), diabetes mellitus (tratada con metformina) e hipotiriodismo (que controla con levotirosina), que lleva valoración y seguimiento por Especialistas en Endocrinología y en Medicina Interna. Menarquia a los 11 años y menopausia a los 47, las primeras relaciones sexuales fueron a los 17 años. Historia obstétrica de dos embarazos y dos partos, no refiere abortos. En esta ocasión comenzó con una lesión en la vulva, a nivel de la cicatriz de la rafia, desde hacía aproximadamente cuatro años, que evolucionó a un absceso, para lo que llevó tratamiento en varias ocasiones. Como no mejoraba y continuaba con sangrado y dolor en la región de la vulva decidió acudir a la Consulta ginecológica del Hospital Universitario Ginecoobstétrico "Mariana Grajales" de la Ciudad de Santa Clara, Provincia de Villa Clara, en la que se le diagnosticó lesión en horquilla vulvar de 3cm, sobreelevada, de bordes indurados y ulcerada. Por las características clínicas de la lesión se decidió su ingreso en la Sala de Ginecología y se le realizó una vulvectomía con linfadenectomía inguinal bilateral. Se indicaron complementarios:

Glicemia: 7,7mmol/l

Creatinina: 77micromol/l

Tiempo de coagulación: 10xminuto

Tiempo de sangramiento: 1xminuto

Conteo de plaquetas:  $190 \times 10^9$ /l

Hemoglobina: 12,4g/l

Leucograma:  $12,9 \times 10^9$ /l, P: 0,71, L: 0,29

Ultrasonido (US) abdominal-ginecológico: hígado con aumento de la ecogenicidad grado II. Colédoco y vías biliares sin alteraciones. Páncreas normal. Riñones con buena relación córtico-medular, sin cálculos. Aorta abdominal de calibre normal. No líquido libre en cavidad y no derrame pleural. Útero que mide 68x35mm, con mioma calcificado hacia la cara superior de 22mm. Anejos que no se visualizan adecuadamente. Fondos de saco libre. Presencia de adenopatías inguinales derechas, la mayor de 2cm. No adenopatías inguinales izquierdas.

Rayos X (Rx) de tórax: índice cardiotorácico normal, no lesiones pleuropulmonares.

A los 30 días de operada mantiene una evolución satisfactoria.

## DISCUSIÓN CLÍNICA

**Dra. Isdeky Milián Espinosa, Especialista de I Grado en Medicina General Integral y Especialista de I Grado en Ginecología y Obstetricia**

Lo primero que hay que definir ante una lesión en la vulva es si tiene origen inflamatorio o tumoral y si este tumor, por sus características clínicas y anatomopatológicas, es benigno o maligno. En este caso, por las características macroscópicas, se está ante un tumor; se descartan los tumores benignos como el condiloma acuminado y el papiloma ecamoso porque ambos son de origen escamoso, con un crecimiento exofítico, de aspecto verrugoso, y estas no son las características de este caso. Existen

también formaciones quísticas, como los quistes de la glándula de Bartolino, el quiste de inclusión epitelial, el hidrocistoma apocrino de la vulva, el quiste mesonéfrico y el quiste del canal de Nuck que se pueden descartar por tratarse de una formación tumoral sólida y ulcerada. Se pueden plantear, además, algunas enfermedades infecciosas que pueden originar lesiones pseudotumorales como la tuberculosis y el chancro sifilítico, que produce una lesión ulcerada, por lo que no puede ser totalmente descartada.

**Dra. Yarisleidy Cabrera Abreu, Especialista de I Grado en Ginecología y Obstetricia**

Otra enfermedad que puede plantearse en este caso, por la localización y porque puede presentarse como una lesión pseudotumoral de la vulva, es una endometriosis de la vulva, que se puede ver, sobre todo, a nivel de la cicatriz de la rafia. Esta enfermedad consiste en la presencia de glándulas de tipo endometrial, con estroma endometrial alrededor, y áreas de hemorragia con presencia de macrófagos con hemosiderina. Para el diagnóstico histológico se requieren, al menos, dos de estos tres elementos.

**Dra. María Elena Benavidez Casal, Especialista de I Grado en Ginecología y Obstetricia**

Por las características macroscópicas de la lesión tumoral, y teniendo en cuenta que presenta una talla tumoral de aproximadamente 3cm con presencia de ulceración, es planteable la posibilidad de un tumor maligno de la vulva. Entre ellos el más frecuente es el carcinoma epidermoide derivado del epitelio escamoso que recubre los labios mayores y en cuya patogenia se invoca la infección por el virus del papiloma humano (HPV), causante de lesiones premalignas denominadas como neoplasias intraepiteliales vulvares (VIN) que se clasifican en VIN I, VIN II y VIN III (el II y el III son lesiones de alto grado que progresan a carcinoma escamoso infiltrante).

**Dr. Armando Eugenio Iglesias Yera, Especialista de I y II Grado en Ginecología y Obstetricia**

Oros tumores malignos primarios de la vulva son los adenocarcinomas y el melanoma maligno. Dentro de los adenocarcinomas están el de la glándula de Bartolino, los adenocarcinomas con origen en las glándulas de Skene, los que crecen sobre las glándulas anogenitales especializadas de tipo mamarias y la enfermedad de Paget extramamaria, que no es más que un adenocarcinoma *in situ*. El melanoma maligno es un tumor muy agresivo, derivado de los melanocitos, que crece a nivel de la piel que recubre los labios mayores y generalmente de forma nodular y es pigmentado, por lo que no debe corresponderse con el caso que se discute. De forma menos frecuente se ven tumores derivados de los anejos cutáneos como las glándulas sudoríparas o sebáceas, los que pueden ser benignos o malignos.

**Dra. Doris María Batule Llanes, Especialista de I Grado en Cirugía General**

Existen otros tumores malignos de la vulva que tienen origen mesenquimatoso, por ejemplo, los de origen vascular como los hemangiomas o su contraparte maligna, los angiosarcomas, tumores muy vascularizados de color rojizo. Otros de gran importancia son los tumores fibrohistiocíticos que

van desde el dermatofibroma, el dermatofibrosarcoma protuberans y el fibrohistiocitoma maligno, los sarcomas de partes blandas, los leiomiomas y el liposarcoma. Todos estos tumores se derivan del corion por debajo de la piel y las mucosas.

## DISCUSIÓN ANATOMOPATOLÓGICA

**Dra. Kenia González Valcárcel, Especialista de I Grado en Medicina General Integral y en Anatomía Patológica**

**Dra. Irene Carmen Rodríguez Santos, Especialista de I y II Grado en Anatomía Patológica**

**Dr. Eliecer Anoceto Armiñana, Especialista de I y II Grado en Anatomía Patológica**

**Dra. María Luisa García Gómez, Especialista de I y II Grado en Anatomía Patológica**

Se recibió en el Departamento de Anatomía Patológica del Hospital "Mariana Grajales" una pieza quirúrgica correspondiente a vulvectomía que medía 14x6cm que, a nivel del labio mayor derecho, mostraba una lesión ulcerada de aspecto tumoral de 2,8x2cm y 1,2cm de profundidad, de bordes anfractuados indurados, que impresionaba involucrar extremo de sección quirúrgica profundo. Se recibieron, además, ganglios linfáticos inguinales derechos (fueron disecadas siete formaciones de aspecto ganglionar) e izquierdos (fueron disecadas dos formaciones de aspecto ganglionar).

El diagnóstico histológico fue de siringocistadenocarcinoma papilífero (SCACP) ulcerado infiltrante de la vulva con talla tumoral de 3cm de diámetro; la lesión se extendía hasta el extremo de sección quirúrgica profundo.

Con relación a los ganglios inguinales derechos se observaron metástasis tumorales en seis de las siete (6/7) formaciones ganglionares estudiadas. No se encontraron metástasis en los ganglios inguinales izquierdos (0/2).

Los tumores de anejos cutáneos son neoplasias que se desarrollan a partir de los anejos cutáneos que, en dependencia de su origen, se categorizan en ecrinos, apocrinos y de diferenciación folicular o sebácea; para todos estos tumores existe una contraparte benigna y una maligna.<sup>1</sup> El siringocistadenocarcinoma papilífero es un tumor anexial maligno derivado de las glándulas sudoríparas extremadamente infrecuente, se localiza predominantemente en la cabeza y el cuello y puede desarrollarse de un siringocistadenoma papilífero (SCAP)<sup>2</sup> o de un nevo sebáceo de Jadassohn.<sup>2,3</sup>

El SCACP es una forma maligna de SCAP.<sup>2,3</sup> Ocasionalmente, se presentan casos de SCAP como lesiones nodulares o semi-placas, pero rara vez se presenta el SCACP.<sup>3</sup>

El SCAP es un tumor de las glándulas sudoríparas definido por Stokes en 1917. Se considera que el SCACP (solo se han informado 38 casos)<sup>2</sup> representa la contraparte maligna del SCAP. Dissanayake y Salm informaron los dos primeros casos de SCACP en 1980. Seco Navedo y colaboradores notificaron casos de SCACP en el cuero cabelludo, con metástasis linfáticas regionales. En 1984 Numato informó otro caso de SCACP en la pared torácica, con metástasis en los nódulos linfáticos. Ishada-Yamamoto y colaboradores presentaron un caso de SCACP perianal en 2001. Se han informado varias localizaciones de SCACP: cuero cabelludo, aurícula, área suprapúbica y brazos. Los casos notificados indican prevalencia masculina, pero faltan series de casos mayores para definir el predominio.<sup>3</sup>

La mayoría de los casos tenían 60 años o más y el cuero cabelludo fue el sitio predominante de localización,<sup>2,3</sup> una larga duración antes de la admisión y el tamaño de la lesión varió de 1,5 a 13cm.<sup>3</sup> Se presenta como un nódulo exofítico eritematoso, normocoloreado, amarillento o marrón, típicamente asintomático (aunque puede ser doloroso, ulcerarse -o ambos-) -figura 1- y de velocidad de crecimiento variable (a veces experimenta episodios de crecimiento súbito en una lesión previamente estable). Su tiempo de evolución al diagnóstico es variable desde pocas semanas hasta 30 años<sup>2</sup> (aunque en estos casos podrían tratarse de formas inicialmente benignas, un SCAP o un nevo sebáceo, sobre la que se desarrollaría posteriormente el SCACP).

Histológicamente el SCAP se caracteriza por una formación crateriforme que, en la zona superior, está revestida por un epitelio escamoso infundibular (figura 2) y en la zona inferior por una bicapa de células, con secreción por decapitación en la capa interna (figura 3). Esta bicapa celular reviste formaciones papilares que se proyectan hacia el interior de la cavidad y que contienen ejes conectivos centrales con un infiltrado típicamente rico en células plasmáticas (figura 4). Es frecuente su existencia en la proximidad de glándulas apocrinas aumentadas en número y tamaño.<sup>4</sup>

Dentro de los diagnósticos diferenciales clínicos se deben considerar al carcinoma de células escamosas, al carcinoma de células basales y al melanoma, pero las diferencias histológicas entre estos tumores están bien definidas.<sup>3</sup>

El diagnóstico diferencial incluye también el hidradenocarcinoma papilífero, el adenocarcinoma ductal apocrino y las metástasis cutáneas de adenocarcinomas de distinto origen<sup>2</sup> (mama, ovario, endometrio, tiroides o tracto gastrointestinal).

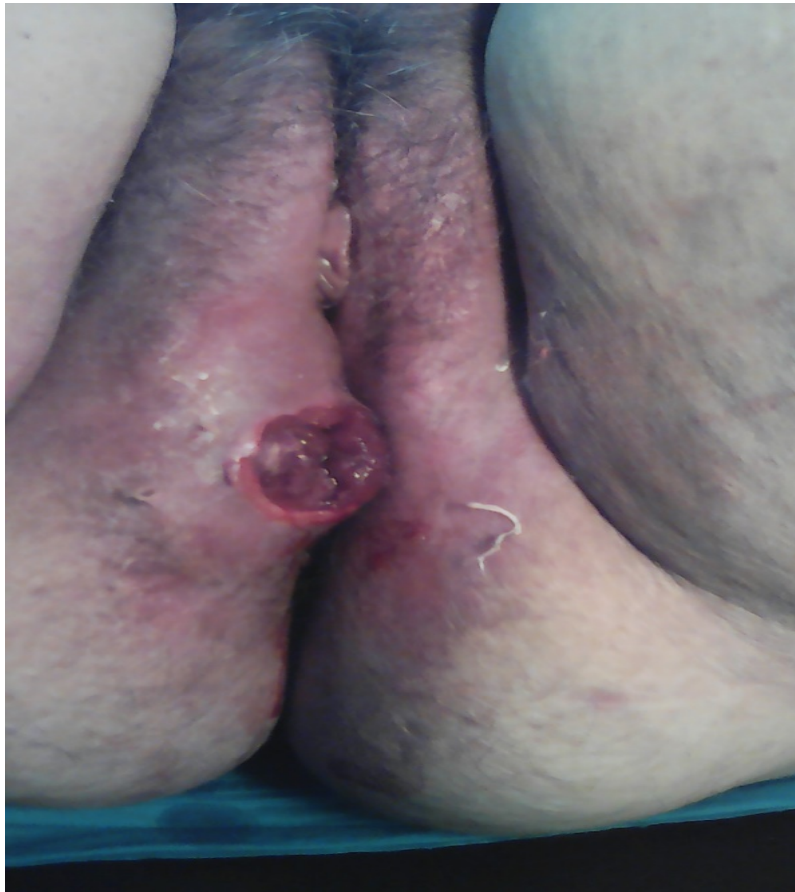Algunas veces pueden ser necesarios estudios con tinciones especiales para antígeno carcinoembrionario, ácido periódico de Schiff, antígeno epitelial de membrana o p63 (un agente promisorio para discriminar adenocarcinomas primarios de metastáticos). En un estudio de Plaza y colaboradores se encontró que la sensibilidad y la especificidad del p63 fueron altas.<sup>3</sup>

El uso de técnicas inmunohistoquímicas se ha demostrado útil para su diagnóstico. La positividad para CK5/6 y para p63 permite diferenciar el SCACP del adenocarcinoma metastático y del hidradenocarcinoma papilífero de igual manera que su negatividad para CK20 también va en contra del origen metastático.<sup>2</sup>

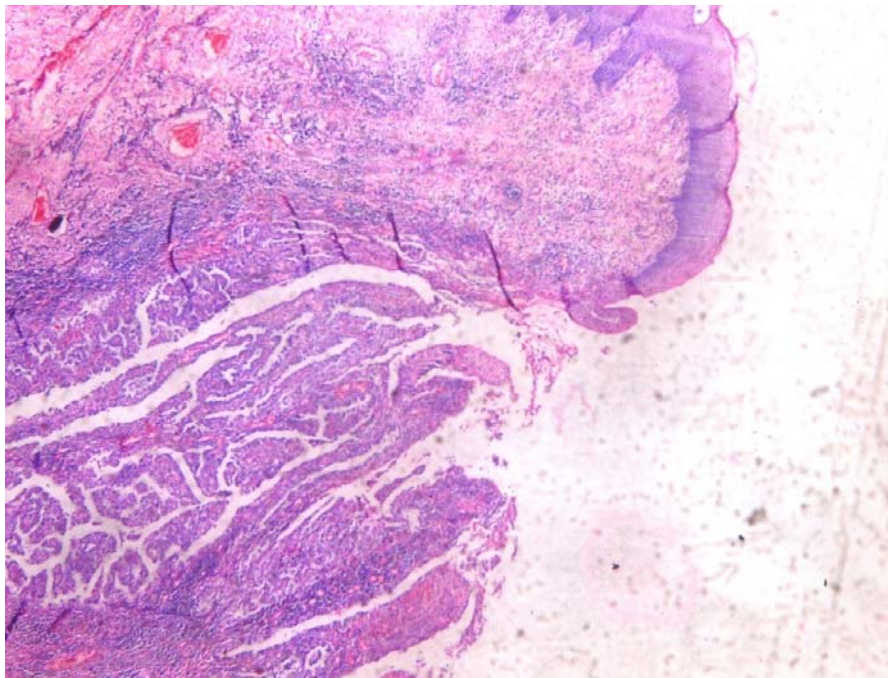
Debido a los escasos casos publicados no existen ninguna guía de manejo o protocolo terapéutico.<sup>2</sup>

La extirpación quirúrgica es el principal método de tratamiento.<sup>2,3</sup> Chi y colaboradores trataron un SCACP con cirugía micrográfica de Mohs y, recientemente, Sroa y colaboradores realizaron la biopsia del ganglio centinela con amplia extirpación. La biopsia del ganglio centinela puede ser factible en algunos casos, cuando hay sospecha de diseminación linfática. La linfadenopatía estuvo presente en solo dos casos informados por Seco Navedo y colaboradores y Numata y colaboradores. Excepto en el caso de Bondi (no hubo seguimiento postquirúrgico) no se habían informado metástasis a distancia previamente. El riesgo de metástasis a ganglios linfáticos regionales es bajo y son inesperadas las metástasis a distancia con SCACP.<sup>3</sup>

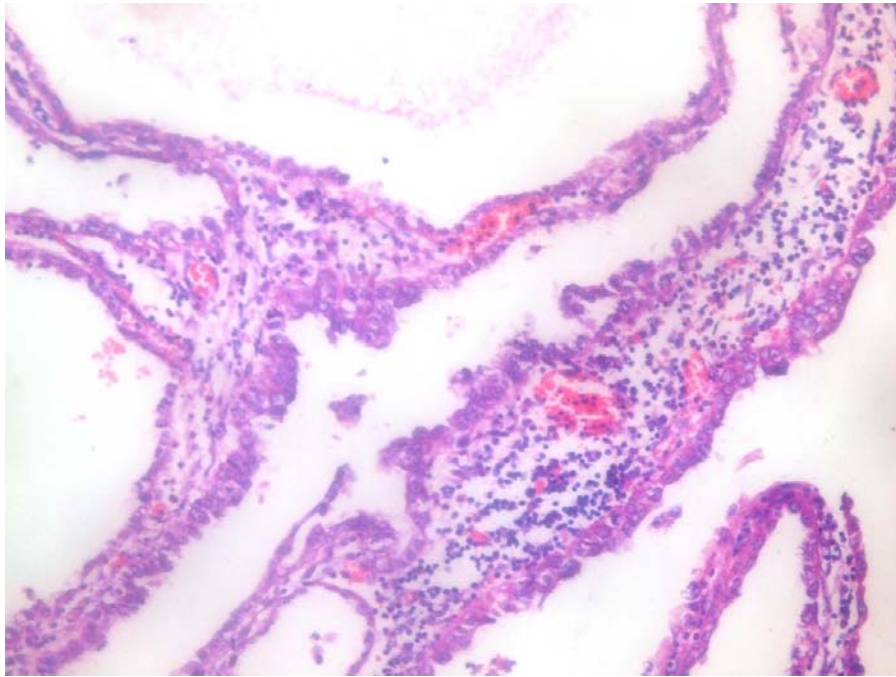




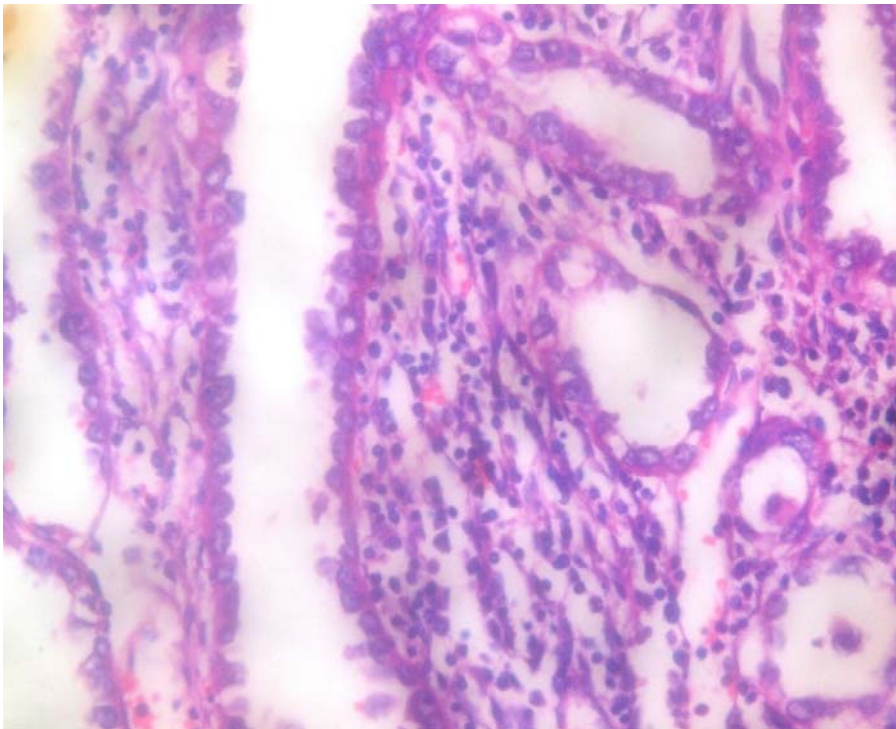
**Figura 1.** Imagen macroscópica del tumor



**Figura 2.** Siringocistadenocarcinoma papilífero. Aumento 4x. Hematoxilina y eosina. Formación crateriforme que en la zona superior está revestida por un epitelio escamoso infundibular



**Figura 3.** Siringocistadenocarcinoma papilífero. Aumento 40x. Hematoxilina y eosina. Bicapa celular reviste formaciones papilares que se proyectan hacia el interior de la cavidad



**Figura 4.** Siringocistadenocarcinoma papilífero. Aumento 40x. Hematoxilina y eosina. Ejes conectivos centrales con un infiltrado típicamente rico en células plasmáticas

## DIAGNÓSTICO FINAL

Diagnóstico histológico: siringocistadenocarcinoma papilífero ulcerado infiltrante de la vulva con talla tumoral de 6cm de diámetro que se extendía profundo hasta el extremo de la sección quirúrgica y ganglios linfáticos inguinales derechos con metástasis tumorales en seis de las siete (6/7). No se encontraron metástasis en los ganglios inguinales izquierdos (0/2).

## REFERENCIAS BIBLIOGRÁFICAS

1. Leboit PE, Burg G, Weedon D, Sarasin A, editor. Pathology and Genetics of Skin Tumours. Lyon: IARC Press; 2006.
2. Agulló Pérez AD, Bonaut Iriarte B, Córdoba Iturriagagoitia A, Valcayo Peñalba A. Siringocistadenocarcinoma papilífero, descripción de un caso y revisión de la literatura. Actas Dermo-Sifiliográficas [Internet]. 2018 May [citado 14 Jun 2018]; 109(4): 366-369. Disponible en: <https://www.sciencedirect.com/science/article/abs/pii/S0001731017305070>
3. Enver Aydin O, Sahin B, Selman Ozkan H, Gore O. Siringocistoadenocarcinoma Papilífero. Dermatol Surg [Internet]. 2011 [citado 14 Jun 2018]; 37: 271-4. Disponible en: <http://www.elsevier.es/es-revista-medicina-familia-semergen-40-congresos-38-congreso-nacional-semergen-45-sesion-area-dermatologia-3088-comunicacion-siringocistoadenocarcinoma-papilifero-34283-pdf>
4. Arias D, Castellano VM, Córdoba S, Miñano R, Martínez D, Borbujo JM. Siringocistoadenoma papilífero de presentación atípica. Actas Dermosifiliogr [Internet]. 2006 Dic [citado 14 Jun 2018]; 97(10): 623-690. Disponible en: <http://www.actasdermo.org/es-siringocistoadenoma-papilifero-presentacion-atipica-articulo-13095248>

## CONFLICTO DE INTERESES

Los autores declaran no tener ningún conflicto de intereses

Recibido: 29-10-2018

Aprobado: 19-11-2018

**Kenia González Valcárcel.** Hospital Ginecoobstétrico "Mariana Grajales". Avenida 26 de Julio. Reparto Escambray. Santa Clara, Villa Clara, Cuba. Código Postal: 50200  
Teléfono: (53)42270884 [keniagv@infomed.sld.cu](mailto:keniagv@infomed.sld.cu)