

HOSPITAL PROVINCIAL GENERAL DOCENTE  
"DR. ANTONIO LUACES IRAOLA"  
CIEGO DE ÁVILA

**Valor diagnóstico del ultrasonido en las afecciones testiculares en el Hospital Provincial Docente "Dr. Antonio Luaces Iraola".**

**Diagnostic value of ultrasound in the testicular affections at "Dr. Antonio Luaces Iraola" Provincial General Teaching Hospital.**

Rolando Domes Ramón (1), Yordany Vázquez Mora (2), Niurka Abreu Figueredo (3), Manuel Sosa Rivera (4).

**RESUMEN**

Se realizó un estudio observacional descriptivo en el servicio de Imagenología del Hospital General Provincial Docente "Dr. Antonio Luaces Iraola" de Ciego de Ávila en el período comprendido entre marzo del año 2009 a febrero de 2011, con el objetivo determinar el valor diagnóstico del ultrasonido en las afecciones testiculares y estructuras afines. Predominaron los pacientes con color de la piel negra y el grupo de edad de 30-39 años, los signos flogísticos fueron las manifestaciones clínicas más frecuentes. Entre los hallazgos ecográficos las lesiones homogéneas, únicas, ecolúcidas, pequeñas, extratesticulares, no calcificadas, de contornos regulares y con testículo de tamaño normal fueron las más frecuentes. Las afecciones benignas fueron las predominantes y entre ellas las más frecuentes fueron el hidrocele, el varicocele y los quistes del epidídimo. Existió correspondencia entre las manifestaciones clínicas y los hallazgos ecográficos. Se obtuvo un elevado índice de confiabilidad, con elevada sensibilidad y especificidad, con bajo porcentaje de falso positivo.

**Palabras clave:** ULTRASONOGRAFÍA/utilización, ENFERMEDADES TESTICULARES/ultrasonografía, ENFERMEDADES TESTICULARES/diagnóstico.

1. Especialista de 1er Grado en Imagenología. Máster en Enfermedades infecciosas.
2. Especialista de 1er Grado en Imagenología. Máster Atención Integral a la mujer.
3. Especialista de 1er Grado en Medicina General Integral. Máster en Urgencias Médicas. Profesor Instructor.
4. Especialista de 1er Grado en Imagenología. Profesor Asistente.

**INTRODUCCIÓN**

Afecciones benignas y menos frecuentemente malignas pueden presentarse como masas escrotales intra o extratesticulares, independientemente de que las afecciones benignas son las de mayor tasa de incidencia, entre ellas el varicocele y el hidrocele las más frecuentes, siguen siendo las afecciones tumorales las más temidas (1).

Existe una marcada variación en la incidencia de los tumores testiculares cuando se analiza por países: los informes de incidencia mayor se reportan en los países escandinavos y la menor incidencia en para los países asiáticos y africanos (2).

En México, los tumores del testículo ocupan 3.9% de las neoplasias en el varón. La Sociedad Americana del Cáncer estimó que durante el 2005, se diagnosticarían en los Estados Unidos unos 8010 nuevos casos de cáncer del testículo, se calculó que unos 390 hombres morirían por esa causa. En Chile se diagnosticaron 1960 casos nuevos en el año 2005 y se calculó que morirían aproximadamente 102 pacientes (2-3).

El índice de cáncer del testículo ha aumentando en muchos países, incluido los Estados Unidos. De dicho incremento, en su mayoría es en base a seminomas, no se identificaron los motivos (3).

En Cuba la tasa de incidencia de cáncer testicular se ha estimado en 2.9 x 100000 habitantes, la forma de presentación más habitual es como una masa indolora, constituye el 2% de todos los tumores (4). En estudios realizados en Ciego de Ávila, la mayor incidencia de las afecciones

testiculares se encuentra entre las afecciones benignas con una baja tasa de incidencia de los tumores testiculares (4-5).

Este trabajo se propone caracterizar a los pacientes según grupo de edades, color de la piel, hallazgos ecográficos, la frecuencia de las afecciones del testículo y estructuras afines, así como la sensibilidad, especificidad y el poder predictivo de la ultrasonografía en el diagnóstico de las afecciones testiculares.

## **MÉTODO**

Se realizó un estudio observacional descriptivo en el servicio de Imagenología del Hospital General Provincial Docente "Dr. Antonio Luaces Irada" de Ciego de Ávila en el período comprendido entre marzo del año 2009 a febrero de 2011, con el objetivo determinar el valor diagnóstico del ultrasonido en las afecciones testiculares, en los pacientes remitidos con clínica presuntiva de alguna afección.

El universo estuvo conformado por 111 pacientes con clínica presuntiva de alguna afección testicular a los cuales se le realizó ultrasonido testicular para la confirmación del diagnóstico. La muestra quedó constituida por los 102 pacientes con diagnóstico positivo. Se excluyeron del estudio 9 pacientes que fueron atendidos en el servicio de Imagenología del Hospital Provincial, con cuadro clínico sospechoso de afección testicular cuya ecografía fue negativa.

## **RESULTADOS Y DISCUSIÓN**

En la muestra, el mayor número de afecciones testiculares se presentó en el grupo de edad entre 30-39 años (37.25%), predominó además el color de la piel negra (43.14%) (Tabla No. 1). El estudio coincide con el realizado por Meyers y Wolf en el 2008 (6), donde predominaron los pacientes con edades comprendidas entre los 20 y los 35 años, se plantea la existencia de una mayor incidencia de las afecciones testiculares en los adultos jóvenes y mayores, lo cual obedece mayormente a la aparición de enfermedades infecciosas y de transmisión sexual, varicocele y tumores (6). Predominaron los pacientes con color de la piel negra, no existe correspondencia con otro estudio realizado por Hwang, donde el porcentaje de pacientes por color de piel no fue considerado como un factor de riesgo para el desarrollo de alguna afección testicular (7).

En cuanto a la distribución de los pacientes estudiados, según los hallazgos ecográficos predominaron en el estudio las lesiones de textura homogénea en 99 pacientes (97.06%), lo cual coincide con varios estudios revisados que plantean que, exceptuando los abscesos testiculares, los hematomas intratesticulares y algunas tumoraciones, en las restantes afecciones el testículo conserva su homogeneidad normal (8-9).

Según el número de lesiones en el estudio se encontró predominio de la lesión única en 77 pacientes (75.49%), las restantes lesiones múltiples se correspondieron con varicocele por la dilatación generalizada que produce dicha afección en las venas del plexo pampiniforme y un caso de microlitiasis testicular.

Al respecto la OMS encontró en un estudio realizado en el 2004 (10) que el 85% de las lesiones testiculares eran únicas, el hallazgo está en correspondencia con otros autores con resultados similares (11).

Al analizar el comportamiento de la ecogenicidad se encontraron lesiones ecolúcidas en 96 pacientes (94.12%), y entre ellas en orden de frecuencia el hidrocele (35.29%) (Figura No. 1), varicocele (24.50%) y los quistes del epidídimo (15.69%), este hallazgo se corresponde con los de Dotan (12).

Las lesiones pequeñas fueron encontradas en 95 de los pacientes estudiados (93.14%), ya que la mayoría de las lesiones no excedían los 2cm de tamaño. Al respecto, Gutiérrez y colaboradores señalaron que de los 125 pacientes estudiados el 95.50% presentaban lesiones de pequeño tamaño, y entre las lesiones de gran tamaño la más frecuente fue el hidrocele de gran cuantía, con lo cual el presente estudio coincidió (13).

Con relación a la localización, en este el estudio se observaron lesiones extratesticulares en 92 pacientes (90.19%) y unilaterales en 90 pacientes (88.24%), estas lesiones extratesticulares incluyen las afecciones que se producen en los apéndices testiculares tales como el epidídimo, el cordón espermático, el plexo pampiniforme y la túnica vaginal. Se encontraron solamente como lesiones bilaterales 9 casos de hidrocele (8.82%), 3 casos de varicocele (2.94%) (Figura No. 2) y

un caso de microlitiasis testicular (0.98%), el cual fue la única lesión calcificada del estudio. Este hallazgo está en correspondencia con el estudio realizado por el Dr. Gutiérrez y otros similares donde las afecciones localizadas en los apéndices testiculares fueron las de mayor incidencia, en todos los casos con un porcentaje por encima del 80% (13).

En cuanto a las lesiones de localización bilateral el estudio no discrepa con otros autores que plantean que el hidrocele puede ser bilateral en el 12% de los casos, el varicocele en menos del 2%, la microlitiasis testicular tiene una incidencia en la ecografía escrotal del 0,6 al 2%. Se localiza bilateralmente en el 75-100% de los casos (12-13).

Predominaron en el estudio las lesiones de contorno regulares, se encontró en 100 pacientes (98.04%), los 2 casos de lesiones de contornos irregulares estuvieron en relación con un absceso intratesticular y un hematoma del parénquima testicular de origen postraumático, hallazgo este que está en correspondencia con el de otros autores. La literatura plantea que un trauma en el testículo puede producir daño de su parénquima o hemorragia que altera la apariencia homogénea del testículo pero no hay pérdida del contorno del órgano (14).

Los testículos conservaron su tamaño normal en 88 pacientes (86.27%), estuvieron aumentados de tamaño en 13 pacientes (12.75 %) y disminuidos de tamaño en un caso (0.98%). Entre las causas de testículos aumentados de tamaño, las afecciones de mayor incidencia fueron el hidrocele con 7 pacientes (58.33%), la orquiepididimitis en 2 pacientes (16.66%), las restantes afecciones fueron seminoma, hematoma testicular, hernia inguino-escrotal y absceso testicular, todas con un caso. El caso del testículo disminuido de tamaño estuvo en relación con un paciente de 24 años con un criptorquidea que sufrió una atrofia testicular.

La literatura revisada plantea que el hidrocele es la primera causa de aumento de tamaño testicular (15); sin embargo, otros autores, a pesar de coincidir con dicho hallazgo, encontraron como otras causas frecuentes la hernia inguino-escrotal, seguida de la torsión testicular (16) (Tabla No. 2).

En el estudio existió un amplio predominio de los signos flogísticos (Tabla No. 3), aparecen los mismos en 64 pacientes para un 62.74%, existe correspondencia con los hallazgos de otros autores (17). Quedó demostrado que existió correspondencia entre los signos y síntomas de los pacientes estudiados con los hallazgos ecográficos, existe relación en el 100% de los signos flogísticos y el testículo no palpable. Solamente en 4 casos estudiados en los que se palpó una masa testicular el hallazgo ecográfico no estuvo en correspondencia con el examen físico (8.52%), lo cual sucede en un bajo porcentaje de los casos estudiados, según la literatura revisada (18) (Tabla No. 3).

Las afecciones testiculares que con mayor frecuencia se diagnosticaron fueron el hidrocele con 36 casos (35.29%), el varicocele con 25 (24.51%), los quistes del epidídimo en 16 (15.69%) (Figura No. 3) y la epididimitis en 12 pacientes (11.76%).

A pesar de que en la literatura revisada el porcentaje de dichas afecciones fue inferior, el estudio coincide con el orden de la frecuencia de aparición de dichas afecciones (19) (Tabla No. 4).

La ecografía permitió un índice de confiabilidad elevado con una sensibilidad de un 95.09%, especificidad de un 77.77%, se alcanzó un poder predictivo positivo de un 97.97% y un poder predictivo negativo del 58.33%, solo el 2.02% de la muestra resultó ser falso positivo y el 41.66% falso negativo (20).

## CONCLUSIONES

Predominaron los pacientes con color de la piel negra y en el grupo de edad de 30-39 años. Los signos flogísticos fueron las manifestaciones clínicas más frecuentes. Entre los hallazgos ecográficos las lesiones homogéneas, únicas, ecolúcidas, pequeñas, extratesticulares, no calcificadas, de contornos regulares y con testículo de tamaño normal fueron las predominantes. Las afecciones benignas fueron las predominantes y entre ellas las más frecuentes fueron el hidrocele, el varicocele y los quistes del epidídimo. Existió correspondencia entre las manifestaciones clínicas y los hallazgos ecográficos. Se obtuvo un elevado índice de confiabilidad,

con elevada sensibilidad y especificidad, con bajo porcentaje de falso positivo.

## ABSTRACT

An observational and descriptive study was carried out in the radiology unit at "Dr. Antonio Luaces Iraola" Provincial General Teaching Hospital, in Ciego de Avila, in the period between March 2009 to February 2011, with the aim of determining the value compatible diagnosis of the ultrasound in the testicular affections and structures. Patients with black skin color and the age group of 30-39 predominated, the weak signs were the most frequent clinic manifestation. Among the ultrasound findings the homogenous injury, unique, echolucent, small, extratesticular, not calcified, of regular contours and with normal size testicle were the most frequent. The benign affections were the predominant ones and the most frequent among them were hydrocele, varicocele and the epididymis cysts. There was correspondence between the clinical manifestations and the ultrasound findings. A high index of trustworthiness was obtained, with the high sensitivity and specificity, with low percentage of false positive.

**Key words:** ULTRASONOGRAPHY/utilization, TESTICULAR DISEASES/ultrasonography, TESTICULAR DISEASES/diagnosis.

## REFERENCIAS BIBLIOGRÁFICAS

1. Gutierrez JC, Perez EA, Franceschi D, Moffat FL Jr, Livingstone AS, Koniaris LG. Outcomes for soft-tissue sarcoma in 8249 cases from a large state cancer registry. J Surg Res [Internet]. 2007 [citado 20 Sep 2011]; 141(1):105-114. [http://linkinghub.elsevier.com/retrieve/pii/S0022-4804\(07\)00094-7](http://linkinghub.elsevier.com/retrieve/pii/S0022-4804(07)00094-7)
2. Shaida A, Yung M. Neurofibroma of the pinna. Ear Nose Throat J. 2007; 86:36-8.
3. Low N. Screening programmes for chlamydial infection: when will we ever learn? Br Med J. 2007; 334:725-728.
4. Cuba. Ministerio de salud Pública. Dirección Nacional de Estadísticas de Salud. Anuario Estadístico [Internet]. 2010 [citado 12 Feb 2012] [aprox. 9 pantallas]. Disponible en: <http://files.sld.cu/dne/files/2011/04/anuario-2010-e-sin-graficos1.pdf>
5. Pérez Calleja NC. Caracterización de la enfermedad neoplásica de la infancia en la provincia de Ciego de Avila. MediCiego [Internet]. 2010 [citado 12 Feb 2012]; 16(1): [aprox. 8 p.]. Disponible en: [http://www.sld.cu/galerias/pdf/sitios/williamsoler/debate\\_1\\_2\\_3.pdf](http://www.sld.cu/galerias/pdf/sitios/williamsoler/debate_1_2_3.pdf)
6. Meyers D, Wolff T, Gregory K. USPSTF Recommendations for STI Screening. Origin Publish Am Fam Physic. 2008; 77:819-824.
7. Hwang L, Shafer MA. Chlamydia trachomatis infection in adolescents. Adv Pediatr. 2004; 51:379-407
8. Master V, Turek P. Safety and effectiveness of a new saline - filled testicular prosthesis. The J Urol. 2009; 65(5): 152.
9. Heller MT, Fargiano A, Rudzinski S, Johnson N. Acute scrotal ultrasound: a practical guide. Crit Ultrasound J [Internet]. 2010 [citado 12 Feb 2012]; 2(2):65-73. Disponible en: <http://www.springerlink.com/content/t867835w33371wx2/>
10. World Health Organization. Classification of tumours. Tumours of the urinary system and male genital organs. En: Eble JN, Sauter G, Epstein JI, Sesterhenn IA, editors. Lyon (France): IARC Press; 2004. p. 273-276.
11. Caretta N, Palego P, Schipilliti M, Torino M, Pati M, Ferlin A, et al. Testicular contrast harmonic imaging to evaluate intratesticular perfusion alterations in patients with varicocele. J Urol [Internet]. 2010 [citado 12 Feb 2012]; 183(1):263-9. Disponible en: <http://www.ncbi.nlm.nih.gov/pubmed/19942233>
12. Dotan ZA, Tal R, Golijanin D, Snyder ME, Antonescu C, Brennan MF, Russo P. Adult genitourinary sarcoma: the 25-year Memorial Sloan-Kettering experience. J Urol. 2006; 176(5):2038-2039.
13. Gutierrez JC, Perez EA, Franceschi D, Moffat FL, Livingstone AS, Koniaris LG. Outcomes for soft-tissue sarcoma in 8249 cases from a large state cancer registry. J Surg Res. 2007; 141(1):105-114.
14. Tolosa Fizaguirre E, Robles Garcia JE, Lorente Perez J, Rincon Mayans A. Consulta diferida de un traumatismo scrotal. Actas Urol Esp[Internet]. 2010[citado 7 mar 2012]; 34(7):641-643.

Disponible en: [http://scielo.isciii.es/scielo.php?script=sci\\_arttext&pid=S0210-48062010000700014&lng=es](http://scielo.isciii.es/scielo.php?script=sci_arttext&pid=S0210-48062010000700014&lng=es)

15. Méndez-Gallart R, Bautista Casasnovas A, Estévez Martínez E, Rodríguez-Barca P, Taboada Santomil P, Armas A, et al. Hidrocele reactivo tras Palomo laparoscópico en el varicocele pediátrico. Arch Esp Urol [Internet]. 2010 Sep [citado 7 Mar 2012]; 63(7): 532-536. Disponible en: [http://scielo.isciii.es/scielo.php?script=sci\\_arttext&pid=S0004-06142010000700009&lng=es](http://scielo.isciii.es/scielo.php?script=sci_arttext&pid=S0004-06142010000700009&lng=es)
16. Navarro Gil J, Sánchez Zalabardo JM, Murillo Pérez C, López López JA, Valdivia Uría JG. Hernia vesical inguino-escrotal gigante. Actas Urol Esp [Internet]. 2010 Abr [citado 7 Mar 2012]; 34(4):398-398. Disponible en: [http://scielo.isciii.es/scielo.php?script=sci\\_arttext&pid=S0210-48062010000400018&lng=es](http://scielo.isciii.es/scielo.php?script=sci_arttext&pid=S0210-48062010000400018&lng=es)
17. Rodríguez Collar TL, de Valle Castro MC, Bueno Sánchez E. Epidimitis granulomatosa inespecífica bilateral. Presentación de un caso. Rev Esp Patol [Internet]. 2012 [citado 7 Mar 2012]; 45(1):45-48. Disponible en: <http://www.sciencedirect.com/science/article/pii/S169988551100002X>
18. López PJ, Lorena JA, Rodríguez J, Reyes D, Escala JM, Retamal MG, et al. Abordaje Laparoscópico en el Testículo no Palpable. Rev Chil Pediatr [Internet]. 2009 Jun [citado 7 Mar 2012]; 80(3): 225-230. Disponible en: [http://www.scielo.cl/scielo.php?script=sci\\_arttext&pid=S0370-41062009000300003&lng=es](http://www.scielo.cl/scielo.php?script=sci_arttext&pid=S0370-41062009000300003&lng=es)
19. Bin Park S, Chan Lee W, Kon Kim J, Hoon Choi S, Seong Kang B, Hyun Moon K, et al. Imaging features of benign solid testicular and paratesticular lesions. Eur Radiol [Internet]. 2011 [citado 12 Feb 2012]; 21:2226-2234. Disponible en: <http://www.springerlink.com/content/ak036m24ll684w28/fulltext.pdf>
20. Pinilla I, Reinoso J, González Peramato P, Aguilera A, Agueda S, Nistal M. Neurofibroma de la túnica albugínea: hallazgos en ecografía y resonancia magnética con correlación patológica. Arch Esp Urol [Internet]. 2009 Ago [citado 7 Mar 2012]; 62(6):498-501. Disponible en: [http://scielo.isciii.es/scielo.php?script=sci\\_arttext&pid=S0004-06142009000600011&lng=es](http://scielo.isciii.es/scielo.php?script=sci_arttext&pid=S0004-06142009000600011&lng=es)

## ANEXOS

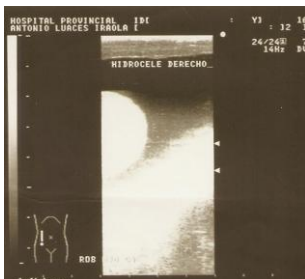

Figura No. 1. Hidrocele derecho.

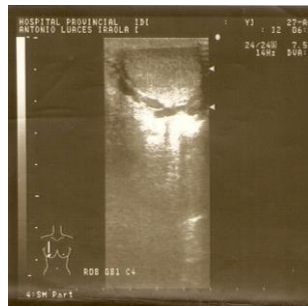

Figura No. 2. Varicocele izquierdo

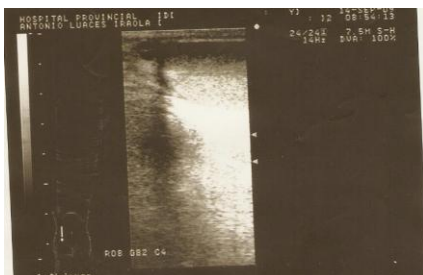


Figura No. 3. Quiste de la cabeza del epidídimo.

Tabla No. 1. Distribución de pacientes según grupo de edad y el color de la piel.  
n= 102

Color de la piel	Blanca		Negra		Mestiza		Total	
Edad	No.	%	No.	%	No.	%	No.	%
0-9	2	1.96	2	1.96	-	-	4	3.92
10-19	2	1.96	-	-	4	3.92	6	5.88
20-29	15	14.71	5	4.90	7	6.86	27	26.47
30-39	6	5.88	21	20.59	11	10.78	38	37.25
40-49	3	2.95	9	8.82	2	1.96	14	13.74
50-59	5	4.90	3	2.94	-	-	8	7.84
60 y más	-	-	4	3.92	1	0.98	5	4.90
Total	33	32.36	44	43.14	25	24.50	102	100.0

Fuente: Planilla de vaciamiento.

Tabla No. 2. Distribución de los pacientes estudiados según hallazgos ultrasonográficos de la lesión.  
n= 102

Características ecográficas		Hallazgos	
		No.	%
Textura	Homogénea	99	97.06
	No homogénea	3	2.94
Número	Únicas	77	75.49
	Múltiples	25	24.51
Ecogenicidad	Ecolúcida	96	94.12
	Hipoecogénica	5	4.90
	Hiperecogénica	1	0.98
Tamaño de la lesión	Pequeña	95	93.14
	Grande	7	6.86
Localización de la lesión	Intratesticular	10	9.81
	Extratesticular	92	90.19
	Unilateral	89	87.25
	Bilateral	13	12.75
Contorno de la lesión	Regular	100	98.04
	Irregular	2	1.96
Calcificaciones	Sí	1	0.98
	No	101	99.02
Tamaño testicular	Normal	88	86.27
	Grande	13	12.75

Fuente: Planilla de vaciamiento.

Tabla No. 3. Principales signos y síntomas en correlación con los hallazgos ultrasonográficos.  
n= 102

Síntomas y signos	Correlación ecográfica			
	Si		No.	
	No.	%	No.	%
Signos flogísticos	64	100.00	-	-
Masa palpable	43	91.48	4	8.52
Testículo no palpable	5	100.00	-	-

Fuente: Planilla de vaciamiento.

Tabla No. 4. Distribución de los pacientes con afecciones testiculares según la frecuencia de las mismas.  
n= 102

Afecciones	No.	%
Hidrocele	36	35.29
Varicocele	25	24.51
Quiste del epidídimo	16	15.69
Epididimitis	12	11.76
Criptorquídea	5	4.90
Orquiepididimitis	2	1.96
Seminoma	1	0.98
Hernia inguinoescrotal	1	0.98

Fuente: Planilla de vaciamiento.