

HOSPITAL PROVINCIAL DOCENTE  
"DR. ANTONIO LUACES IRAOLA"  
CIEGO DE ÁVILA

Uso del heberprot-P como tratamiento coadyuvante en la evolución postoperatoria de la enfermedad pilonidal.

The use of heberprot-p as coadjuvant treatment in the postoperative evolution of pilonidal disease.

Yoasnel Barroetabeña Riol (1), Rigoberto A. Curbelo Pérez (2), Jorge A. Carvajal Ortiz (3), Eberto Torres Mariño (4).

#### RESUMEN

La enfermedad pilonidal es un trastorno muy frecuente en el medio, que afecta sobre todo a varones entre la segunda y la tercera décadas de la vida. Constituye un gran problema socioeconómico y médico pues incide sobre el núcleo de población laboralmente activa, motiva períodos de ausencia laboral, así como por su cronicidad y recidiva. En la actualidad se han descrito diversas variantes de manejo terapéutico, muchas prolongan la atención médica y el uso de material sanitario para su evolución y cura definitiva, lo que ocasiona el alza de los costos económicos y sociales para el paciente y personal médico. Con el incremento en el país del uso del Heberprot-P, que se basa en el factor de crecimiento humano recombinante, y su uso por angiólogos para el manejo del pie diabético casi de forma exclusiva, se ha abierto un espectro para el manejo de otras lesiones con el objetivo de lograr la cicatrización. Se presenta un paciente con fistula pilonidal recidivante, tratada de forma quirúrgica sin cierre primario, donde se utilizó el Heberprot-P con fines cicatrizantes, el cual tuvo una evolución satisfactoria y se presenta como alternativa para el manejo de esta enfermedad.

Palabras clave: HEBERPROT-P, ENFERMEDAD PILONIDAL.

1. Especialista de 1er Grado en Medicina General Integral. Residente de Cirugía General. Máster en Urgencias Médicas. Profesor Instructor
2. Especialista de 2do Grado en Cirugía General. Profesor Auxiliar y Consultante.
3. Especialista de 1er Grado en Medicina General Integral. Especialista de 1er Grado en Cirugía. Máster en Enfermedades Infecciosas. Profesor Asistente.
4. Especialista de 1er Grado en Medicina General Integral. Especialista de 1er Grado en Cirugía. Máster en Urgencias Médicas. Profesor Instructor.

#### INTRODUCCION

Definida en la literatura como proceso inflamatorio que ocurre en la región sacrococcígea, con la presencia en la región media interglútea de una o más depresiones o fositas de diámetro pequeño, puntiforme, por la que pueden emerger algunos pelos. Ha sido denominado de distintas formas: seno pilonidal, quiste sacro coxígeo, quiste dermoides, fístula dermoides, quiste de inclusión o por tracción. Fue primeramente descrita por Anderson en 1847 en un trabajo titulado «Hair extracted from an ulcer». En 1854, Warren publicó *Abscess containing hair on the nates*, y Hodges, en 1880, creó para este proceso el término expresivo de seno pilonidal (*pilus* pelo; *nidus* nido) (1). Esta enfermedad parece haber aumentado de frecuencia considerablemente en los últimos años con el consiguiente desarrollo de complicaciones generalmente locales para los pacientes afectados (2).

A causa de la incertidumbre de su etiología y de las considerables dificultades de su tratamiento, ha surgido una extensa literatura y polémica en relación con la enfermedad pilonidal de forma mundial.

Se han implicado factores etiopatogénicos: la obesidad, la fricción y las hormonas sexuales. Su etiología aun no está aclarada ¿congénita o adquirida?, aunque actualmente está más aceptada la

teoría de Patey y Scarff sobre su carácter adquirido, por la penetración del pelo en el tejido celular subcutáneo, con la consecuente reacción granulomatosa. El cuadro clínico de la enfermedad varía según el estadio o fase en que se encuentre, de esta forma se acepta que existe una fase asintomática, donde en esta fase solamente se presentan unos orificios puntiforme en la línea media sin síntomas. Está a su vez el absceso agudo que se presenta como un dolor agudo y constante con los signos de inflamación en la zona: calor, rubor y aumento de volumen, y un estadio crónico, caracterizado por presentar los orificios puntiforme en la línea media, uno o más trayectos fistulosos que terminan en uno o varios orificios hipertróficos segregantes o en ocasiones obliterados por donde puede emerger un mechón de pelos. Pero son la resistencia y recidiva al tratamiento los elementos de mayor importancia dentro del manejo de esta enfermedad (3).

Sin embargo, el punto que suscita mayor controversia es el tratamiento quirúrgico, concretamente el tipo de cierre empleado una vez extirpado el quiste o fístula. La rehabilitación y curación de estos pacientes puede durar meses o años, o no llegar a curarse las referidas ulceraciones. Existen múltiples terapéuticas utilizadas para dar solución a estos pacientes; pero no siempre los resultados son satisfactorios, tanto en lograr cicatrizaciones útiles como en el tiempo en que se puede lograr esta cura (4). Como toda lesión con un comportamiento crónico, existe un compromiso en los mecanismos de cicatrización de estos pacientes, como puede ser el retardo en la proliferación celular, en la desorganización de la matriz, en el colágeno, angiognesis, capacidad de contracción y epitelización regional, por una no producción regenerativa consecuente de fibroblastos, miofibroblastos, células endoteliales y keratinocitos. El HEBERPROT P, único producto que tiene Factor de Crecimiento Epidérmico recombinante, es el único producto que ha demostrado eficacia de más de un 90% de resultados óptimos en población afecta de úlceras por pie diabético (5-7), por lo que se decidió utilizar de forma estratégica como coadyuvante en la evolución postquirúrgica de un paciente operado de fístula pilonidal recidivante con resultados muy satisfactorios.

#### Descripción del Caso:

Paciente masculino de 24 años con enfermedad pilonidal (fístula) recidivante con 3 intervenciones quirúrgicas anteriores para el manejo de su afección con pobres resultados terapéuticos y estéticos. Se procede a realizar técnica quirúrgica consistente en excéresis quirúrgica amplia de trayecto fistuloso hasta aponeurosis sacra, previa identificación con azul de metileno del trayecto fistulizado. Se realiza hemostasia y se deja lesión quirúrgica abierta para el cierre por segunda intención. Se solicita su consentimiento para el uso de Heberprot P como parte de su seguimiento postquirúrgico, se procede como parte del postoperatorio a realizar curas en días alternos con infiltración 2 veces por semana de Heberprot – P de forma intralesional, logrando una cicatrización muy favorable en solo 18 días de tratamiento a pesar del tamaño inicial de la lesión (aprox. 7cm x 10cm) (Figuras No. 1 a No. 6). El único efecto adverso que se presentó fue el dolor en el sitio de las punturas en las primeras dos sesiones.

#### DISCUSION

A pesar de la controversia existente sobre la mejor técnica para el tratamiento de la Enfermedad pilonidal, la técnica ideal debería ser: simple, con una estancia corta en el hospital (mejor si se realiza de forma ambulatoria), con una baja recurrencia y asociada a mínimo dolor y cuidados de la herida, para reducir los costos y el tiempo de baja laboral. El hecho de que las tasas de recidiva varíen mucho de unos autores a otros, independientemente del tipo de cierre empleado, se consideró la exploración cuidadosa de la extensión del sinus como pilar básico, ya que las recidivas pueden no ser tales, sino resecciones incompletas (2).

Como se comentó, son diversas las técnicas quirúrgicas para el tratamiento de la enfermedad pilonidal, las mismas pueden agruparse en:

1. Escisión o método abierto. Tiene el inconveniente de precisar un largo tiempo de cicatrización (8-10 Semanas), un ingreso hospitalario para el control de la herida y un índice de recidivas elevado (8-21%).
2. Exéresis con cierre primario. Tiene ciertas ventajas, como una mayor rapidez de cicatrización, pero algunos inconvenientes como la alta tasa de complicaciones locales (seroma, hematoma,

infección, dehiscencia de sutura, etc.) y una elevada frecuencia de recidivas (4-11%). Algunos autores realizan esta técnica y posteriormente dejan un drenaje aspirativo, consiguiendo buenos resultados, pero la efectúan bajo anestesia general, precisando los pacientes hospitalización durante varios días. Otros defienden la utilización de antibióticos por considerar contaminada esta cirugía.

3. Extirpación y posterior reconstrucción mediante una plastia en Z. Precisa hospitalización, presenta muchas complicaciones y una elevada tasa de recidiva (3-9%).

4. Incisión y curetaje. Se basa en que el sinus pilonidal es un proceso inflamatorio granulomatoso causado por la presencia de cuerpos extraños en el tejido celular subcutáneo (pelos). Es practicada por algunos autores, pero presenta recidivas de hasta un 20%.

5. Exéresis y marsupialización. Consiste en la extirpación inicial del quiste, suturando posteriormente los bordes de la piel a la aponeurosis retosacra. Se consigue así una disminución de la cavidad residual, lo que acorta el período de curación en aproximadamente 4-6 semanas. Como ventajas, presenta un menor número de infecciones y de recidivas con respecto a otras técnicas (2-14%). Sin embargo representa como se puede apreciar un índice de curas elevado con el uso de material sanitario que depende la magnitud de la lesión, así como de un seguimiento periódico que en muchas ocasiones implica un problema económico para el paciente por razones de traslado y de molestias por su constante movilización (3-4).

Con el uso del Heberprot P, se redujo este postoperatorio a solo 18 días en el caso particular que se presenta, donde el estimado inicial con la práctica de curetaje exclusivo era aproximadamente de 8 semanas, según nuestra experiencia y literatura revisada. Las bondades de este medicamento ha quedado demostrada en numerosos artículos para el tratamiento del Pie Diabético, pero en la Enfermedad Pilonidal presenta innegables ventajas que pudieran ser valoradas en un futuro. Estudios aleatorios podrán demostrar, que el empleo del HEBERPROT P, es una vía de solución rápida y efectiva para estos pacientes.

#### ABSTRACT

The pilonidal disease is a very common disorder that affects men between the second and third decades of life. It is a great socio-economic and medical problem to affect the nucleus of working adult population motivating labor loss periods and also by its chronicity and recurrence. Currently they have described several variants of therapeutic management; many extend health care and the use of medical supplies for its evolution and definitive cure with the rise of the economic and social costs for the patient and healthcare providers. With the development advent in the country the use of the Heberprot - P, which is based on the factor of recombinant human growth for the management of the diabetic foot almost exclusive, it has opened a spectrum for the management of other injuries aimed at healing. A patient is presented with recurrence pilonidal fistula treated in a surgical way without primary closure where the Heberprot - P was used with healing purposes that he presented a satisfactory evolution and is presented as an alternative for this disease management.

Key words: HEBERPROT-P, PILODINAL DISEASE.

#### REFERENCIAS BIBLIOGRAFICAS

1. Goligher J. Seno pilonidal. En: Cirugía del ano, recto y colon. 2da ed. Barcelona: Salvat; 1987.
2. Blasco T, García J, Pallas A, Flors C, Roig JV. Experiencia y resultados en el tratamiento quirúrgico del sinus pilonidal sacrocoxígeo. Cir Española. 1998; 63:282-5.
3. Moles L, Fernández J, Vázquez A, Recio J, De Quintana R, Martín R. Enfermedad pilonidal. Tratamiento por exéresis en bloque con cierre primario. Cir Esp. 2000; 68: 570-2.
4. Al-Jaberi TM. Excision and simple primary closure of chronic pilonidal sinus. Eur J Surg. 2001; 167:133-5.
5. Fernández Montequín J. Intralesional injections of Citoprot-P (recombinant human epidermal growth factor) in advanced diabetic foot ulcers with risk of amputation. Int Wounds J. 2007; 4(4):333-43.
6. Fernández Montequín J, Sancho Soutelo N, Fleitas Pérez E, Santiesteban Bonaachea LL. El Heberprot P como indicación terapéutica en el tratamiento curativo de las úlceras por presión. Rev Esp Invest Quirúrg. 2011; 14(3):143-145.

7. Hernández Riverol MJ, Llanes Barriosil JA, Acosta Lapera DS. Heberprot-P, una terapia eficaz en la prevención de la amputación en el pie diabético. Rev Cubana Angiol Cir [Internet]. 2009 [citado 18 Diciembre 2010]; 10(1): [aprox. 8 p.]. Disponible en: [http://www.bvs.sld.cu/revistas/ang/vol10\\_1\\_09/ang02109.pdf](http://www.bvs.sld.cu/revistas/ang/vol10_1_09/ang02109.pdf)

## ANEXOS

Figura No. 1. Imagen 24 horas postoperatorio (Obsérvese nivel de profundidad 2da imagen)

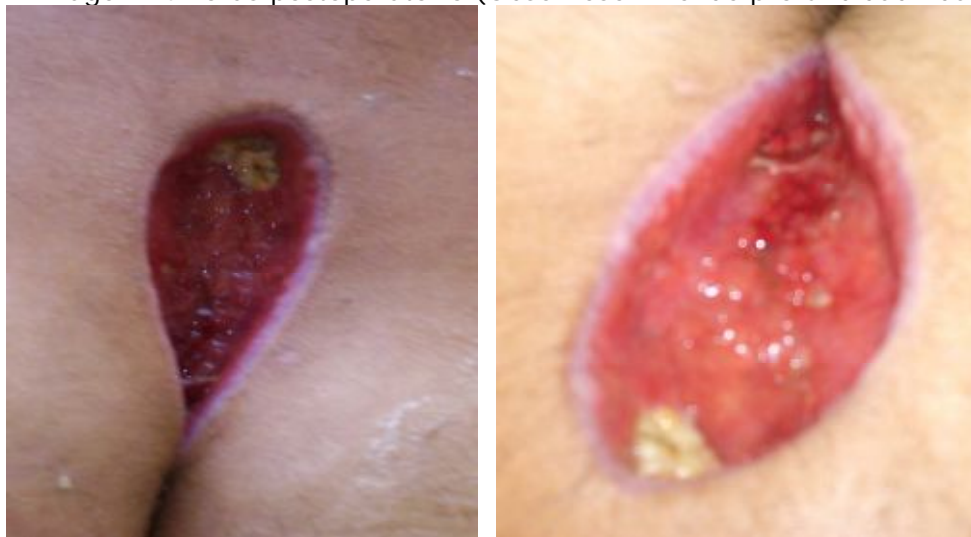


Figura No. 2. Imagen 72 horas del postoperatorio (se notan sitios de puntura intralesional del Heberprot P)

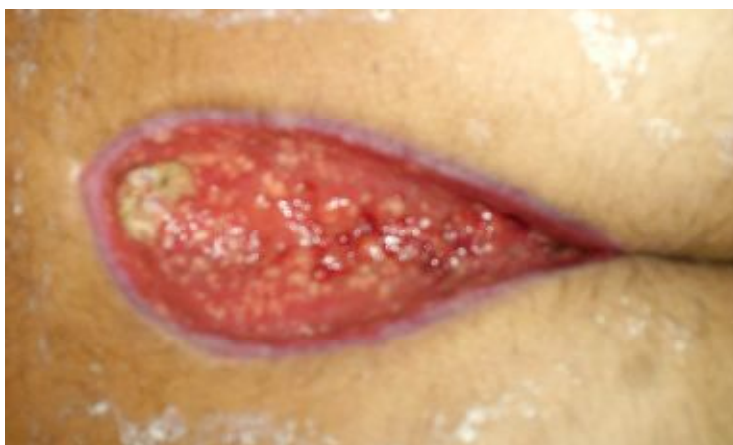

Figura No. 3. Imagen al 6to día de aplicado el Heberprot P.

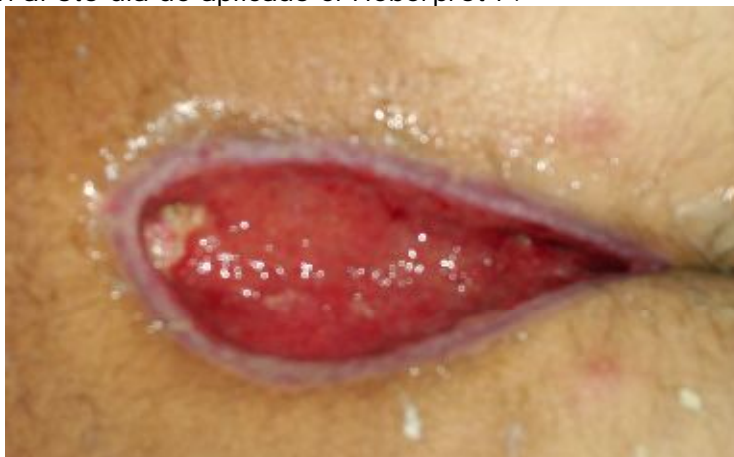


Figura No. 4. Imagen a los 10 días de aplicado el medicamento. (Se nota el tejido de granulación útil y la epitelización productiva desde el fondo hasta la superficie)

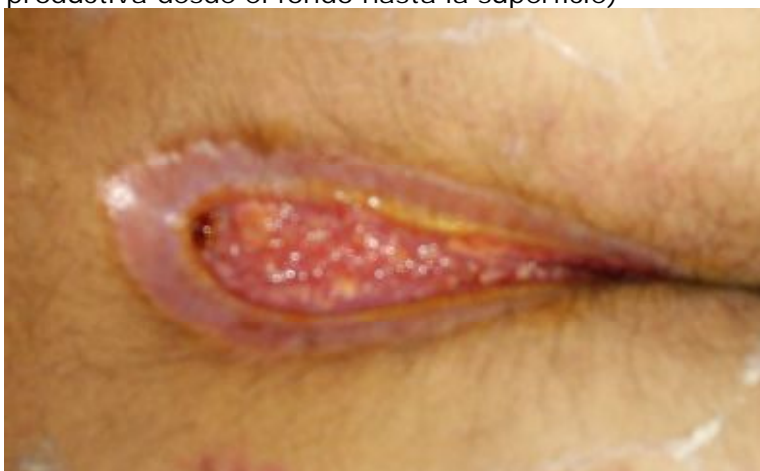
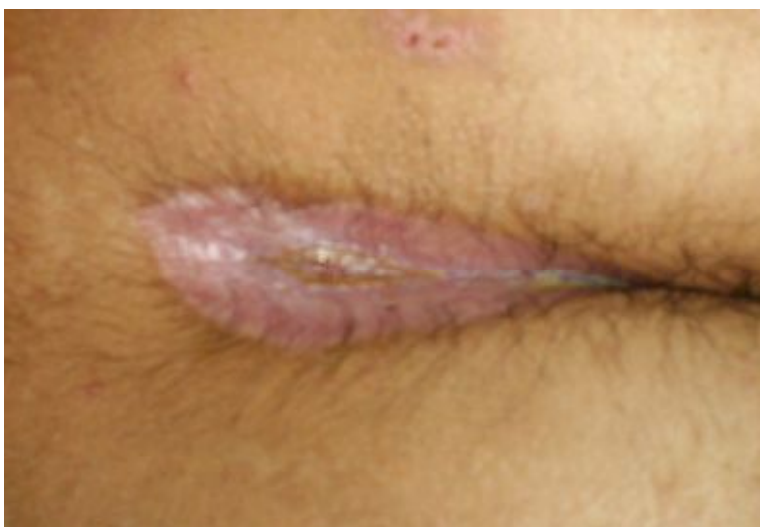
Figura No. 5. Imagen a los 17 días de aplicado el Heberprot P (Proceso cicatrizal en fase avanzada)



Fuente: Archivo Fotográfico de los autores.