

HOSPITAL GENERAL DOCENTE
 "CAPITÁN ROBERTO RODRIGUEZ"
 MORÓN

Hemivértebra cervical congénita. A propósito de un caso

Congenital cervical hemivertebral. A case report

Pedro Omar Betancourt Companioni (1), Isela de la Caridad Companioni de la Cruz (2).

RESUMEN

La hemivértebra es un trastorno caracterizado por fallo del desarrollo vertebral por fracaso completo del núcleo condral de un cuerpo vertebral y es causa de anomalías congénitas en la columna vertebral. Ocurre temprano en el desarrollo, en las primeras seis semanas del embrión, antes de la madre saber que está embarazada. La bibliografía sobre esta entidad es escasa. Se presenta el caso de una niña venezolana, de procedencia indígena, atendida durante la misión "José Gregorio Hernández" convocada por el presidente Chávez para pesquisar, diagnóstico, tratamiento y rehabilitación de discapacitados en Venezuela; es detectada con escoliosis cervical, la madre refería que desde que nació la niña dormía de ese lado y que por eso tenía la cabecita desviada. Al ser evaluada por el grupo multidisciplinario es remitida al centro de alta tecnología del estado Anzoátegui, se le realizan estudios imagenológicos y se diagnostica hemivértebra cervical.

Palabras clave: HEMIVÉRTEBRA/diagnóstico.

1. Especialista de 2do Grado en Imagenología.
2. Licenciada en Ciencias Farmacéuticas. Máster en Medicina Bioenergética.

INTRODUCCIÓN

La repercusión clínica de las malformaciones vertebrales congénitas es variable y depende principalmente del tipo de malformación vertebral y la localización de esta. Existen varias presentaciones de malformación vertebral congénita como la doble hemivértebra unilateral, la hemivértebra aislada y la vértebra en cuña (1). Las anomalías del desarrollo vertebral durante el primer trimestre del embarazo suelen provocar deformidades estructurales de la columna que son visibles ya en el nacimiento o que se manifiestan durante la primera infancia (1-3). El 20% de los niños con escoliosis congénita padecen también malformaciones Genitourinario, de los que la más frecuente es la agenesia renal unilateral, aunque también duplicaciones de los uréteres, riñones en herradura y anomalías genitales (2-4); además, del 10 al 15% de los niños con escoliosis congénita tienen cardiopatía congénita. Las hemivértebras pueden o no producir deformidades importantes, dependen de su localización y de su potencial de crecimiento. El 25% de los pacientes con escoliosis congénita no sufren progresión de la curva y no necesitan tratamiento, sin embargo, en un 75% restante existe cierta progresión y alrededor del 50% necesitan tratamiento (2, 4-5).

CASO CLÍNICO

Paciente de 5 años de edad, venezolana de procedencia indígena, que durante la misión "José Gregorio Hernández" convocada por el gobierno bolivariano con el objetivo de hacer un pesquisar para el diagnóstico precoz, tratamiento y rehabilitación de los discapacitados en toda la República Bolivariana de Venezuela, es detectada esta niña con una escoliosis cervical; la madre refería que desde que nació la niña dormía de ese lado y por eso tenía la cabecita desviada, es evaluada por el grupo multidisciplinario y remitida al centro diagnóstico médico de alta tecnología "Ernesto Che Guevara" del estado de Anzoátegui en Venezuela, se le realiza tomografía Multicorte y se constata la malformación congénita cervical conocida como hemivértebra.

En la exploración física solo se observa la desviación de la cabeza hacia el lado izquierdo, no dolorosa a los movimientos de flexión ni extensión, la auscultación cardiopulmonar dentro de la normalidad. No se aprecian anomalías estructurales evidentes en la caja torácica. Resto de la exploración sin hallazgos de interés, la ecografía abdominal, el electrocardiograma fueron normales.

DISCUSIÓN

La hemivértebra es una anomalía congénita poco frecuente de la columna vertebral por un fallo del desarrollo vertebral en las primeras semanas de embarazo (1, 3, 5). Su clínica depende del tipo de hemivértebra, localización, número y edad del paciente. Las hemivértebras son una de las causas principales de la escoliosis congénita. Se producen por una serie de anomalías intraútero, se infiere que se deba a la aplasia o hipoplasia de uno o dos centros condrales de los cuerpos vertebrales, en las semanas 4 a 6 de gestación, por lo que podría realizarse un diagnóstico prenatal mediante ecografía (2, 4, 6). Estas anomalías específicas de los cuerpos vertebrales incluyen, además de las hemivértebras (vértebras en forma de cuña o de media vértebra). Puede aparecer como un trastorno aislado, pero también se asocia otros defectos (anomalías cerebrales, atresia anal, alteraciones cardíacas, fístula traqueo esofágica y/o atresia esofágica, agenesia y displasia renales y defectos en las extremidades y neurofibromatosis) (7-8).

La severidad de las hemivértebras para provocar una escoliosis depende de 4 factores: el tipo de hemivértebra, el número de vértebras anormales, su localización, el potencial de crecimiento alrededor de estas vértebras anormales y la edad del paciente (4, 6, 8-9). En el caso de anomalías muy leves de una sola vértebra, la deformidad puede no ser muy evidente y ser detectada incidentalmente en una radiografía o en estudios realizados con otros fines. En los pacientes con múltiples anomalías, el tronco puede verse severamente afectado, por lo que el diagnóstico se basa en la exploración física y posterior confirmación imagenológica (5, 7-8).

Para el diagnóstico de esta malformación congénita se realiza la ecografía prenatal donde se evalúa la columna vertebral en toda su extensión cuando se realiza la ecografía del programa que es entre 20 y 24 semanas y se puede diagnosticar este tipo de malformación (7), ya en la etapa post-natal si hay evidencia clínica de escoliosis se realiza rayos x de columna AP, lateral y vistas oblicuas derecha e izquierda, la tomografía multicorte de columna es muy útil ya que se obtiene imagen en los tres planos (axial, coronal y sagital) otro estudio imagenológicos son las imágenes por resonancia magnética que estudia mejor el canal medular y si esta malformación tiene repercusión sobre la médula, se completa con la ecografía abdominal en búsqueda de otras malformaciones asociadas fundamentalmente renales (7-9).

ABSTRACT

The hemivertebra is cause of congenital anomalies in the vertebral column, is a disorder characterised by failure of the vertebral development by complete failure of a nucleus of a vertebral body chondral. It occurs in early development, in the first six weeks of the embryo, before the mother knows that is pregnant. The bibliography on this entity is scarce. A case of a Venezuelan girl is presented, of native origin, attended during the mission "José Gregorio Hernández" Summoned by the president Chávez for screening, diagnostic, treatment and rehabilitation of disabled patients in Venezuela; she is detected with cervical scoliosis, the mother referred that since the girl was born she slept by this side and that's why she had her head diverted. When being evaluated by the multidisciplinary group is remitted to the centre of high technology of Anzoátegui state, computer tomography studies were carried out and cervical hemivertebra is diagnosed.

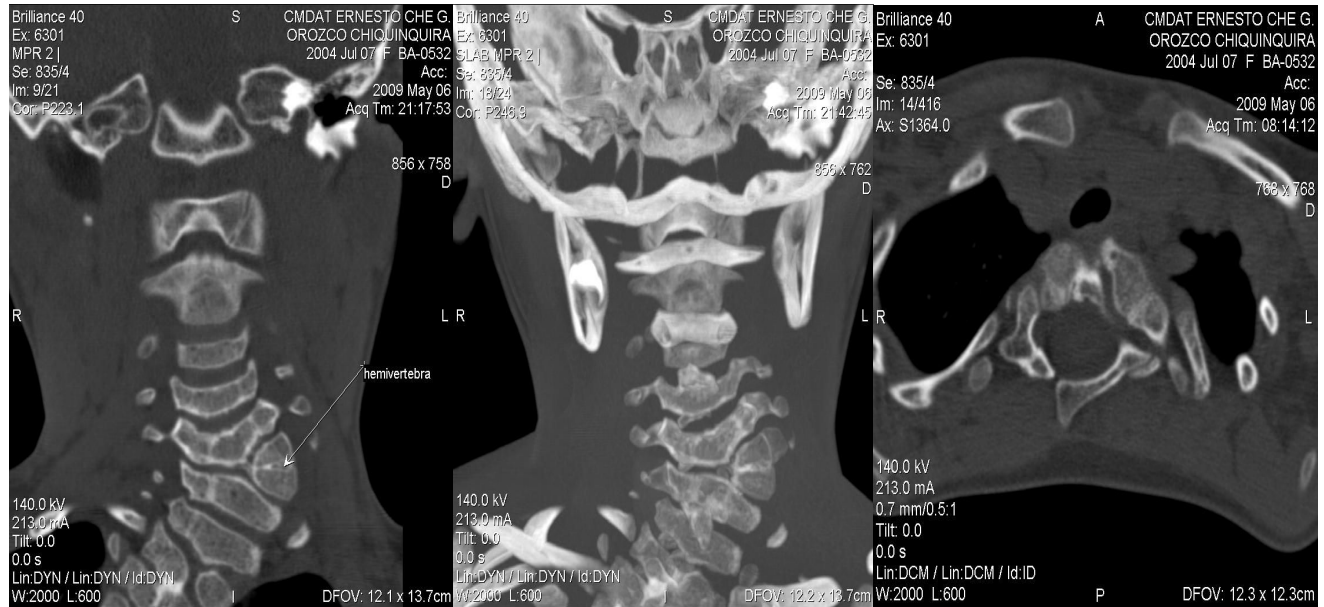
Key words: HEMIVERTEBRA/diagnosis

REFERENCIAS BIBLIOGRÁFICAS

1. Barrera RM, Lascombes P. Tratamiento quirúrgico de la hemivértebra en la escoliosis congénita. A propósito de 7 casos operados. Rev Hosp Priv Comun [Internet]. 2003 [citado 20 Oct 2013]; 6:42. Disponible en: <http://hpc.org.ar/images/revista/276-v6n1p42.pdf>

2. Freeman BJ, Oullet JA, Webb JK. Excision of hemivertebrae in the management of congenital scoliosis. *J Bone Joint Surg* [Internet]. 2002 [citado 20 Oct 2013]; 64A:1128-47. Disponible en: <http://www.bjj.boneandjoint.org.uk/content/84-B/2/305.3.short>
3. López Sanz E, Olivares Fernández C. Hemivértebra dorsal congénita. *Semergen Med Fam* [Internet]. 2011 [citado 20 Oct 2013]; 37(2):96-8. Disponible en: <http://www.sciencedirect.com/science/article/pii/S1138359310004089>
4. Li X, Luo Z, Li X, Tao H, Du J, Wang Z. Hemivertebra resection for the treatment of congenital lumbar spinal scoliosis with lateral-posterior approach. *Spine* [Internet]. 2008 [citado 20 Oct 2013]; 33(18):2001-6. Disponible en: http://journals.lww.com/spinejournal/Abstract/2008/08150/Hemivertebra_Resection_for_the_Treatment_of.14.aspx
5. Arango LA, Meneses D, Montero C. Hemivertebrectomía y fijación con cable de titanio en escoliosis congénita en menores de 5 años. Descripción de la técnica quirúrgica y los resultados tempranos. Enero de 1999 - julio de 2003. Instituto de Ortopedia Infantil Roosevelt. *Rev Colomb Ortop Traumatol* [Internet]. 2004 [citado 20 Oct 2013]; 18(4):22-7. Disponible en: <http://bases.bireme.br/cgi-bin/wxislind.exe/iah/online/?IscScript=iah/iah.xis&src=google&base=LILACS&lang=p&nextAction=lnk&exprSearch=619226&indexSearch=ID>
6. Dockendorff I, Silva A. Hemivertebra resection for congenital scoliosis. *Spine: Affiliated Society Meeting Abstracts* [Internet]. 2008 [citado 20 Oct 2013]; Meeting Abstracts: 34th Annual Meeting Abstracts: 79. Disponible en: http://journals.lww.com/spinejournalabstracts/Abstract/2008/08001/Hemivertebra_Resection_for_Congenital_Scoliosis.79.aspx
7. Sullivan LM, Wiest PW. Neuroecografía fetal. En: Sullivan LM, Wiest PW. *Neurorradiología*. Madrid: Harcourt; 2001. p. 337-8.
8. Unnikrishnan R, Renjitkumar J, Menon VK. Adolescent idiopathic scoliosis: Retrospective analysis of 235 surgically treated cases. *Indian J Orthop*. 2010; 44(1):35-41.
9. Zimmerman RM, Mohamed AS, Skolasky RL. Functional outcomes and complications after primary spinal surgery for scoliosis in adults aged forty years or older: a prospective study with minimum two-year follow-up. *Spine* [Internet]. 2010 [citado 20 Oct 2013]; 35(20): [aprox. 8 p.]. Disponible en: http://journals.lww.com/spinejournal/Abstract/2010/09150/Functional_Outcomes_and_Complications_After.7.aspx

ANEXOS



De izquierda a derecha se observan tres imágenes obtenidas con la tomografía multicorte. La primera imagen es de corte coronal donde se precisa la escoliosis con la hemivértebra en el lado izquierdo de la paciente (flecha). A la segunda imagen se le aplica un software que tiene el equipo, donde se visualiza mejor la anomalía vertebral. Y la tercera imagen es un corte axial, donde la hemivértebra está situada a la izquierda y anterior al canal raquídeo.