

**MISIÓN INTERNACIONALISTA CUBANA
HOSPITAL DISTRITAL DE MICOMISENG
GUINEA ECUATORIAL**

Manifestaciones del arte corporal en pacientes atendidos por la misión médica Cubana en el Hospital Distrital de Micomiseng

Manifestations of body art in patients attended by the Cuban Medical at the Mission District Hospital of Micomiseng

Pedro Pablo Obregón Valdivia (1), Dunia Sotolongo Díaz (2), Haydée de la Fuente Rodríguez (3), Dinora García Martín (4)

RESUMEN

Introducción: en las últimas décadas la realización de tatuajes, piercings y escarificaciones (arte corporal) se ha convertido en una práctica muy popular en el mundo. **Método:** se realizó un estudio descriptivo prospectivo para caracterizar el tatuaje o arte corporal en pacientes atendidos por la Misión Médica en el Hospital Distrital de Micomiseng, Guinea Ecuatorial. Se incluyeron en el estudio todos los tatuajes, escarificaciones, y piercings (arte corporal) detectados a los pacientes de nacionalidad ecuatoguineana que asistieron a consultas externas y de urgencias del Hospital Distrital "Agustín Nve" de Micomiseng, en el período comprendido desde el 9 junio 2010 hasta el 9 julio del 2012. La muestra quedó constituida por 213 pacientes. **Resultados:** los tatuajes o artes decorativas corporales representaron el 20,6% en la serie estudiada, con un predominio en adultos (72,7%), del sexo femenino (93,1%) y un 18,1% en niños. Las escarificaciones fueron la técnica decorativa más representada con los 74%, realizadas fundamentalmente en la cara (25,2%) y en el tórax (36,6%). Los tatuajes como técnica decorativa significó el 29,5% y todos fueron realizados en los miembros. **Conclusiones:** la finalidad con que la mayoría de los pacientes de este estudio se marcaron o grabaron su cuerpo fue para obtener protección y defensa, y para curar y tratar enfermedades, lo que demuestra que la decoración del cuerpo representa algunas creencias culturales o adornos.

Palabras clave: TATUAJE, PERFORACIÓN DEL CUERPO, GUINEA ECUATORIAL, MISIONES MÉDICAS OFICIALES.

ABSTRACT

Introduction: in recent decades, the tattoos, piercings and scarification (BODY ART) has become a popular practice in the world. **Method:** a prospective descriptive study was carried out to characterize the tattoo or body art on patients seen by the Cuban Medical Mission District at the Hospital of Micomiseng, Equatorial Guinea. They were included in the study all tattoos, scarification and piercing (BODY ART) detected in patients with Equatorial Guinean nationality attending in external and emergency consultation from "Augustine Nve" District Hospital of Micomiseng in the period from 9 June 2010 to 9 July 2012. The sample was composed of 213 patients. **Results:** tattoos or body decorative arts accounted for 20.6% in the study, with an adults prevalence (72.7%), female (93.1%) and 18.1% in children. Decorative scarifications were most represented with 74%, mainly spent in the face (25.2%) and chest (36.6%) technique. Tattoos as a decorative technique meant 29.5% and all of them were made to their members. **Conclusions:** the purpose for which the majority of patients in this study were labeled or recorded their body was for protection and defense, and to cure and treat diseases, demonstrating that body decoration represents some cultural beliefs or ornaments.

Key words: TATTOO, BODY PIERCING, EQUATORIAL GUINEA, OFFICIAL MEDICAL MISSIONS.

1. Especialista de 1er Grado en Dermatología. Especialista de 1er Grado en Medicina General Integral. Profesor Instructor. Hospital Universitario "Dr. Antonio Luaces Iraola". Ciego de Ávila, Cuba.
2. Especialista de 1er Grado en Dermatología. Profesor Asistente. Hospital Universitario "Dr. Antonio Luaces Iraola". Ciego de Ávila, Cuba.
3. Licenciada en Enfermería. Especialista en Enfermería Comunitaria. Hospital Universitario "Dr. Antonio Luaces Iraola". Ciego de Ávila, Cuba.
4. Licenciada en Gestión de Información en Salud. Profesor Instructor. Hospital Universitario "Dr. Antonio Luaces Iraola". Ciego de Ávila, Cuba.

INTRODUCCIÓN

En las últimas décadas, la realización de tatuajes, piercings y escarificaciones se ha convertido en una práctica muy popular en el mundo, especialmente en los más jóvenes. Se ha formado una nueva manifestación humana que los especialistas llaman "body art" o arte corporal la cual a su vez tiene sus respectivas técnicas (1).

Todo indica que en la sociedad actual, el aspecto externo de las personas adquiere cada vez mayor importancia, y con ello la modificación del mismo a través de la decoración del cuerpo con tatuajes y piercings.

Estas técnicas decorativas quizás deban interpretarse como una forma de comunicación, como una forma de expresión de la identidad, o como una forma de expresión del culto al cuerpo, y obedecen a su vez a motivos muy diversos como son: moda, rebeldía, diferenciación, razones sexuales, recuentos de eventos, disfrute de sensaciones e influencias étnicas o tribales (1-2).

En el body art o arte corporal, se pueden considerar 3 técnicas fundamentales: Los tatuajes, los piercings y las escarificaciones, todas ellas con un grupo de efectos adversos o secundarios comunes pero con cierta singularidad (3).

Los tatuajes (grabar dibujos indelebles en la piel, introduciendo pigmentos en la dermis) es con mucho la técnica decorativa corporal que conlleva la posibilidad de mayores efectos o reacciones adversas; uno de ellos, y el más dañino, son las reacciones inflamatorias, que se dividen en agudas y de aparición inmediata –y que aparecen en todos los individuos– y las reacciones inflamatorias crónicas o retardadas, las cuales pueden aparecer semanas e incluso meses después de la realización del tatuaje; otros efectos son: las reacciones alérgicas y las reacciones granulomatosas; éstas últimas constituyen un reto a la terapéutica actual de la Dermatología (3).

Los piercings (perforaciones) consisten en la sujeción de objetos decorativos (joyas) al cuerpo, atravesando la piel, mucosas o tejidos corporales; se incluye la perforación de las orejas, realizada mediante técnicas de sujeción de pendientes de forma automática, estéril y de un solo uso (1). Es una técnica actualmente en auge; su historia recoge como elemento relevante el uso que hacían los centuriones del imperio romano de esta técnica: se colocaban aros en los pezones como muestra de virilidad y coraje y como accesorio de su vestimenta. Hoy en día es una práctica frecuente entre jóvenes, se calcula que entre un 8 y un 50% de la población tiene una o más perforaciones hechas. El gran número de modalidades de anillado hace difícil su clasificación (1-2,4).

Los efectos adversos en esta modalidad son aquellos comunes a los tatuajes, pero más frecuentes, y están en relación con la zona anatómica en que se realicen y las respuestas alérgicas e inflamatorias a los metales que se usan; en este caso, el punto más crítico es el retardo de la cicatrización, que pudiera prolongarse en algunas localizaciones hasta 9 meses, lo que facilita las sobreinfecciones y la formación de cicatrices hipertróficas o queloides (5-6).

Por último, otra modalidad del arte corporal o body art es las escarificaciones; ellas son incisiones poco profundas en la piel, con motivos artísticos y/o culturales, también conocidas desde tiempos ancestrales cuando se usaban para marcar un cierto escalafón social o símbolo de belleza entre los miembros de una tribu (7-8). Sin embargo, actualmente estamos en presencia de un aumento de su demanda en los países desarrollados; se ha publicado, por ejemplo que en Estados Unidos, de 210 adolescentes examinados en hospital, el 4% presentaba algún tipo de escarificación (6).

Esta técnica también conlleva efectos adversos, su objetivo de provocar una cicatrización posterior por segunda intención puede provocar cicatrices incontrolables y permanentes con su repercusión en la estética, la movilidad y funcionalidad de la zona escarificada; también hay que agregarle el dolor que provoca su práctica y el riesgo de infecciones locales o sistémicas, que en esta modalidad tienen mayores posibilidades de presentarse (2-3,6).

Estos nuevos acontecimientos han sido de gran motivación para describir cómo se expresan los tatuajes, la decoración corporal o el arte corporal en la población atendida por la Misión Médica Cubana en el Hospital Distrital de Micomiseng, Guinea Ecuatorial.

MATERIAL Y MÉTODO

Se realizó un estudio descriptivo prospectivo para caracterizar el tatuaje o arte corporal en pacientes atendidos por la Misión Médica Cubana en el Hospital Distrital de Micomiseng, Guinea Ecuatorial.

Se incluyeron en el estudio todos los tatuajes, escarificaciones, piercings detectados a los pacientes de nacionalidad ecuatoguineana que asistieron a consultas externas y de urgencias del Hospital Distrital "Agustín Nve" de Micomiseng en el período comprendido desde el 9 junio 2010 hasta el 9 julio del 2012. La muestra quedó constituida por 213 pacientes; no se incluyeron pacientes atendidos en dicho período que tuvieran otra nacionalidad.

A todos se les realizó un examen dermatológico de toda su piel y por la misma persona, un especialista en Dermatología. Se recogieron los datos clínicos siguientes; edad, sexo, técnica de tatuaje realizada, región anatómica donde se asienta el tatuaje y motivos de realización del mismo.

Los datos recogidos se analizaron de forma global: por sexo, edad, tipos de tatuajes, localizaciones y motivos; se utilizó el método de palotes y se expresaron en tablas de contingencia, representados en número y porcentaje.

RESULTADOS Y DISCUSIÓN

Los tatuajes o el arte corporal, es una manifestación cultural que ha renacido en nuestros días aunque tiene su origen en épocas remotas; fue parte natural y espiritual de la vida de los antepasados.

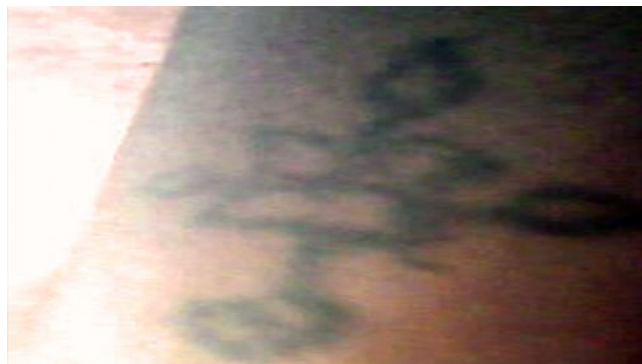En la década del 70, estuvo limitada a determinadas profesiones o estados de vida, como militares, presos y miembros de ciertos movimientos culturales como la cultura punk (1). Sin embargo, en las actuales décadas asistimos a un notable aumento de su demanda, especialmente entre los más jóvenes (1-2).

En Guinea Ecuatorial el tatuaje también tiene su expresión: en esta serie, de un total de 213 pacientes investigados, 44 tenían tatuada su piel, lo que significó un 20,6%. Al distribuirlos por sexo, encontramos una relación hombre/mujer de 3/41, o sea el 93,1% fueron mujeres.

En el análisis comparativo con la edad, es significativo señalar que se detectaron 8 niños tatuados, todos menores de 12 años, y con la técnica de la escarificación, además de 34 pacientes adultos mayores de 20 años y se incluyen 4 pacientes adolescentes.

En referencia a los tipos de tatuajes o técnicas utilizadas, se detectó a 34 pacientes con escarificaciones, lo que significó el 74% de las decoraciones corporales encontradas; a su vez se detectaron 10 pacientes con tatuajes (Figura No.1) propiamente dichos, o sea, el 23,2%. De los 44 pacientes con decoraciones en su cuerpo, 5 portaban en su piel las dos variantes: escarificación y tatuaje, dato que significó sólo el 0,6%. Sin embargo no se detectó en esta investigación ningún paciente con piercings colocados (Tabla No.1).

Figura No.1. Tatuajes decorativos.



Paciente de 23 años, femenina. Tatuaje realizado en la pierna derecha por interés decorativo en la adolescencia.



Paciente de 27 años, femenina. Tatuaje en antebrazo izquierdo por motivos decorativos, realizado en la adolescencia.

Tabla No.1: Relación de pacientes estudiados y decoraciones corporales encontradas.

Pacientes estudiados	Pacientes tatuados en el estudio						Total	
	Escarificaciones		Piercings		Tatuajes		No.	%
213	34	15,9%	0	0	10	4,6 %	44	20,6%

Fuente: Historia clínica

En la literatura revisada, las prevalencias publicadas difieren de las encontradas en esta serie. En los Estados Unidos, donde se ha investigado ampliamente el tema, se han encontrado prevalencias de tatuados entre el 8% y el 24%, pero de una población joven y adolescente (9-10).

De igual forma, la colocación de piercings difiere con los resultados de este estudio. Se calcula que actualmente entre un 8 y un 50% de la población tiene una o más perforaciones hechas en cualquiera de sus modalidades (6), sin embargo en nuestro estudio no se detectó ningún caso.

Las regiones anatómicas más tatuadas detectadas en este estudio fueron el tórax con 16 pacientes (36,3%), y la cara con 11 pacientes (25%); en todos los casos, se trató de escarificaciones; el abdomen incluyó sólo 4 pacientes con escarificaciones (Tabla No.2). Los tatuajes propiamente dichos se localizaron todos en los miembros y fueron 13 pacientes, de los cuales 5 tenían también escarificaciones.

Tabla No.2: Relación según área anatómica decorada

Pacientes tatuados	Área anatómica tatuada							
	Tórax		Cara		Abdomen		Miembros	
	No.	%	No.	%	No.	%	No.	%
44	16	36,3	11	25	4	9,0	13	29,5

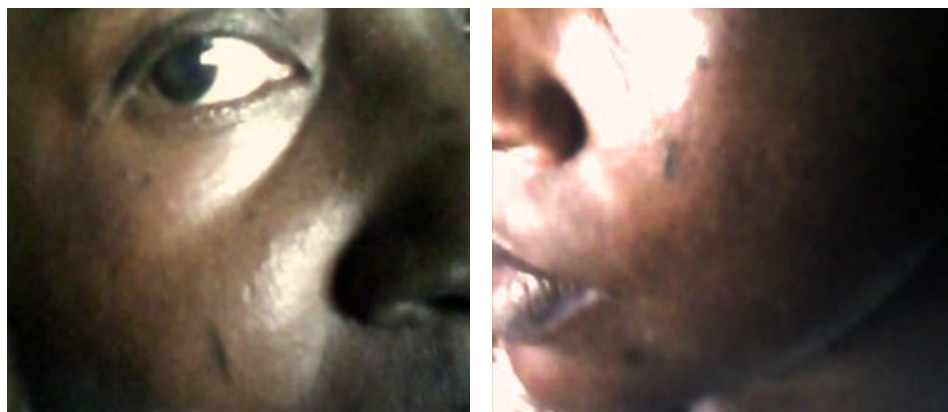
Fuente: Historia clínica

Las escarificaciones, otra modalidad de tatuaje o arte corporal que se investigó y que en este estudio fue predominante (34 pacientes para un 77,2% del total investigado), difiere de igual forma de lo encontrado en la literatura revisada. En los Estados Unidos, en una investigación realizada a 210 adolescentes examinados en un hospital, sólo el 4% presentaba algún tipo de escarificación (7-8).

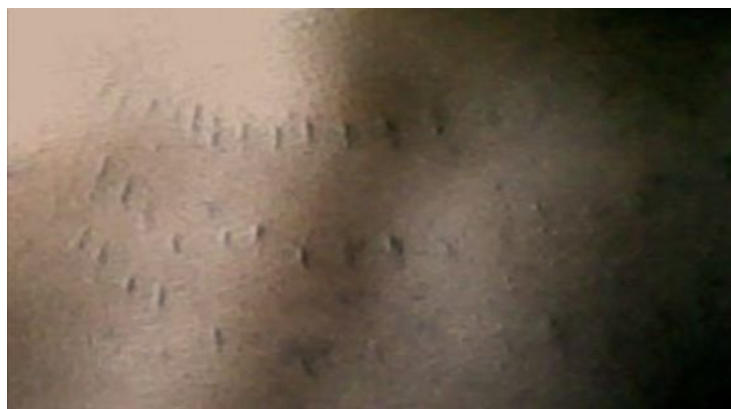Otro objetivo de esta investigación fue conocer y comparar las causas o motivos por los cuales se realizaron tatuajes los pacientes de esta serie.

Se conoció en las entrevistas realizadas que de los 34 pacientes con escarificaciones, 25 de ellos (adultos), se las realizaron con la finalidad de obtener y sentir protección y seguridad frente a posibles agresiones del medio, tanto ambientales como humanas (Figura No.2); y 8 pacientes (todos niños) tenían la finalidad de curar y tratar dolencias, específicamente, la esplenomegalia y las fracturas (Figura. No.3). El análisis e interpretación de este resultado, según lo conocido y aceptado en la literatura médica actual, no guarda similitud alguna (1): protegerse y curar no está relacionado con la moda y el sexo, no es expresión de rebeldía o culto y tampoco constituye expresión de comunicación; pero sí forma parte de las expresiones de la cultura y las creencias étnicas antiguas y ancestrales.

Figura No.2. Escarificaciones de protección

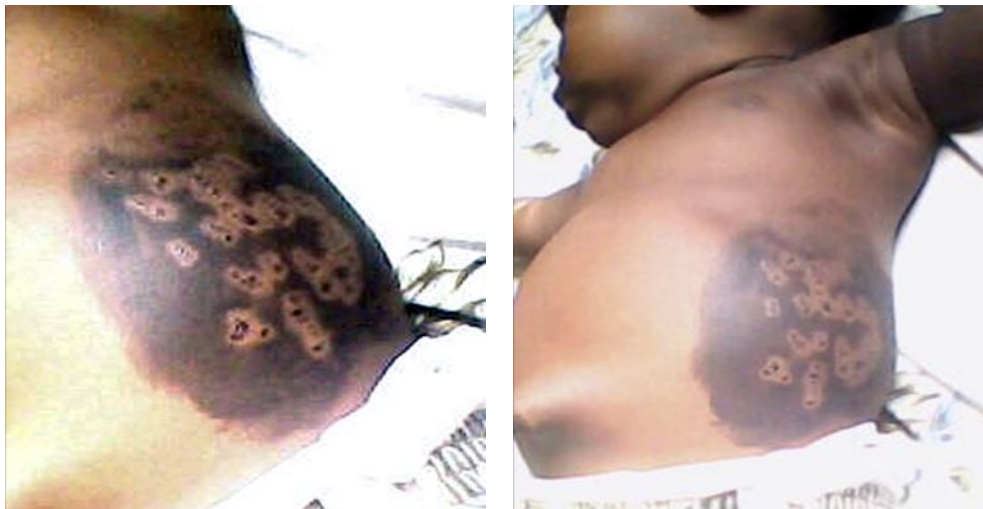

Paciente de 42 años, femenina. Escarificaciones en la mejilla con la finalidad de "protección".



Paciente de 29 años. Escarificaciones realizadas en la parte superior de la espalda con la finalidad de "protección".

Figura No.3. Escarificaciones para curar y tratar dolencias.



Paciente de 7 meses, masculino. Escarificaciones en pared abdominal. Medicina Tradicional: Tratamiento del bazo inflamado. (Paciente ingresado por Paludismo y Anemia).



Paciente de 5 años de edad. Escarificaciones realizadas en antebrazo derecho como tratamiento de fractura del miembro.

CONCLUSIONES

Los tatuajes o artes decorativas corporales representaron el 20,6% en la serie estudiada, con un predominio en adultos (72,7%), del sexo femenino (93,1%) y un 18,1% en niños. La escarificación fue la técnica decorativa más representada, con 74% de ellas realizadas fundamentalmente en la cara (25,2%) y en el tórax (36,6%).

Los tatuajes como técnica decorativa significaron el 29,5% y todos fueron realizados en los miembros.

La finalidad con que los pacientes de este estudio se marcaron o grabaron su cuerpo fue variada; protegerse o defenderse y curar o tratar dolencias fueron los motivos más significativos, lo que demuestra también la relación del arte corporal con las creencias étnicas y culturas ancestrales.

REFERENCIAS BIBLIOGRÁFICAS

1. Mataix J, Silvestre JF. Reacciones cutáneas adversas por tatuajes y piercings. Actas Dermosifiliogr [Internet]. 2009 [citado 12 Jun 2014]:100:643-56. Disponible en:

<http://www.actasdermo.org/es/pdf/13141564/S300/>

2. Pujalte BF, Fornes PD, Talamantes CS. Complicaciones y cuidados de los piercings y los tatuajes (1ª parte). *Enferm Dermatol* [Internet]. 2011 [citado 12 Jun 2014];5(13):22-8. Disponible en: <http://dialnet.unirioja.es/descarga/articulo/4076323.pdf>
3. Kazandjieva J, Tsankov N. Tattoos: dermatological complications. *Clin Dermatol*. 2007;25:375-82.
4. Rodríguez García R, Aguilar Ye A, Rodríguez Silva R, Rodríguez Guzmán LM. Necrosis y absceso de piel secundario tatuaje permanente en un adulto joven. *Med Inter Méx* [Internet]. 2012 [citado 12 Jun 2014];28(3):298-302. Disponible en: <http://www.medigraphic.com/pdfs/medintmex/mim-2012/mim123p.pdf>
5. Mangas de Arriba C, Carrascosa-Carrillo JM, Ribera-Pibernat M. Efectos secundarios de los piercings y los tatuajes. *Piel*. 2004;19:200-5.
6. Martínez JC. Efectos indeseables de la aplicación de piercings y tatuajes. *Acta Pediátr Mex* [Internet]. 2013 [citado 12 Jun 2014];34(3):219-24. Disponible en: <http://www.medigraphic.com/pdfs/derrevmex/rmd-2009/rmd095c.pdf>
7. Brooks TL, Woods ER, Knight JR, Shrier LA. Body modification and substance use in adolescents: is there a link?. *J Adolesc Health*. 2003;3:44-9.
8. Cremades NA. Una moda actual, con raíces ancestrales. *Rev Salud Pública* [Internet]. 2010 [citado 12 Jul 2014];14(1):62-6. Disponible en: <http://www.revistas.unc.edu.ar/index.php/RSD/article/download/7071/8144>
9. Desechesnes M, Demers S, Fines P. Prevalence and characteristics of body piercing and tattooing among high school students. *Can J Public Health*. 2006;97:325-9.
10. Karagas MR, Wasson JH. A Web-based Survey of Non-Medical Tattooing in the USA. *J Am Acad Dermatol* [Internet]. 2012 [citado 12 Jun 2014];66(1):e13-4. Disponible en: <http://www.ncbi.nlm.nih.gov/pmc/articles/PMC3478135/>

Recibido: 30 de octubre de 2014

Aprobado: 20 de abril de 2015

Dr. Pedro Pablo Obregón Valdivia
Hospital Universitario "Dr. Antonio Luaces Iraola"
Calle Máximo Gómez No.257, entre 4ta y Onelio Hernández. Ciego de Ávila, Cuba. CP.65200
Correo electrónico: ppobregon@ali.cav.sld.cu