

HOSPITAL GENERAL PROVINCIAL DOCENTE
"DR. ANTONIO LUACES IRAOLA"
CIEGO DE ÁVILA

Aspergilosis pulmonar

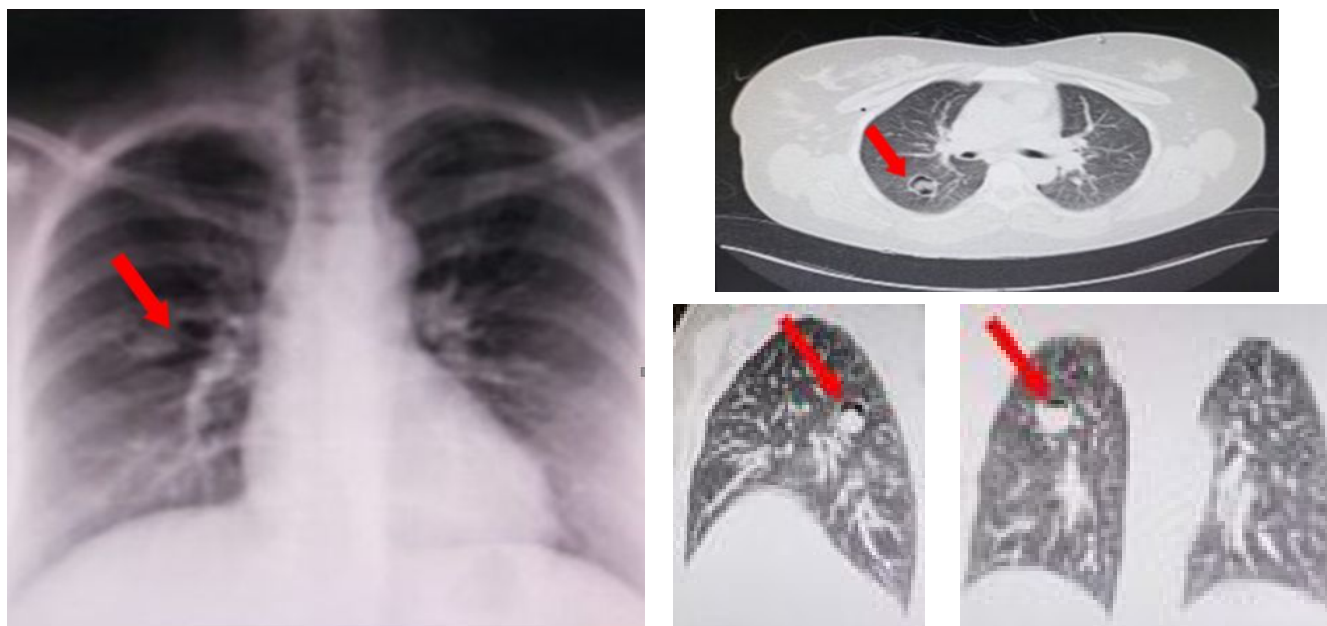
Pulmonary aspergillosis

Rolando Dornes Ramón^I, Yordany Vázquez Mora^{II}, Niurka Abreu Figueredo^{III}.

- I. Máster en Enfermedades Infecciosas. Especialista de Primer Grado en Imagenología. Especialista de Primer Grado en Medicina General Integral. Profesor Auxiliar. Hospital General Provincial Docente "Dr. Antonio Luaces Iraola". Ciego de Ávila, Cuba.
- II. Máster en Atención Integral a la Mujer. Especialista de Primer Grado en Imagenología. Especialista de Primer Grado en Medicina General Integral. Profesor Auxiliar. Hospital General Provincial Docente "Dr. Antonio Luaces Iraola". Ciego de Ávila, Cuba.
- III. Máster en Atención Integral a la Mujer. Especialista de Primer Grado en Nefrología. Especialista de Primer Grado en Medicina General Integral. Profesor Asistente. Hospital General Provincial Docente "Dr. Antonio Luaces Iraola". Ciego de Ávila, Cuba.

La secuencia imagenológica que se presenta corresponde a una aspergilosis pulmonar (figura 1), diagnosticada a una mujer blanca de 44 años con historia de hipotiroidismo, con un cuadro respiratorio de dos meses de evolución, dado por tos productiva –con expectoración con estrias de sangre– y molestias faríngeas, negando falta de aire u otro síntoma.

En el panel A se observa, en la radiografía posteroanterior de tórax, una imagen cavitaria parahiliar a la derecha. En el panel B se verifica la existencia de esa imagen mediante la tomografía axial computarizada simple de pulmón. La broncoscopia con lavado broncoalveolar confirmó el diagnóstico de aspergilosis pulmonar, enfermedad que se desarrolla generalmente en una cavidad pulmonar preexistente causada por tuberculosis, sarcoidosis, bronquiectasias, quistes bronquiales, bulas, neoplasias e infartos pulmonares.



Panel A. Radiografía posteroanterior de tórax. Panel B. Tomografía axial computarizada de pulmón simple en planos axial, coronal y sagital.
Figura 1. Secuencia imagenológica de una aspergilosis pulmonar.

Recibido: 6 de junio de 2018

Aprobado: 15 de octubre de 2018

MsC. Rolando Dornes Ramón
Hospital Provincial General Docente "Dr. Antonio Luaces Iraola"
Calle Máximo Gómez No.257, entre 4ta y Onelio Hernández. Ciego de Ávila, Cuba. CP.65200
Correo electrónico: rolandodornes@infomed.sld.cu