

## Diagnóstico ultrasonográfico de colecistitis aguda

### Ultrasonografic diagnostic in acute cholecystitis

Sahily Acosta-Prieto<sup>1</sup> <https://orcid.org-0000-0002-5518-9395>

Bárbaro Agustín Armas-Pérez<sup>2\*</sup> <https://orcid.org-0000-0003-3109-7231>

Ramón Ezequiel Romero-Sánchez<sup>3</sup>

<sup>1</sup> Especialista de Primer Grado en Imagenología. Profesor Instructor. Hospital Oncológico “Madam Curie”. Camagüey, Cuba.

<sup>2</sup> Especialista de Segundo Grado en Cirugía General. Profesor Consultante. Hospital Clínico Quirúrgico “Amalia Simoni Argilagos”. Camagüey, Cuba.

<sup>3</sup> Doctor en Ciencias Médicas. Especialista de Segundo Grado en Cirugía General. Profesor Titular. Hospital Clínico Quirúrgico “Manuel Ascunce Domenech”. Camagüey, Cuba.

\*Autor para la correspondencia. Correo electrónico: [baap.cmw@infomed.sld.cu](mailto:baap.cmw@infomed.sld.cu)

#### RESUMEN

**Introducción:** el ultrasonido abdominal tiene un alto valor para el diagnóstico de la colecistitis aguda, enfermedad frecuente en mujeres y la mayoría de las veces de causa litiásica. **Objetivo:** caracterizar el diagnóstico ultrasonográfico de la colecistitis aguda. **Método:** se realizó un estudio descriptivo transversal en pacientes sometidos a colecistectomía, previo diagnóstico ultrasonográfico preoperatorio; en el Hospital Clínico Quirúrgico “Manuel Ascunce Domenech” de Camagüey en el período de agosto de 2011 a julio de 2012. Se trabajó con un universo de 104 pacientes operados de forma consecutiva, que cumplieron con los criterios de inclusión y firmaron el consentimiento para participar. **Resultados:** el rango de edad fue de 15 a 94 años, con media de 48,32, prevaleció el grupo etario de 46 a 60 años y predominó el sexo femenino. El diagnóstico de colecistitis aguda se hizo casi exclusivamente por el método clínico, exámenes de laboratorio y ultrasonido abdominal. El hallazgo ecográfico más frecuente fue el signo de Murphy positivo seguido del engrosamiento con edema de la pared y litiasis vesicular. Sin embargo por los exámenes de anatomía patológica, el diagnóstico no

siempre fue coincidente. **Conclusiones:** la coincidencia del diagnóstico clínico y ultrasonográfico fue elevada. Al igual que la concomitancia entre ambos, con el signo ecográfico de Murphy positivo, el engrosamiento y edema de la pared vesicular, que fueron los signos más útiles en el diagnóstico.

**Palabras clave:** COLECISTITIS AGUDA/diagnóstico por imagen; ULTRASONOGRAFÍA.

## ABSTRACT

**Introduction:** abdominal ultrasound has a high value for the diagnosis of acute cholecystitis, a disease frequent in women and most often of lithiasic cause. **Objective:** to characterize the ultrasonographic diagnosis of acute cholecystitis. **Method:** a descriptive cross-sectional study was carried out in patients undergoing cholecystectomy, previous preoperative ultrasonographic diagnosis; at the Surgical Clinical Hospital "Manuel Ascunce Domenech" of Camagüey from August 2011 to July 2012. The universe was composed of 104 consecutively patients operated, which met the inclusion criteria and signed the consent to participate. **Results:** the age range was from 15 to 94 years, with an average of 48,32, the age group from 46 to 60 years prevailed and the female sex predominated. The diagnosis of acute cholecystitis was made almost exclusively by the clinical method, laboratory tests and abdominal ultrasound. The most frequent ultrasound finding was the positive Murphy sign followed by thickening with wall edema and vesicular lithiasis. However, respect to pathological anatomy tests, the diagnosis was not always coincident. **Conclusions:** the coincidence of the clinical and ultrasonographic diagnosis was high. As well as the concomitance between both, with the positive Murphy echographic sign, the thickening and edema of the vesicular wall, which were the most useful signs in the diagnosis.

**Keywords:** ACUTE CHOLECYSTITIS/diagnostig imaging; ULTRASONOGRAPHY.

Recibido: 17/03/2018

Aprobado: 04/03/2019

## INTRODUCCIÓN

La ecografía –también llamada ultrasonografía o ecosonografía– más que un método, es un evento físico y natural provocado por el hombre. Se utiliza en diferentes ramas de las ciencias, como en medicina, donde es, en ocasiones, imprescindible para el diagnóstico. En la actualidad la aplicación del

---

método se ha desarrollado y constituye una modalidad diagnóstica muy utilizada por ser de elevada calidad, rápida, confiable, reproducible y costoefectiva.<sup>(1-3)</sup>

Los orígenes del uso de la ultrasonografía en medicina se remontan a los comienzos del siglo XX, cuando Paul Langevin desarrolló un dispositivo de sonido para detectar submarinos llamado “SONAR” (acrónimo de *sound navigation and ranging*), que se aplicaba también en la aviación. El primer artículo al respecto fue publicado en una revista especializada (The Lancet) en 1958.<sup>(1-4)</sup>

En las enfermedades hepatobiliares, la ultrasonografía tiene un amplio campo de aplicación por su bajo costo, rapidez, ausencia de efectos secundarios y no requerir de una preparación previa del paciente, (excepto el ayuno cuando se va a estudiar la vesícula biliar).<sup>(1-3)</sup>

La colecistitis aguda es la principal complicación de la litiasis vesicular. Para su diagnóstico, el nivel de precisión de la ultrasonografía es de alrededor de 97 %, dado los resultados falsos negativos debido a que los cálculos son de pequeño tamaño o están situados en el infundíbulo; raras veces aparecen falsos positivos.

La ultrasonografía es el recurso más importante para la detección sistemática de anomalías en el tracto biliar y su exactitud en detectar la enfermedad, asociada o no a la litiasis vesicular, se acerca al 100 %; ello está relacionado con la destreza del operador.<sup>(4-7)</sup> Los hallazgos diagnósticos obtenidos por ultrasonografía son morfológicos. Los cálculos originan ecos intensos con sombreado distal que se desplazan por gravedad, y su tamaño se puede definir con exactitud pero el número a veces es difícil de determinar, sobre todo cuando son numerosos por la superposición entre ellos.<sup>(7)</sup>

Los signos diagnósticos de una colecistitis aguda son: engrosamiento y edema de la pared vesicular, distensión del órgano, presencia de líquido perivesicular, cálculos (uno de ellos de mayor tamaño, impactado en el cuello vesicular), bilis de estasis y sensibilidad dolorosa a la palpación con el transductor o signo ecográfico de Murphy positivo. Entre las enfermedades a diferenciar están los pólipos vesiculares, que son un hallazgo frecuente, y el cáncer que se presenta como masa sólida e inespecífica. La ultrasonografía es el procedimiento de elección para evaluar la colestasis y diferenciar las causas de ictericia extrahepáticas de las intrahepáticas.<sup>(6-10)</sup>

El tratamiento de la colecistitis aguda puede ser farmacológico o quirúrgico, con variantes como colecistectomía convencional o por laparotomía, colecistectomía videoasistida, colecistectomía percutánea bajo control ecográfico, o abierta (con una alta comorbilidad).<sup>(10,11)</sup> Los pacientes con colecistitis aguda pueden obtener beneficios máximos con el tratamiento. Solo en Estados Unidos de Norteamérica se realizan unas 750 000 colecistectomías al año y de ellas, 20 % se deben a colecistitis

aguda como complicación aguda de la litiasis vesicular.<sup>(5)</sup> Este tema fue analizado y pautado en el Consenso de Tokio, en los años 2007 y 2013.<sup>(5,11)</sup> El objetivo del presente estudio es caracterizar el diagnóstico ultrasonográfico de la colecistitis aguda.

## MÉTODO

Se realiza un estudio descriptivo transversal en pacientes con diagnóstico de colecistitis aguda, realizado mediante ultrasonografía en los servicios de Imagenología y de Cirugía General del Hospital Clínico Quirúrgico “Manuel Ascunce Domenech” de la provincia Camagüey. Se trabajó con un universo de 104 casos intervenidos quirúrgicamente de forma consecutiva entre agosto de 2011 y julio de 2012 y que cumplieron con los criterios de inclusión.

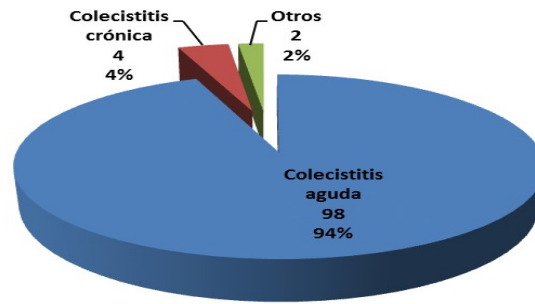
Se diseñó una hoja de vaciamiento de datos según los aspectos identificados en la bibliografía consultada y otros de interés de los autores. Los datos se obtuvieron a partir de las historias clínicas de los pacientes. La información obtenida se procesó mediante el programa estadístico Microstat, usando estadísticas descriptivas, distribuciones de frecuencia y tablas de contingencia.

En la investigación se cumplieron los criterios de la II declaración de Helsinki y las normativas éticas cubanas. Se obtuvo autorización institucional para la revisión de las historias clínicas, de las cuales se extrajo la información relevante para el cumplimiento del objetivo guardando la debida confidencialidad de los datos.

## RESULTADOS

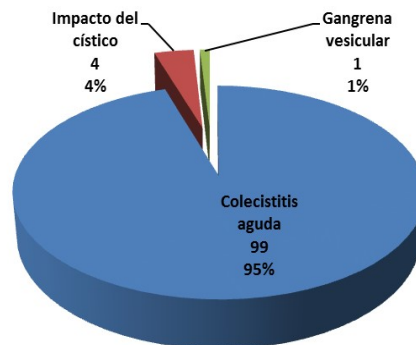
La distribución según edad y sexo evidenció que el grupo etario más afectado en ambos sexos fue de 46 a 60 años con un valor medio de 48,32 y un rango entre 15 y 94 años. Predominó el sexo femenino en una proporción de 4:1. En la casi totalidad, 101 pacientes (97,12 %) se realizó el diagnóstico clínico de colecistitis aguda, en dos (1,92 %) de plastrón vesicular y en uno (0,96 %) de colecistopancreatitis; estas dos últimas fueron complicaciones subsiguientes de la primera.

Mediante la ultrasonografía (Fig. 1, con porcentajes aproximados) se confirmó la presencia de signos de colecistitis aguda en 98 pacientes (94,23 %), de colecistopatía crónica en cuatro (3,84 %) y de vesículas biliares sin alternaciones en dos (1,92 %).



**Fig. 1** - Diagnóstico ecográfico de colecistitis aguda.

En el acto quirúrgico se encontraron signos de colecistitis aguda en 99 pacientes (95,19%), impacto del cístico sin signos de inflamación en cuatro (3,84%) y gangrena vesicular en uno (0,96%) (Fig. 2, con porcentajes aproximados). Siempre se realizó colecistectomía por laparotomía (método abierto). El diagnóstico anatomopatológico demostró colecistitis aguda en los especímenes enviados de 89 pacientes (85,58 %). En los restantes 15 casos (14,42 %) el órgano disecado mostró solo signos de colecistopatía crónica, no concordante con la evidencia clínica y los análisis complementarios realizados a los pacientes.



**Fig. 2** - Diagnóstico operatorio de colecistitis aguda.

Los signos ecográficos que mostraron mayor utilidad para el diagnóstico (tabla 1) fueron: el signo ecográfico de Murphy positivo (97,12 %), seguido por edema, engrosamiento de la pared (92,31 %) y litiasis vesicular (88,46%).

**Tabla 1-** Pacientes con colecistitis aguda según signos ecográficos de utilidad en el diagnóstico

Hallazgos	No.	%
Signo de Murphy positivo	101	97,12

Pared gruesa / edema	96	92,31
Litiasis vesicular	92	88,46
Vesícula distendida	77	74,04
Líquido perivesicular	69	66,35
Bilis de estasis	32	30,77

Fuente: historias clínicas.

La tabla 2 muestra los signos ultraecográficos para corroborar el diagnóstico de colecistitis aguda. Se confirmó en 89 pacientes (85,58%) y no se confirmó en 15.

Por otra parte, en los 15 casos donde no existía colecistitis aguda se confirmó litiasis vesicular en 14 (93,33%), el signo ecográfico de Murphy en 11 (73,33%) y la pared engrosada y edema en ocho (53,33%).

El signo ecográfico de Murphy positivo se observó en todos los pacientes con colecistitis aguda (100%). El edema con pared gruesa se evidenció en casi la totalidad (98,88%). Estos signos junto a la observación de los cálculos (87,64%) y la distensión del órgano (79,78%) en los pacientes constituyeron signos directos de colecistitis aguda de gran valor diagnóstico.

La bilis de estasis como signo ecográfico fue identificada solo en 32 casos (35,96%) con colecistitis aguda confirmada.

**Tabla 2** - Pacientes con colecistitis aguda según signos ultraecográficos para confirmar el diagnóstico

Signos	Colecistitis aguda (n=89)		No colecistitis aguda (n=15)	
	No.	%	No.	%
Signo de Murphy positivo	89	100	11	73,33
Pared gruesa / edema	88	98,88	8	53,33
Litiasis vesicular	78	87,64	14	93,33
Vesícula distendida	71	79,78	6	40,00
Líquido perivesicular	62	69,66	7	46,67
Bilis de estasis	32	35,96	0	0

Fuente: historias clínicas.

## DISCUSIÓN

La colecistitis aguda representa de 3-10% de los pacientes atendidos por dolor abdominal agudo. Su epidemiología está muy ligada a la litiasis vesicular y a la colecistopatía crónica, consideradas como causas en 95% de los casos.<sup>(4-8)</sup> La litiasis vesicular puede presentarse a cualquier edad, pero afecta con

mayor frecuencia a los mayores de 40 años, alcanzando valores exponenciales en la tercera edad. Ello debido a procesos patológicos de larga duración, alteraciones crónicas funcionales de la vesícula y de la bilis y al impacto y obstrucción de un cálculo en el bacinete.<sup>(4,8-10,12)</sup>

Si bien la litiasis vesicular es más frecuente en la mujer en una proporción que oscila entre 1:3 y 1:7, la colecistitis aguda muestra un predominio dispar. En la serie se encontró una proporción hombre / mujer similar a Majeski en 2007.<sup>(13)</sup> Por encima de los 50 años, la litiasis vesicular es tres veces más común en mujeres que en hombres y se reporta que en pacientes mayores de 50 años con dolor agudo en abdomen, 20,9% de los casos se deben a colecistitis aguda, mientras que en menores son solo 6,3%.<sup>(14)</sup> Csikesz y cols.,<sup>(15)</sup> en Estados Unidos de Norteamérica encontraron un aumento significativo de hospitalizaciones por esta causa en mayores de 70 años. Huang y cols.,<sup>(16)</sup> en Taiwán lo reportaron en edades más tempranas y en ambos sexos por igual.

El diagnóstico de colecistitis aguda se basa en una interpretación conjunta del método clínico y los estudios complementarios, cuyo error diagnóstico se estima entre 16-20% de los casos. En la práctica médica la ultrasonografía es el examen que confirma o no la sospecha de colecistitis aguda con elevada seguridad (valor predictivo positivo de 92%) pero depende de la experiencia del imagenólogo que la realiza pues ninguno de los hallazgos ultrasonográficos es específico de la enfermedad.<sup>(16,17)</sup>

La ultrasonografía abdominal es una exploración de bajo costo y no invasiva que brinda la posibilidad de diagnosticar o descartar la colecistitis aguda al igual que otras condiciones anormales que se le asemejan. Debe realizarse de forma sistemática ante la sospecha de colecistitis aguda, por tanto es de elección ante esta impresión diagnóstica. Este método permite explorar en forma rápida toda la cavidad abdominal, especialmente la región del hígado, el árbol biliar y el páncreas.<sup>(3,6,7)</sup>

Con relación a los signos ecográficos, no existe unanimidad en los valores límites de engrosamiento de la pared vesicular. Algunos autores coinciden en que está gruesa cuando alcanza o excede los 3 mm, pero para otros es de 4 mm. En este trabajo se tomó como límite el grosor mayor de 3 mm, parámetro con una sensibilidad de 92,30%.<sup>(6,17-19)</sup>

Majeski,<sup>(13)</sup> en 401 casos con enfermedad vesicular encontró la pared engrosada en 41% de los enfermos con colecistopatía crónica. Sin embargo, la distensión vesicular puede no estar presente en los pacientes con colecistopatía crónica, o colecistopatía crónica agudizada previa, o con enfermedad escleroatrófica del órgano. Esto debido a que la fibrosis presente imposibilita la distensión vesicular. También está ausente en pacientes con perforación vesicular.<sup>(7,19)</sup>

El líquido perivesicular no es tan frecuente para algunos, pero puede considerarse un predictor de mortalidad en los pacientes geriátricos. No obstante, este hallazgo es poco sensible para el diagnóstico y puede estar presente en cualquier enfermedad que produzca exudado o trasudado –por mínimo que sea– en órganos de la zona e incluso más distantes. Además, en los estadios tempranos de la enfermedad no está presente. Esto lleva a que algunos autores afirmen que no hay signos específicos, patognómicos o invariantes de colecistitis aguda.<sup>(17)</sup> Otro signo no siempre descrito en el informe es la bilis de estasis o viscosa dentro de la vesícula.<sup>(4)</sup> En Cuba, Musle y cols.<sup>(6)</sup> lo informan pero sin cuantificar.

Por otra parte, la colecistectomía percutánea guiada por ultrasonografía es un procedimiento que aumenta el valor del estudio.<sup>(4)</sup> Un metaanálisis realizado por Regimbeau y cols.,<sup>(20)</sup> en 17 centros hospitalarios de Amiens, en Francia, confirma el valor de la ultrasonografía y la intervención quirúrgica videoasistida.

Fagenholz y cols.,<sup>(21)</sup> en 2015 aseveraron que la ultrasonografía es el primer medio diagnóstico a utilizar en colecistitis aguda, también el ultrasonograma *Doppler* a color. Sin embargo, cuando el dolor abdominal y el cuadro clínico son atípicos, ellos recomiendan la tomografía axial computarizada, por su mayor sensibilidad.

La colecistitis aguda como enfermedad infecciosa se presenta con frecuencia en pacientes desnutridos, ancianos, diabéticos, encamados, etc.,<sup>(2,22)</sup> En Colombia, Escobar y cols.,<sup>(23)</sup> reportaron a tres adultos mayores con colecistitis aguda enfisematosa. De ellos, dos eran diabéticos y fueron intervenidos mediante colecistectomía abierta. Todos sobreviven después del posoperatorio laborioso.

En la actualidad se reconoce la opción de la colecistectomía laparoscópica para la colecistitis aguda.<sup>(4,10)</sup> Con relación a ello y al tratamiento quirúrgico temprano o tardío, los autores del presente estudio coinciden con los criterios de Roulin y cols.,<sup>(24)</sup> quienes refieren la realización de la colecistectomía laparoscópica temprana e incluso aún más allá de las 72 horas de comenzar los síntomas porque señalan, entre otras ventajas, una menor morbilidad global.

Muneeer y cols.<sup>(25)</sup> y Pereira y cols.<sup>(26)</sup> reportaron coexistencia de colecistitis aguda y pancreatitis aguda en una serie retrospectiva de 120 pacientes seguidos por ultrasonografía. En todos estos casos se señala que no siempre existió correlación entre el diagnóstico por ultrasonografía y los hallazgos anatomopatológicos. Resultados que coinciden con los del presente estudio.



---

Las principales limitaciones de la investigación están en el diseño metodológico, al no concebirse como un estudio experimental desde su inicio para con sus resultados demostrar la efectividad de la ultrasonografía en la colecistitis aguda.

## CONCLUSIONES

Entre los pacientes con colecistitis aguda predominaron el sexo femenino y las edades comprendidas entre 46 y 60 años. La coincidencia del diagnóstico clínico y por ultrasonografía fue elevada. Al igual que la concomitancia entre ambos, con el signo ecográfico de Murphy positivo, el engrosamiento y edema de la pared vesicular, que fueron los signos más útiles en el diagnóstico. La principal contribución de la investigación realizada es acrecentar las evidencias sobre la utilidad de la ultrasonografía en el diagnóstico de la colecistitis aguda.

## REFERENCIAS BIBLIOGRÁFICAS

1. Díaz-Pi O, Berty-Gutiérrez H, Martínez-Morales ML, Rodríguez-Varela R, Álvarez-Arias A. Ultrasonido de urgencia realizado por cirujanos en pacientes ingresados en el Departamento de Urgencia. Rev Cub Cir [Internet]. 2018 [citado 4 Dic 2018];57(1):33-9. Disponible en: <http://scielo.sld.cu/pdf/cir/v57n1/cir04118.pdf>
2. Jackson PG, Evans SR, Sistema biliar. Colecistitis aguda por cálculos. Sección X Cap. 55. En: Townsend Jr. CM, Beauchamp RD, Evers BM, Mattow KL, editores. Sabiston Tratado de Cirugía. Fundamentos biológicos de la práctica quirúrgica moderna. 19na ed. Barcelona: Elsevier España; 2013. p. 1487-8.
3. Smith EA, Dillman JR, Elsayes KM, Menias CO, Bude RO. Cross-sectional imaging of acute and chronic gallbladder inflammatory disease. Am J Roentgenol [Internet]. Jun 2009 [citado 4 Mar 2017];192(1):188-96. Disponible en: <https://www.ajronline.org/doi/full/10.2214/AJR.07.3803>
4. Cherng N, Witkowski ET, Sneider EB, Wiseman JT, Lewis J, Litwin D, et al. Manejo de pacientes con diagnóstico primario de colecistitis aguda. J Am Coll Surg [Internet]. 2012 [citado 4 Mar 2019];214(2):196-201. Disponible en: <http://www.intramed.net/contenidover.asp?contenidoID=74788>
5. Rebibo L, Sabbagh C, Mauvais F, Regimbeau JM. Tratamiento quirúrgico de la colecistitis aguda litiásica. EMC Técnicas quirúrgicas-Aparato digestivo. 2016;32(2):1-18.

6. Musle-Acosta M, Cisneros-Domínguez CM, Bolaños-Vaillant S, Dosouto-Infante V, Rosales-Fargié Y. Parámetros ecográficos específicos de la vesícula biliar en pacientes con colecistitis aguda. MEDISAN [Internet]. Ago 2011 [citado 19 Mar 2017];15(8):1091-7. Disponible en: <http://scielo.sld.cu/pdf/san/v15n8/san07811.pdf>
7. Baron TH, Grimm IS, Swanstrom LL. Interventional approaches to gallbladder disease. N Engl J Med [Internet]. Jul 2015 [citado 4 Mar 2018];373(4):357-65. Disponible en: <http://www.spg.pt/wp-content/uploads/Guidelines/NEJM/2015%20Baron%20gallblader.pdf>
8. Navarro-Fernández JA, Tárraga-López PJ, Rodríguez-Montes JA, López-Cara MA. Validity of tests performed to diagnose acute abdominal pain in patients admitted at an emergency department. Rev Esp Enferm Dig [Internet]. 2009;101(9):610-8. Disponible en: <https://pdfs.semanticscholar.org/0ad7/c66b6582534ef32c6a1102d8ee23826026b1.pdf>
9. Ruhl CE, Everhart JE. Gallstone disease is associated with increased mortality in the United States. Gastroenterology. 2011;140:508-16.
10. Wiseman JT, Sharuk MN, Singla A, Cahan M, Litwin DE, Tseng JF, et al. Surgical management of acute cholecystitis at a tertiary care center in the modern era. Arch Surg. May 2010;145(5):439-44.
11. Chan-Núñez CC, Bandín-Musa AR, Villalobos-Blásquez I, Torres-Machorro A. Guía de práctica clínica. Colecistitis. Ciudad México: Asociación Mexicana de Cirugía General; 2014. Disponible en: <https://amcg.org.mx/images/guiasclinicas/colecistitis.pdf>
12. Morse BC, Smith JB, Lawdahl RB, Roettger RH. Management of acute cholecystitis in critically ill patients: contemporary role for cholecystostomy and subsequent cholecystectomy. Am Surg. 2010;76:708-12.
13. Majeski J. Significance of preoperative ultrasound measurement of gallbladder wall thickness. Am Surg. 2007;73(9):926-9.
14. Fagenholz PJ, De Moya MA. Acute inflammatory surgical disease. Surg Clin North Am [Internet]. 2014 [citado 4 Mar 2018];94(1):1-30. Disponible en: [https://www.clinicalkey.es/service/content/pdf/watermarked/1-s2.0-S0039610913001576.pdf?locale=es\\_ES&searchIndex=](https://www.clinicalkey.es/service/content/pdf/watermarked/1-s2.0-S0039610913001576.pdf?locale=es_ES&searchIndex=)
15. Csikesz NG, Ricciardi R, Tseng JF, Shah SA. Current status of surgical management of acute cholecystitis in the United States. World J Surg. 2008;32(10):2230-6.

16. Huang J, Chang CH, Wang JL, Kuo HK, Lin JW, Shau WY, et al. Nationwide epidemiological study of severe gallstone disease in Taiwan. *BMC Gastroenterol* [Internet]. 2009 [citado 4 May 2018];9(63):[aprox. 10 p.]. Disponible en: <https://cyberleninka.org/article/n/1033261.pdf>
17. Huffman JL, Schenker S. Acute acalculous cholecystitis: a review. *Clin Gastroenterol Hepatol*. 2010;8(1):15-22.
18. Yeh DD, Cropano C, Fagenholz PJ, King DR, Chang Y, Klein EN, et al. Gangrenous cholecystitis: deceiving ultrasounds, significant delay in surgical consult, and increased postoperative morbidity. *J Trauma Acute Care Surg*. Nov 2015;79(5):812-6.
19. West WM, Brady-West DC, West KP, Frankson M. Cholelithiasis on imaging. An analysis of clinical presentations by age and gender in a Jamaican population. *West Indian Med J*. 2009;58(4):375-8.
20. Regimbeau JM, Fuks D, Pautrat K, Mauvais F, Haccart V, Mesika S, et al. Effect of postoperative antibiotic administration on postoperative infection following cholecystectomy for acute calculous cholecystitis. A randomized clinical trial. *JAMA* [Internet]. Jul 2014 [citado 4 Mar 2018];312(2):145-54. Disponible en: <https://jamanetwork.com/journals/jama/articlepdf/1886190/joi140084.pdf>
21. Fagenholz PJ, Fuentes E, Kaafarani H, Cropano C, King D, de Moya M, et al. Computed tomography is more sensitive than ultrasound for the diagnosis of acute cholecystitis. *Surg Infect (Larchmt)* [Internet]. Oct 2015 [citado 4 Mar 2018];16(5):509-12. Disponible en: <https://www.liebertpub.com/doi/pdfplus/10.1089/sur.2015.102>
22. Marinho R, Gomes A, Rocha R, Santiago I, Sousa M, Fragosos M, et al. Is medical treatment a valid initial approach to acute cholecystitis? *HPB*. Abr 2016;18 Supl 1:165.
23. Escobar F, Vega NV, Valbuena EI. Colecistitis enfisematosa, revisión bibliográfica y presentación de tres casos. *Rev Colomb Cir* [Internet]. 2015 [citado 4 Mar 2019];30(2):106-11. Disponible en: <https://www.redalyc.org/html/3555/355540058006/>
24. Roulin D, Saadi A, Di Mare L, Demartines N, Halkic N. Early versus delayed cholecystectomy for acute cholecystitis, are the 72 hours still the rule? *Ann Surg* [Internet]. 2016 [citado 4 Mar 2018];264(5):717-22. Disponible en: <https://pdfs.semanticscholar.org/55eb/b715ba3210e145e99e989aa6850f6acf2358.pdf>
25. Muneer M, Abdelrahman H, El-Menyar A, Zarour A, Awad A, Al-Thani H. Acute Cholecystitis Complicated with Portal Vein Thrombosis: a case report and literature review. *Am J Case Rep*.

---

[Internet]. 2015 [citado 4 Mar 2019];16:627-30. Disponible en:  
<https://www.ncbi.nlm.nih.gov/pmc/articles/PMC4578645/pdf/amjcaserep-16-627.pdf>

26. Pereira J, Afonso AC, Constantino J, Matos A, Henriques C, Zago M, et al. Accuracy of ultrasound in the diagnosis of acute cholecystitis with coexistent acute pancreatitis. *Eur J Trauma Emerg Surg* [Internet]. Feb 2017 [citado 4 Mar 2018];43(1):79-83. Disponible en:  
<https://link.springer.com/content/pdf/10.1007%2Fs00068-015-0619-4.pdf>