

Tuberculosis vertebral

Vertebral tuberculosis

Hilda Bárbara Álvarez-Felipe^{1*} <https://orcid.org/0000-0003-2017-0827>

Liset Ramos-Gómez²

Celia Suárez-Cruz³

¹ Especialista de Primer Grado en Pediatría. Profesor Auxiliar. Hospital General Provincial Docente “Dr. Antonio Luaces Iraola”. Ciego de Ávila, Cuba.

² Especialista de Primer Grado en Pediatría. Profesor Instructor. Hospital General Provincial Docente “Dr. Antonio Luaces Iraola”. Ciego de Ávila, Cuba.

³ Especialista de Primer Grado en Pediatría. Profesor Asistente. Hospital General Provincial Docente “Dr. Antonio Luaces Iraola”. Ciego de Ávila, Cuba.

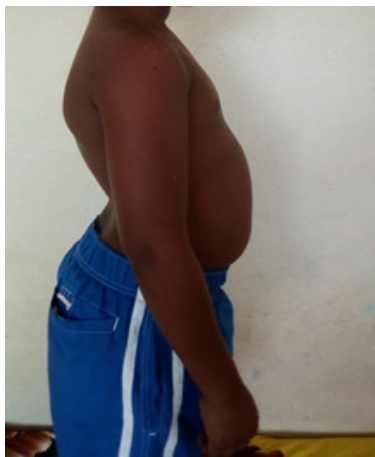* Autor para la correspondencia. Correo electrónico: hildab@infomed.sld.cu

Recibido: 23/07/2018

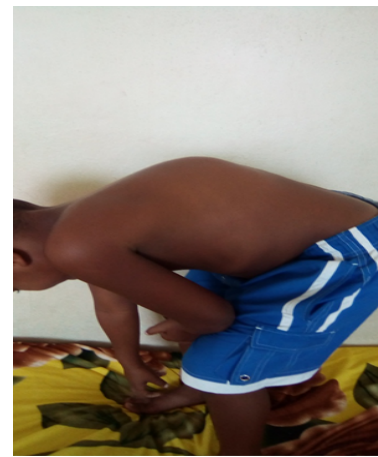Aprobado: 15/10/2018

La secuencia de imágenes que se presentan corresponden a una tuberculosis vertebral (Fig. 1), diagnosticada a un niño de cinco años que a los tres comenzó con deformidad de la columna vertebral dorso-lumbar. En la entrevista médica realizada a la mamá, se encontró el antecedente de contacto directo con un familiar con tuberculosis pulmonar. En el examen físico se identifica una cifosis dorso-lumbar (panel A y B) con una prueba de mantoux positivo. En el topograma frontal se visualiza la deformidad en la columna dorso lumbar (panel C). En la tomografía axial computarizada (TAC) se observa una espondilólisis en D11 (panel D), con estrechamiento en el canal intervertebral (panel E).

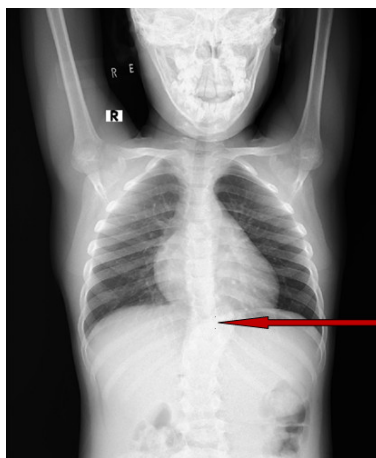
La tuberculosis continúa prevaleciendo como uno de los graves problemas de salud a nivel mundial. La localización en la columna vertebral, dentro de las formas extrapulmonares, representa 50-60 % de las que corresponden al sistema músculo-esquelético. Cuando se presenta en la edad pediátrica no solo produce discapacidad física sino también visceral y su pronóstico depende del diagnóstico y manejo oportuno tanto clínico como quirúrgico. El niño al cual pertenecen las imágenes, luego del tratamiento farmacológico específico, mantiene un buen estado nutricional sin síntomas ni signos respiratorios, solo la cifosis dorso-lumbar.



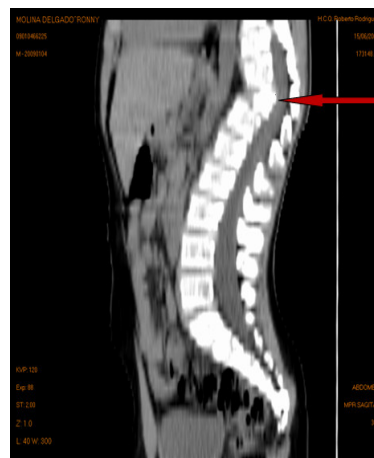Panel A.



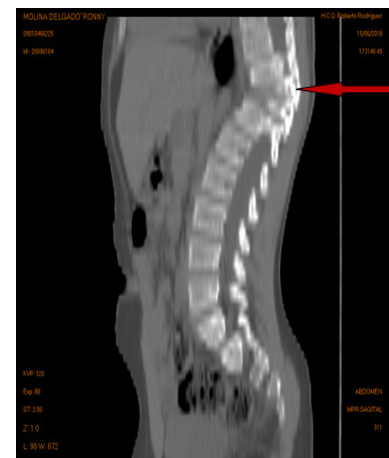Panel B.



Panel C. Topograma frontal.



Panel D. Tomográfica en MPR plano sagital a 2 mm ventana de abdomen.



Panel E. Vista tomográfica en MPR plano sagital a 2mm en ventana ósea.

Fig. 1 - Secuencia de imágenes de una tuberculosis pulmonar.