

Displasia fibrosa monostótica: presentación de un caso

Monostotic fibrous dysplasia: a case report

DrC. Gretel Mosquera Betancourt; Dr. Jasmany Corimayta Gutiérrez; Dr. Kaffui Tamakloe

Hospital Provincial Manuel Ascunce Domenech. Camagüey. Cuba.

RESUMEN

Fundamento: la displasia fibrosa es una enfermedad infrecuente que afecta a los huesos, caracterizada por la sustitución del tejido óseo normal por tejido fibroso inmaduro. Con mayor incidencia durante la adolescencia y en el sexo femenino, puede ser monostótica o poliostótica en dependencia de la afección de uno o más huesos y generalmente es de curso benigno. Los estudios imagenológicos sugieren el diagnóstico que debe confirmarse a través del estudio anatomopatológico. No se dispone actualmente de un tratamiento medicamentoso específico.

Caso clínico: paciente de 18 años de edad, que ingresó en el servicio de Neurocirugía del Hospital Universitario Manuel Ascunce Domenech por presentar cefalea frontal de moderada intensidad, se comprobó la presencia de un aumento de volumen a nivel de la región frontal izquierda. Con el diagnóstico presuntivo de displasia fibrosa monostótica se le realizaron rayos X simples y tomografía axial computarizada, donde se evidenció la existencia de lesión tumoral única a nivel de la región frontal y orbitaria derecha con extensión a la base de cráneo anterior que engrosaba el diámetro de estos huesos sugestiva de displasia fibrosa. La discusión colectiva y multidisciplinaria del caso sugirió el tratamiento conservador al tener en cuenta la extensión del proceso a la base craneal.

Conclusiones: la displasia fibrosa monostótica del cráneo es una enfermedad benigna de causa no bien esclarecida, cuya presentación clínica depende de su localización. El tratamiento quirúrgico se recomienda en casos donde es posible realizar la excéresis completa de la lesión.

DeCS: DISPLASIA FIBROSA MONOSTÓTICA; HUESOS; DIAGNÓSTICO DIFERENCIAL; PROCEDIMIENTOS QUIRÚRGICOS OPERATIVOS; ESTUDIOS DE CASOS; ADOLESCENTE.

ABSTRACT

Introduction: fibrous dysplasia is a rare disease that affects bones; it is characterized by the replacement of normal bony tissue by immature fibrous tissue, with increased incidence during adolescence and in the female sex. It may be monostotic or polyostotic depending on the condition of one or more bones involved and it has generally a benign course. Imaging studies suggest diagnosis that must be confirmed by anatomopathologic study. There is no a specific drug treatment currently.

Clinical Case: an 18-year-old patient admitted in the Neurosurgery Unit at the University Hospital Manuel Ascunce Domnech presented moderate headache, an increase in volume at the level of the left frontal region was found. With the presumptive diagnosis of monostotic fibrous dysplasia was performed simple X-ray and computerized axial tomography, where was evidenced the existence of single tumor lesion at the level of the right frontal and orbital region, extending to the anterior skull base that increased the diameter of these bones of fibrous dysplasia. The collective and multidisciplinary discussion of the case suggested a conservative treatment taking into account the extension of the lesion to the cranial base.

Conclusions: monostotic fibrous dysplasia of the skull is a benign disease of unknown cause, whose clinical presentation depends on its location. Surgical treatment is recommended in cases where it is possible to perform complete exeresis of the lesion.

DeCS: FIBROUS DYSPLASIA, MONOSTOTIC; BONE AND BONES; DIAGNOSIS, DIFFERENTIAL; SURGICAL PROCEDURES, OPERATIVE; CASE STUDIES; ADOLESCENT.

INTRODUCCIÓN

La displasia fibrosa es un trastorno poco frecuente de causa desconocida, comprende aproximadamente el 2,5 % de todas las lesiones primarias de hueso y el 7 % de todas las lesiones benignas que ocurren en la adolescencia, con predominio en el sexo femenino y en una cuarta parte de los pacientes se asocia con pubertad precoz y manchas café con leche en la piel. Afecta fundamentalmente a los huesos, pero a veces se acompaña de anormalidades extraesqueléticas, se caracteriza por el hueso normal es reemplazado por una mezcla de tejido fibroso inmaduro y fragmentos pequeños de hueso trabecular inmaduro. Generalmente ocurre en el esqueleto en crecimiento produciéndose deformidades angulares que pueden ser el resultado de la mineralización defectuosa de la porción displásica en el interior de los huesos inmaduros. El hueso afectado se ensancha y la cortical adyacente se adelgaza.¹

Esta enfermedad se clasifica en tres grupos: el tipo monostótica en el que hay afectación de un solo hueso; la forma poliestótica, en que hay toma de múltiples huesos, y una forma poliestótica que se acompaña de anormalidades endocrinas, como pubertad precoz, maduración esquelética prematura o hipertiroidismo, asociación conocida como síndrome de McCune-Albright. Los sitios más comunes de afectación monostótica incluyen las partes proximales del fémur, tibia, húmero, costillas, cráneo, columna cervical y mandíbula.²

La displasia fibrosa monostótica constituye del 75 al 80 % de los casos, de los cuales el 20 % afecta los huesos craneofaciales, sin embargo, pueden comprometer varios huesos contiguos del cráneo sin respetar las suturas. Afecta con mayor frecuencia el fémur, la tibia, costillas y base de cráneo. Estas lesiones generalmente cursan de forma asintomática y son descubiertas por otras razones, en ciertos casos existe dolor, tumefacción y deformidad. La complicación más frecuente asociada son las fracturas. A nivel del cráneo progresan lentamente hasta la vida adulta, periodo en el cual generalmente disminuyen su crecimiento, pueden afectar el nervio óptico, estructuras del oído medio y otros pares craneales.³

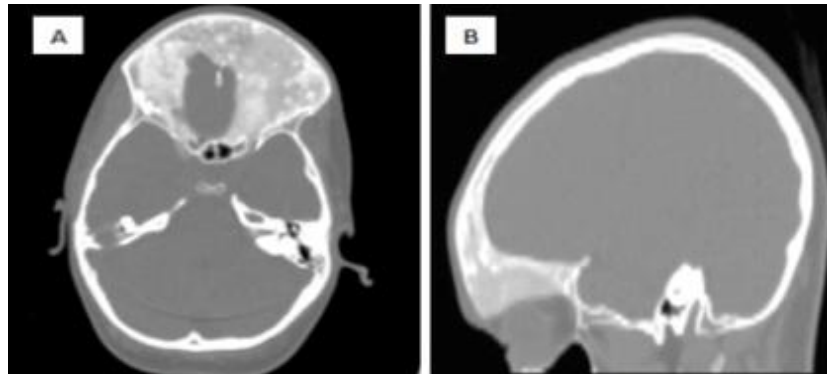
CASO CLÍNICO

Paciente femenina de 15 años de edad, con antecedentes de salud anterior, remitida de su área de salud por aumento de volumen progresivo a nivel de la región frontal izquierda acompañado de cefalea bifrontal opresiva, matutina, moderada que cedía con el suministro de analgésicos y evoluciona por crisis. Se recogió el antecedente de un trauma craneal en región frontal en abril de 2010, evento que se repitió 10 días previos a su ingreso. Al examen físico se constató la presencia de una asimetría facial, con aumento de volumen del hueso frontal izquierdo que se extendía a la apófisis orbitaria y cigomática, reborde y techo orbitario de consistencia firme, dolorosa a la palpación que desplazaba ligeramente el globo ocular hacia abajo, sin alteración de la motilidad ocular ni de la agudeza visual. Se realizaron estudios hemoquímicos normales y exámenes imagenológicos que se ilustran a continuación.

En las vistas anteroposterior y lateral de los rayos X simples se observó área irregular de densidad disminuida rodeada por un margen denso e irregular, con deformidad del contorno anatómico en la cara superoexterna de la órbita, así como aplanamiento de la cara lateral de la órbita en comparación con el lado sano.

En el estudio de tomografía axial computarizada se corroboraron los hallazgos antes mencionados y se observa la imagen típica de vidrio esmerilado a nivel de la base de

cráneo y porción anterior del hueso frontal con un aumento irregular del diámetro del diploe. (Figura 1 A y B) (Figura 2 Ay B)



A: Tomografía axial computarizada en corte axial donde se observa la presencia de un hueso denso y escleroso que afecta la base anterior del cráneo.

B: Corte sagital donde se observa a nivel de la región frontal y parte de la base de cráneo anterior la presencia de un hueso denso y esclerótico.

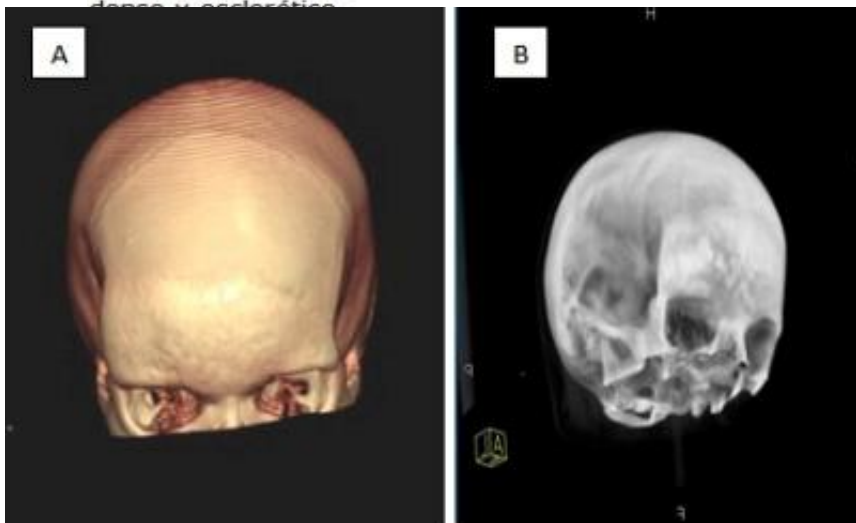


Figura 2 A y B. Tomografía axial computarizada en reconstrucción tridimensional donde se observa la asimetría de la región frontal por el engrosamiento difuso del hueso.

Se discutió en colectivo las variantes terapéuticas y se decidió optar por un tratamiento conservador al tener en cuenta la extensión de la lesión a la base craneal anterior y a la órbita, lo cual impide la posibilidad de excéresis completa. Se orientó el tratamiento médico sintomático y el seguimiento de la paciente con estudios imagenológicos periódicos y secuenciales.

DISCUSIÓN

La displasia fibrosa es el término designado por Lichtenstein y Jaffe citado por Hernández Cancino, et al,³ para describir un trastorno que afecta fundamentalmente al hueso. Generalmente es asintomática y es descubierta por otras razones. En algunos casos hay dolor, tumefacción y deformidad. El compromiso de la base del cráneo y de la órbita, muchas veces produce diplopía, pérdida de la visión, parestesias en la región de distribución del nervio trigémino, cefalea y exoftalmia. Si el crecimiento es rápido el resultado será la sintomatología dolorosa.

Las posibles causas de esta enfermedad han permanecido sin dilucidar hasta el año 1999 cuando Cohen y Howell, citados por Hernández Cancino, et. al³, la describen como un proceso que se desarrolla a consecuencia de la disfunción de las células osteogénicas, de esta manera las lesiones aparecen por una mutación que activa la subunidad *a* que codifica la proteína *Gs* en las células osteoblásticas y produce una matriz ósea fibrosa desorganizada. La consecuencia es una alteración en la proliferación y diferenciación de las células osteoblásticas. También se ha relacionado el origen de esta enfermedad con una respuesta anormal del hueso después de un trauma o de un trastorno endocrino.^{4, 5}

En los estudios de imagen la apariencia en una radiografía simple es inconstante y depende de la proporción de los componentes óseos y fibrosos de la lesión que ocupan grandes áreas en el interior del hueso. La gammagrafía es la forma más rápida para determinar la distribución de las lesiones esqueléticas además permite descubrir lesiones en sitios insospechados. En los estudios tomográficos se puede observar la imagen típica en forma de vidrio esmerilado que corresponde al hueso sano que rodea la lesión, la intensidad de señal en la resonancia magnética es moderadamente baja en T1, mientras en T2 es alta o moderada y se realzan con el suministro de contraste.^{6,7}

Ante un paciente que acude con una sintomatología inespecífica, establecer el diagnóstico presuntivo de displasia fibrosa de primera instancia es un tanto difícil, puesto que primeramente es necesario abordar todas las posibles enfermedades que podrían presentarse de forma similar. Es necesario en primer lugar tener en consideración y diferenciar dentro del grupo de enfermedades infrecuentes aquellas que tienen mayor incidencia, así como también revisar las de curso benigno y maligno; sin dejar fuera aquellas lesiones categorizadas como primarias o secundarias del hueso. El diagnóstico definitivo depende de la toma de biopsia con estudio anatomopatológico.⁸⁻¹⁰

El tratamiento de la displasia fibrosa varía de acuerdo a la forma de presentación de la enfermedad. No se dispone hasta la fecha de un tratamiento médico específico que logre la curación de la enfermedad. Se han utilizado diferentes medicamentos relacionados con el calcio y su metabolismo con efectividad variable. El pamidronato disódico que está indicado sobre todo en el tratamiento de la hipercalcemia en pacientes con enfermedad de Paget y neoplasias malignas, ha demostrado en ensayos clínico preliminares, que pueden aliviar el dolor óseo asociado a la displasia y mejorar el aspecto radiográfico. El ejercicio y la actividad física son importantes para evitar el aumento del peso y preservar la movilidad articular.

La quimioterapia y la radioterapia no han probado su eficacia y esta última puede conducir a transformación maligna.

El tratamiento quirúrgico está recomendado en aquellos casos en que es posible realizar la excéresis completa de la lesión para evitar recidivas, también se ha indicado en pacientes con manifestaciones clínicas deficitarias asociadas al efecto compresivo de las lesiones. La proporción de recurrencia con el curetaje simple e injerto de hueso, especialmente en el grupo de edad pediátrico es alto, por lo que no se recomienda su uso rutinario.¹⁻³

Las opciones terapéuticas deben ser evaluadas independientemente en cada caso después de evaluar los factores relacionados con el paciente, con su enfermedad y con la disponibilidad de medicamentos y tecnología de avanzada.

CONCLUSIONES

La displasia fibrosa monostótica localizada en el cráneo con predilección por la región frontoorbitaria y craneal no es un hallazgo frecuente. Se trata de una enfermedad benigna, de causa no bien esclarecida, que tiene un curso lento acompañado de escasos síntomas. La tomografía axial computarizada constituye un examen de gran utilidad que sugiere el diagnóstico que debe ser confirmado a través del estudio anatomopatológico. No se dispone en la actualidad de un tratamiento específico que logre la curación de la enfermedad, el tratamiento quirúrgico no constituye la primera opción terapéutica por la posibilidad de recidivas. Se recomienda en todos los casos el tratamiento sintomático y el seguimiento con estudios imagenológicos periódicos.

REFERENCIAS BIBLIOGRÁFICAS

1. Chandar VV, Priya A. Bilateral fibrous dysplasia of the mandible in a 7-year-old male patient--a rare case. *J Indian Soc Pedod Prev Dent.* 2010;28(2):126-9.
2. Atalar M, Ozum U. Monostotic fibrous dysplasia of the clivus: imaging findings. *Turk Neurosurg.* 2010 Jan;20(1):77-81.
3. Hernández Cancino CM, Weismann R, Gerhardt de Oliveira M. Displasia fibrosa monostótica. Relato de un caso clínico. *Rev Cubana Estomatol.* 2002;39(3):34-9.
4. Amoozegar F, Guberman A. Fibrous dysplasia of the skull base presenting acutely in an adult. *Can J Neurol Sci.* 2006;33(3):325-7.
5. Agut Fuster MA, Aldasoro Martín J, Rodríguez-Pereira C, Gozalbo Navarro JM, Valladares Molina J. Monostotic fibrous dysplasia of the frontal sinus with orbital extension. *Acta Otorrinolaringol Esp.* 2002 Mar;53(3):203-6.
6. Pedroso Mendoza LE, Vazquez Ríos B. Estudios radiográficos de los huesos y articulaciones. En: Pedroso Mendoza LE, Vazquez Ríos B, editores. *Imagenología.* La Habana: ECIMED; 2005.p.4-18.
7. Camargo Pedraza C, Ulloa Guerrero L, Calvo Páramo E, Lozano Castillo A. Neurorradiología. En: Camargo Pedraza C, Ulloa Guerrero L, Calvo Páramo E, Lozano Castillo A, editores. *Radiología Básica.* Colombia: Editorial Celsus; 2006.p.229-34.
8. Kaye A. Brain Tumors. En: Kaye A, editor. *Essential Neurosurgery.* 3ra ed. USA: Editorial Blackwell; 2005.p.80-6.
9. Yasuda Y, Tsukada S, Okada T. Intraosseous lipoma of the skull: A report of two cases. *Ann Plast Surg.* 1987;18:74.
10. Sanna M, Falcioni M, Flanagan S. Temporal bone meningiomas. En: Joung HL, editor. *Meningiomas. Diagnosis, treatment and outcome.* USA: Springer; 2008.p.393-8.

Recibido: 9 de enero de 2012

Aprobado: 31 de agosto de 2012

DrC. Gretel Mosquera Betancourt. Doctora en Ciencias Médicas. Especialista de II Grado en Neurocirugía. Máster en Longevidad Satisfactoria. Profesora Auxiliar. Hospital Provincial Manuel Ascunce Domenech. Camagüey. Cuba. Email: gremb@finlay.cmw.sld.cu