

**Marcapaso unicameral con simulación bicameral: presentación de un caso**

**Single chamber pacemaker with bicameral simulation: a case report**

**Dr. Lázaro Ramírez Lana; Dr. Leandro Segura Pujal; Dr. René Chunllo Quishpi**

Hospital Universitario Manuel Ascunce Domenech. Camagüey, Cuba.

**RESUMEN**

**Fundamento:** el marcapasos es un dispositivo electrónico generador de impulsos que excita artificial y rítmicamente el corazón cuando los marcapasos naturales del mismo no pueden mantener adecuadamente el ritmo y la frecuencia. Además monitorizan la actividad eléctrica cardíaca espontánea, y según su programación desencadenan impulsos eléctricos o no.

**Caso clínico:** se presenta el caso de un paciente masculino de 72 años de edad con antecedentes de hipertensión arterial para lo cual lleva tratamiento farmacológico con enalapril 20mg y clortalidona 25mg diarios; se le implantó un marcapaso monocameral con censado y estimulación ventricular hace dos años por presentar bloqueo aurículo-ventricular completo, acudió a consulta de programación de marcapasos del Servicio de Cardiología del Hospital Universitario Manuel Ascunce Domenech, de Camagüey por presentar palpitaciones y vértigos; al realizarle electrocardiograma de superficie se observó la existencia de estimulación bicameral, se programó para realizar exploración quirúrgica electiva y se detectó la rotura del aislante del electrodo responsable de la fuga con estimulación auricular.

**DeSC:** MARCAPASO ARTIFICIAL; TERAPIA POR ESTIMULACIÓN ELÉCTRICA; ANCIANO; ESTUDIOS DE CASOS.

**ABSTRACT**

**Background:** a pacemaker is an electronic device that generates impulses to control the rate of the heart's muscular contractions when the natural heart's pacemaker is no longer able to regulate rhythm and frequency. It also monitors

spontaneous electrical activity of the heart and according to its programming triggers electrical impulses or not.

**Case report:** a 72-year-old male patient presented with a history of high-blood pressure that was treated with enalapril 20mg and chlorthalidona 25mg daily. This patient was implanted a single chamber pacemaker with census and ventricular stimulation two years ago by suffering from complete atrioventricular block. The patient was present at the pacemaker programming consultation in the Cardiology Center at the Teaching Hospital "Manuel Ascunce Domenech" in Camaguey, complaining of palpitations and dizziness. Bicameral stimulation was observed in the electrocardiography; therefore the patient was scheduled to perform elective surgical exploration during which was detected the wire-electrode's insulator broken, which is responsible for the leak with atrial stimulation.

**DeSC:** PACEMAKER, ARTIFICIAL; ELECTRIC STIMULATION THERAPY; AGED; CASE STUDIES.

## INTRODUCCIÓN

Un marcapasos es un dispositivo electrónico generador de impulsos que excita artificial y rítmicamente el corazón cuando los marcapasos naturales del mismo no pueden mantener adecuadamente el ritmo y la frecuencia. Además monitorizan la actividad eléctrica cardíaca espontánea, y según su programación desencadenan impulsos eléctricos o no. <sup>1</sup>

Hyman citado por Bravo, et al, <sup>2</sup> fue el primero que estimuló el corazón con un generador de impulsos externo (que se cargaba manualmente con una manivela) mediante unos cables transtorácicos hasta el corazón, pero fue Senning en 1958, quien inició la estimulación cardíaca con el marcapasos tal como se entiende hoy día. Las primeras baterías utilizadas fueron de níquel-cadmio, que fueron sustituidas posteriormente por las de mercurio-zinc y finalmente por las de litio, consiguiéndose un tamaño mucho más pequeño con mayor duración, confianza y predictibilidad de su agotamiento.

Otro paso muy importante fue la aparición de los circuitos integrados en sustitución de los transistores, que además de reducir el tamaño han permitido la programación del marcapasos desde el exterior. Actualmente estos dispositivos son muy sofisticados, incluyendo un microprocesador, lo que permite medir y programar un gran número de parámetros. <sup>1</sup>

El marcapasos consta de un generador de impulsos y electrodos intracavitarios. <sup>3</sup> El generador tiene una batería cuya función es aportar corriente eléctrica suficiente

para la estimulación de las fibras miocárdicas. Consta de un oscilador que permite que el estímulo entregado dure intervalos de tiempo breves y a una frecuencia acorde a la programación.<sup>2,3</sup>

Algunas complicaciones pueden aparecer tras el implante de un marcapaso, dentro de las cuales se distinguen:

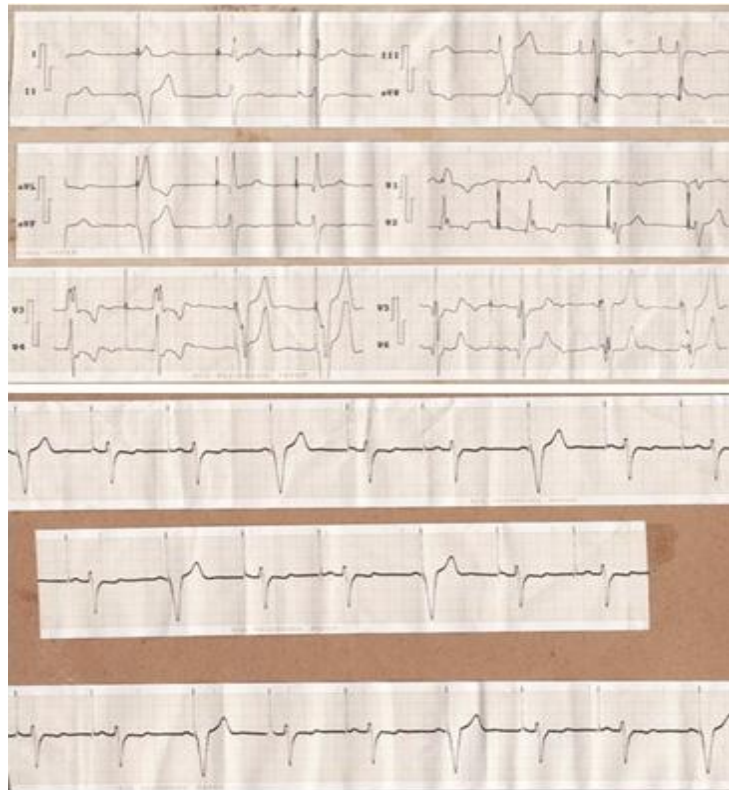- Fallo del marcapasos: sospechado cuando persisten los síntomas por los cuales este se implantó (mareos, síncope o descompensación, latidos anormales, etc.) o se detecten anomalías en los estudios de seguimiento del paciente (electrocardiograma, radiografía de tórax). Puede deberse a desconexión o rotura del electrodo y problemas de censado. Otras causas descritas son la ligadura por sutura en el punto de conexión, cable rotado, deterioro.<sup>4-9</sup> Por otra parte los electrodos pueden desplazarse, mantener una conexión inadecuada con el generador, sufrir la fractura del cable, rotura del aislante y bloqueo en la salida.<sup>5-9</sup>
- Derivadas de la técnica de implante: neumotórax, hemotórax, neumopericardio, hemopericardio, perforación miocárdica y ruptura del vaso.<sup>3-6</sup>
- Infecciones: poco frecuentes.<sup>5</sup>

## CASO CLÍNICO

Varón de 72 años de edad, con antecedentes de hipertensión arterial para lo cual lleva tratamiento farmacológico con enalapril 20 mg y clortalidona 25 mg diarios, al cuál se le implantó un marcapaso monocameral con censado y estimulación ventricular (VVI) hace dos años por presentar bloqueo aurículo-ventricular completo. Acudió a consulta de programación de marcapasos del Servicio de Cardiología del Hospital Universitario Manuel Ascunce Domenech de Camagüey, por presentar palpitaciones y vértigos. Al realizarle electrocardiograma de superficie se observó la existencia de estimulación bicameral, al programar exploración quirúrgica electiva se detectó la rotura del aislante del electrodo en su recorrido auricular responsable de la estimulación.

A la exploración clínica se constató onda A cañón en la vena yugular externa derecha y a la auscultación desdoblamiento del primer ruido, no soplos, frecuencia cardíaca 68 latidos por minuto, y cifras tensionales de 130/70 mmHg. Resto del examen físico sin alteraciones.


En el electrocardiograma realizado se observó estimulación compatible con la de un marcapasos bicameral, es decir, espiga auricular y además electrostímulo ventricular con prolongación del intervalo A-V. (Figura 1)



**Figura 1.** Electrocardiograma, estimulación compatible con marcapasos bicameral

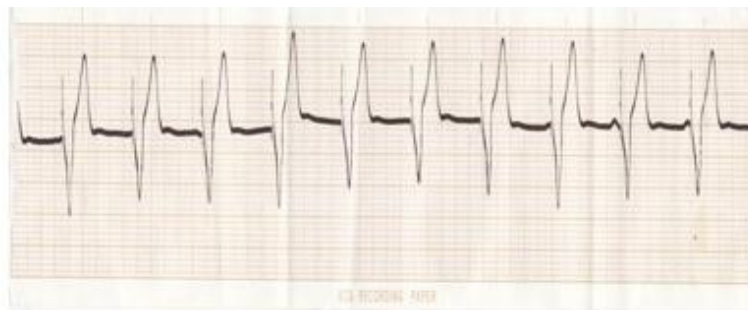Se tuvo en cuenta la documentación personal y el señalamiento de ser portador de un marcapasos unicameral con modo de estimulación VVI. En la fluoroscopia se visualizó electrodo único con punta en ápex del ventrículo derecho con ligera exageración de la flexura del electrodo a nivel del plano tricuspídeo.

Se interviene quirúrgicamente y se extrae el electrodo, se observó la denudación del mismo a un nivel que corresponde con el plano tricuspídeo. (Figura 2)



**Figura 2.** Electrodo retirado, denudación

Posteriormente se implantó un nuevo electrodo a nivel de la punta del ventrículo derecho y se conservó el mismo generador. Se realizó electrocardiograma de superficie que muestra correcta estimulación VVI. (Figura 3)



**Figura 3.** Electrocardiograma, correcta estimulación VVI

## DISCUSIÓN

Con la presentación de este caso clínico se evidenció que la función del electrodo cambia cuando se rompe el aislante, en este paciente simuló estimulación de tipo bicameral siendo un marcapasos unicameral.

La bibliografía consultada coincide en la poca frecuencia de las complicaciones derivadas de problemas con los electrodos. <sup>7-9</sup> Aguirre <sup>10</sup> menciona un número no significativo de las mismas en relación con el daño en el aislante.

Las causas descritas de daño en la cubierta del electrodo son:

1. Problemas de manufactura.

2. Daño durante la implantación causada por un instrumento quirúrgico, agujas hipodérmicas, etc.
3. Daño causado por la ligadura de fijación, alrededor del electrodo a la entrada de la vena.
4. Abrasión en lugares donde una acción mecánica ocurre, ejemplo: el paso del electrodo sobre la clavícula, la angulación con el generador y el electrodo dentro del bolsillo.
5. Rotación del generador de impulsos, conocida como Síndrome de Twiddler.
6. La acción crónica de las contracciones cardíacas y el movimiento de la válvula tricúspide.<sup>11</sup>

Por el nivel en que se encontró el defecto del aislante del electrodo, así como los hallazgos electrocardiográficos y fluoroscópicos, se llegó a la conclusión que en este paciente hubo un defecto en la cubierta del electrodo a nivel de la válvula tricúspide, el cual por su cercanía a la aurícula derecha descargaba impulsos eléctricos en ella, simulando la estimulación bicameral.

No se encontró referencia alguna en la literatura revisada que igual a los hallazgos clínicos y electrocardiográficos de este paciente.

## REFERENCIAS BIBLIOGRÁFICAS

1. Caprotta GC. Marcapasos cardiaco. Arch Argent pediatr. 2001;99(1):23-9.
2. Bravo Amaro M, Iñiguez Romo A, Díaz Castro O, Calvo Iglesias F. Manual de cardiología para enfermeras [Internet]. España: Alfer-Vigo; 2006 [citado 12 oct 2011]. Disponible en: [www.revespcardiol.org/.../25v60n02a13099476pdf001.pdf](http://www.revespcardiol.org/.../25v60n02a13099476pdf001.pdf)
3. Tecnología de los electrodos y su conexión a los marcapasos. Curso Marcapasos [Internet]. España: St. Jude Medical; 2012 [citado 12 Oct 2011]. Disponible en: <http://www.secex.org/marca/02.htm>.
4. Ramírez P, Alonso A, Aguado E, Herrera A, Pérez PP. Complicaciones de los Marcapasos. Enf Cardiol. 2007;14(41):60-2.
5. Update on current care guidelines. Current care guideline: cardiac pacemaker therapy. Duodecim [Internet]. 2010 [citado 25 Abr 2010];126(4):[aprox. 2 p.]. Disponible en: <http://www.ncbi.nlm.nih.gov/pubmed/20486489>
6. Martínez J, Hidalgo ML, Barba R, Sancho-Tello MJ. Progress in cardiac pacing. Rev Esp Cardiol. 2009;62(1):117-28.

7. Mares Arias MA, García Garro A, Alexander Huerta CE. Complicaciones en relación a la aplicación de marcapasos. Rev Hospital General La quebrada. 2002 Sep-Dic;1(1):86.
8. Kazama S, Nishiyama K, Machii M, Tanaka K, Amano T, Nomura T, et al. Long-term follow up of ventricular endocardial pacing leads. Complications, electrical performance, and longevity of 561 right ventricular leads. Jpn Heart J. 1993 Mar;34(2):193-200.
9. Douglas DL, Zipes DP. Marcapasos y cardioversores-desfibriladores cardíacos. En: Braunwald E, Zipes D, Libby P, editores. Braunwald 's Cardiología. España: Editorial Marbán; 2003.p.764-99.
10. Aguirre Montoya C, Carmona Heredia A, Pinedo Iquiñez M. Rotura del aislante del Electrodo de un Marcapaso. Tarragona: Albur SL; 2007.
11. Schuller A, Fahraeus T. PACEMAKER EKG a clinical approach. Sweden: Pacemaker Division; 1980.

Recibido: 3 de marzo de 2012

Aprobado: 16 de octubre de 2012

*Dr. Lázaro Ramírez Lana.* Especialista de II Grado en Cardiología. Profesor Auxiliar. Universidad de Ciencias Médicas de Camagüey. Hospital Universitario Manuel Ascunce Domenech. Camagüey, Cuba. [lrana@finlay.cmw.sld.cu](mailto:lrana@finlay.cmw.sld.cu)