

---

## Artroscopia y fibulectomía parcial simultánea en pacientes con gonartrosis y deformidad en varo

### *Simultaneous arthroscopic and partial fibulectomy in patients with knee osteoarthritis and varus knee*

Dr. Tuan Nguyen-Pham <sup>1</sup> <https://orcid.org/0000-0002-2810-8502>

Dr. C. Alejandro Alvarez-López <sup>2\*</sup> <https://orcid.org/0000-0001-8169-2704>

1

Hospital de Amistad entre Vietnam y Cuba. Dong Hoy. Vietnam. 2

Universidad de Ciencias Médicas. Hospital Universitario Manuel Ascunce Domenech. Departamento de Ortopedia y Traumatología. Camagüey, Cuba.

\*Autor por correspondencia (email): [aal.cmw@infomed.sld.cu](mailto:aal.cmw@infomed.sld.cu)

---

### RESUMEN

**Fundamento:** la gonartrosis es una enfermedad frecuente relacionada con el incremento de la calidad y expectativa de vida de la población, en la evolución de este padecimiento existen factores que aceleran sus manifestaciones entre ellos la deformidad en varo.

**Objetivo:** evaluar los resultados de la técnica quirúrgica combinada de artroscopia, fibulectomía parcial y proximal en pacientes con gonartrosis y deformidad en varo.

**Métodos:** se realizó un estudio cuasi experimental modalidad antes y después sin grupo de control en 25 pacientes con el diagnóstico de gonartrosis primaria asociada a deformidad en varo, en el Hospital Universitario Manuel Ascunce Domenech de la provincia Camagüey desde abril 2016 a agosto de 2019. La investigación tiene un nivel de evidencia II recomendación B.

**Resultados:** predominio del sexo femenino al masculino con una razón de 2,12 a 1. La enfermedad intrarticular más frecuente fue la lesión de meniscos y cartílagos grados III/IV. Se encontró significación entre un antes y después al aplicar las escalas evaluativas. El procedimiento artroscópico más empleado fue la menisectomía.

**Conclusiones:** la realización simultánea de artroscopia y fibulectomía parcial proximal es una técnica efectiva y sencilla con un mínimo de complicaciones, permite corregir la deformidad angular de la extremidad, al mismo tiempo de tratar lesiones intrarticulares, en especial las de menisco y cartílago.

**DeCS:** ARTROSCOPIA/métodos; GENU VARUM/cirugía; OSTEOARTRITIS DE LA RODILLA/cirugía; MENISCECTOMÍA; PERONÉ/cirugía.

---

## ABSTRACT

**Background:** gonarthrosis is a frequent entity related to the increase in the quality and life expectancy of the population, in the evolution of this disease there are factors that accelerate its manifestations including varus deformity.

**Objective:** to evaluate the results of the combined surgical technique of arthroscopy, partial and proximal fibulectomy in patients with gonarthrosis and varus deformity.

**Methods:** a quasi-experimental study was performed before and after without a control group in 25 patients with the diagnosis of primary gonarthrosis associated with varus deformity, at the Manuel Ascunce Domenech University Hospital in the city of Camagüey from April 2016 to August 2019. The investigation has a level of evidence II recommendation B.

**Results:** female prevailed to male sex with a ratio of 2.12 to 1. The most common intra-articular entity was the meniscus lesion and cartilage grades III/IV. Significance was found between a before and after applying the evaluation scales. The most commonly used arthroscopic procedure was meniscectomy.

**Conclusions:** the simultaneous performance of arthroscopy and proximal partial fibulectomy is an effective and simple technique with a minimum of complications, it allows correcting the angular deformity of the limb, while treating intra-articular lesions, especially those of meniscus and cartilage.

**DeCS:** ARTHROSCOPY/methods; GENU VARUM/surgery; OSTEOARTHRITIS, KNEE/surgery; MENISCECTOMY; FIBULA/surgery.

---

Recibido: 10/09/2019

Aprobado: 23/09/2019

Ronda: 1

---

## INTRODUCCIÓN

La gonartrosis es una enfermedad frecuente en la actualidad, relacionada con el incremento de la calidad y expectativa de vida de la población. Según Klatt BA et al. <sup>(1)</sup> un 21 % de la población de

Estados Unidos de América (EUA) está afectada por esta enfermedad, que representa alrededor de 69,9 millones de personas y se estima que para el año 2030 la afectación será del 25 %. Los síntomas y signos están en relación con la severidad de la enfermedad y existe disociación de tipo clínico-radiográfica. Los exámenes imagenológicos ayudan para la confirmación del diagnóstico y permiten la evaluación periódica de la enfermedad. <sup>(2,3,4)</sup>

Existen factores asociados al progreso de la gonartrosis primaria reportados por Bastick AN et al. <sup>(5)</sup> como: presencia de nódulos de Hederden, deformidad en varo y altos niveles en sangre de ácido hialurónico y factor de necrosis tumoral.

La deformidad en varo es un factor de mal pronóstico demostrado de la gonartrosis primaria y para su tratamiento se emplean modalidades tanto conservadoras como quirúrgicas. Al estar presente esta desviación de la rodilla, aumentan de manera exponencial las cargas mecánicas a través del compartimento tibiofemoral medial y la probabilidad de afección del menisco y del cartílago articular. <sup>(6,7,8)</sup>

Los métodos de tratamiento quirúrgico relacionados con la deformidad en varo son: osteotomía, artroplastia unicompartmental y total, sin embargo, cada una de estas modalidades tienen indicaciones muy específicas que asociada al alto costo limitan su realización, en especial en países sub-desarrollados. <sup>(9,10)</sup>

La fibulectomía parcial proximal es una opción quirúrgica efectiva y sencilla con bajo índice de complicaciones, que impide el avance de la deformidad en varo. La combinación simultánea con la artroscopia permite el diagnóstico de lesiones intrarticulares, así como su tratamiento, que por ende favorecen el resultado final. <sup>(11,12,13)</sup>

Debido a la frecuencia de gonartrosis primaria en especial asociada a varo, los autores de del trabajo tienen como objetivo evaluar los resultados de la técnica quirúrgica combinada de artroscopia, fibulectomía parcial y proximal.

## MÉTODOS

Se realizó un estudio cuasi experimental modalidad antes y después sin grupo de control en 25 pacientes tratados por el diagnóstico de gonartrosis primaria asociada a deformidad en varo, en el Hospital Universitario Manuel Ascunce Domenech, provincia Camagüey desde abril 2016 a agosto de 2019. La investigación tiene un nivel de evidencia II recomendación B.

La población de estudio estuvo conformada por los pacientes que reunieron los criterios de Hochberg MC et al. <sup>(14)</sup> 40 años o más, respuesta limitada o nula al tratamiento conservador por seis semanas, presencia de genu varo con síntomas y signos mecánicos. Se consideró como criterio de salida el abandono del seguimiento por un periodo de 12 meses.

Se emplearon las siguientes escalas evaluativas: WOMAC (*The Western Ontario and McMaster Universities Osteoarthritis Index*), WOMAC modificada, KOOS (*Knee injury and Osteoarthritis Outcome Score*) y ENA (Escala numérica del dolor del 1 al 10), los pacientes fueron encuestados antes de la cirugía a los tres, seis, nueve y doce meses. <sup>(9,11)</sup>

Se utilizaron las siguientes medidas para describir la información: distribuciones de frecuencias absolutas y relativas para variables cualitativas. Se calculó la razón sexo femenino-masculino, rodilla derecha-izquierda. Media aritmética para variables cuantitativas como edad, medición del eje axial y escalas evaluativas. Se empleó la prueba de Wilcoxon para variables cuantitativas antes y después. Presentación tabular y gráfica para mejorar la visualización y análisis de la información. Se utilizó el paquete estadístico SPSS en su versión 21.0. Se consideró significativo todo valor por debajo de 0,05. Todos los pacientes participantes llenaron el consentimiento informado y la investigación fue aprobada por el comité de ética médica y consejo científico de la institución. La fuente primaria de la información fueron los expedientes clínicos ambulatorios.

Los resultados se mostraron en una tabla y tres gráficos.

## RESULTADOS

El promedio de edad de los 25 pacientes fue de 57,64 años (edad mínima 46 y máxima 66), en el sexo masculino fue de 56,8 y el femenino 58. La razón sexo femenino-masculino fue de 2,12 a 1; así como la razón rodilla derecha-izquierda 1,5 a 1 (Tabla 1).

En relación a los compartimentos afectados, desde el punto de vista radiográfico fueron en orden de frecuencia: patelo y tibiofemoral 10, tricompartmental seis, tibiofemoral medial y lateral cinco,

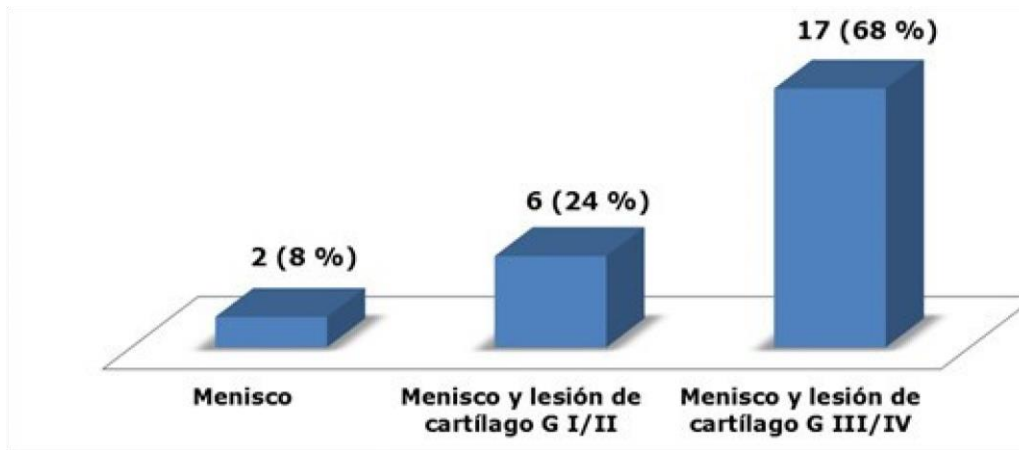
tibiofemoral aislado cuatro pacientes. Por su parte, la artroscopia se comportó de la siguiente forma: patelo y tibiofemoral nueve, tricompartmental siete, tibiofemoral medial y lateral cinco y tibiofemoral aislado cuatro pacientes. En ambos predominó la afección de los compartimentos patelo y tibiofemoral.

**Tabla 1.** Datos generales

Total de pacientes	25
Promedio de edades	57,64 (46-66)
Promedio de edades sexo masculino	56,8 (46-66)
Promedio de edades sexo femenino	58 (46-66)
Razón sexo femenino-masculino	17/8 2,12 a 1
Razón rodilla derecha-izquierda	15/10 1,5 a 1

Fuente: expedientes clínicos ambulatorios.

Las enfermedades intrarticulares asociadas más encontradas fueron: las lesiones de menisco y cartílago tipos III/IV en 17 pacientes para un 68 %, seguida de las de tipos I/II en seis enfermos que representó un 24 %, las lesiones aisladas del menisco solo fueron detectadas en dos casos para un 8 % (Gráfico 1).



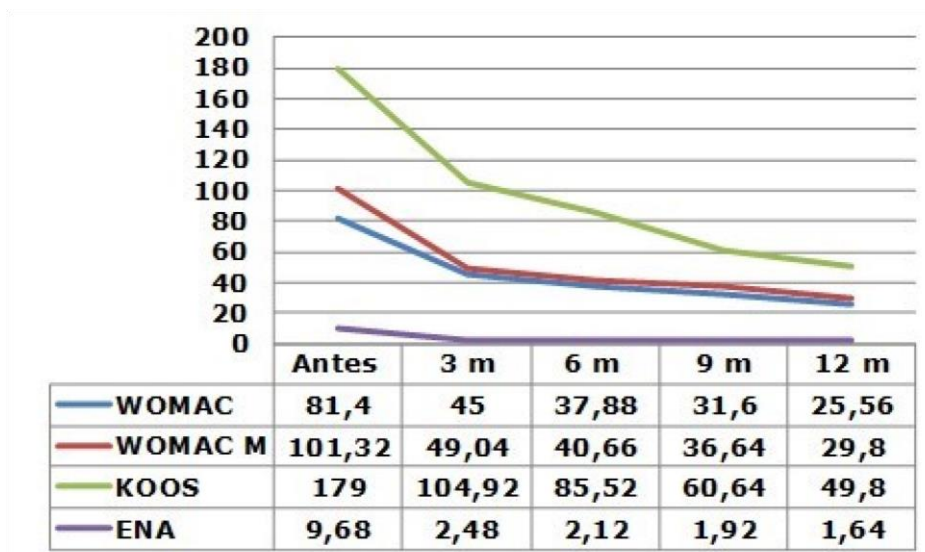
**Gráfico 1.** Enfermedades intrarticulares.

Fuente: expedientes clínicos ambulatorios.

Los valores promedio de la medición del eje axial antes de la cirugía combinada fue de 5,2 y después de 3,64, al aplicar el método estadístico se encontró significación de  $p=0,000$ .

Se encontró significación estadística para todos los momentos evaluativos antes y después al aplicar las escalas WOMAC, WOMAC modificada, KOOS y ENA (Gráfico 2).

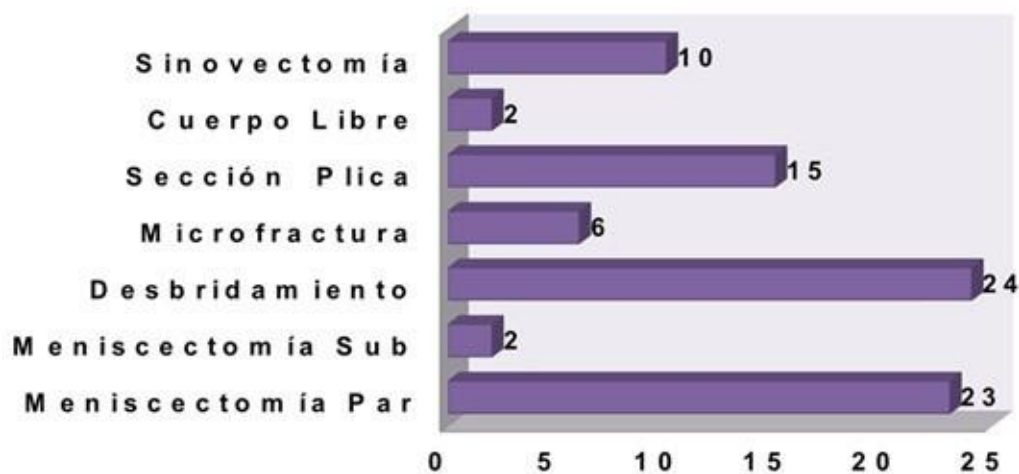
El procedimiento artroscópico más empleado fue la meniscectomía en los 25 pacientes, de ellas 23 de tipo parcial y dos subtotales. El desbridamiento fue necesario en 24 enfermos, seguido de la sección de plica sinovial 15, sinovectomía 10, microfractura seis y cuerpos libres dos casos (Gráfico 3). La complicación más encontrada fue la hemartrosis e infección en un enfermo para un 4 % y guardó relación con la realización de la meniscectomía subtotal.



**Gráfico 2.** Escalas evaluativas.

$p=0,000$  para todos los momentos evaluativos

Fuente: expedientes clínicos ambulatorios.



**Gráfico 3.** Tratamiento artroscópico de las lesiones intrarticulares.

Fuente: expedientes clínicos ambulatorios.

## DISCUSIÓN

El sexo femenino es el más afectado por la gonartrosis primaria, este hecho responde a razones anatómicas como: menor área y espesor del cartílago, efecto hormonal y menor actividad física, esta prevalencia coincide con lo planteado por Mochizuki T et al. <sup>(15)</sup> que reportaron un 78,6 %, Omori G et al. <sup>(16)</sup> un 53,7 % y Sharma L et al. <sup>(17)</sup> que plantearon un 76,9 %. Con relación al promedio de edades existe cierta correspondencia con lo planteado por Morin V et al. <sup>(18)</sup> con 51,9 y Sharma L et al. <sup>(17)</sup> con 64,4 años.

En relación a los compartimentos afectados existe concordancia desde el punto de vista radiográfico y artroscópico, donde predomina la participación de los compartimentos patelo y tibiofemoral medial y tricompartmental. <sup>(19)</sup> Según Faschingbauer M et al. <sup>(20)</sup> la presencia de osteofitos laterales en pacientes con gonartrosis y deformidad en varo sugiere afección del cartílago en el compartimento lateral.

Las lesiones intrarticulares son comunes en pacientes con gonartrosis y deformidad en varo, en especial las estructuras situadas en el compartimento medial, que están sometidas a mayor carga de peso mecánica, como es el caso de los meniscos. Por otra parte, el menisco medial desde el punto de vista anatómico es menos móvil, elemento este que lo hace más susceptible, asociado a los cambios degenerativos propios de la artrosis. <sup>(21,22,23)</sup> Basados en los resultados obtenidos en la investigación se afirmó que en el caso de gonartrosis primaria y deformidad en varo, existe lesión del menisco medial, que necesita de algún tipo de procedimiento quirúrgico por la vía artroscópica.

Debido al aumento de las cargas mecánicas y lo prolongado en ocasiones de los síntomas y signos, es frecuente detectar lesiones avanzadas de los cartílagos en especial los grados III/IV, elemento este que concuerda con lo refrendado por los autores. <sup>(24,25,26)</sup>

El método de medición descrito por Iranpour Boroujeni T et al. <sup>(27)</sup> es de gran utilidad en especial en instituciones, que no cuentan con la posibilidad de tener casetes radiográficos de gran tamaño, que en una sola exposición se incluyen las caderas, rodillas y tobillos.

Las escalas de WOMAC, ENA y KOOS son empleadas en pacientes que sufren de gonartrosis como plantean O'Connell M et al. <sup>(28)</sup>

La técnica combinada de artroscopia y fibulectomía parcial proximal es efectiva, simple con buenos resultados según plantean Qin D et al. <sup>(29)</sup> Por otra parte, Yang ZY et al. <sup>(30)</sup> afirman que mejora la apariencia radiográfica, alivia el dolor a largo plazo y es una alternativa para la gonartrosis primaria con deformidad en varo. Los resultados obtenidos en la investigación concuerdan con lo planteado por estos autores.

## CONCLUSIONES

La realización simultánea de artroscopia y fibulectomía parcial proximal es una técnica efectiva y sencilla con un mínimo de complicaciones, permite corregir la deformidad angular de la extremidad al mismo tiempo de tratar lesiones intrarticulares, en especial las de menisco y cartílago.

## REFERENCIAS BIBLIOGRÁFICAS

1. Klatt BA, Chen A, Tuan RT. Arthritis and other cartilage disorders. En: Cannada LK. OKU 11. Rosemont: Am Acad Orthop Surg; 2014.p.207-22.
2. Bennell KL, Dobson F, Roos EM, Skou ST, Hodges P, Wrigley TV, et al. Influence of biomechanical characteristics on pain and function outcomes from exercise in medial knee osteoarthritis and varus malalignment: exploratory analyses from a randomized controlled trial. Arthritis Care Res (Hoboken). 2015 Sep;67(9):1281-8.
3. Dell' Isola A, Allan R, Smith SL, Marreiros SS, Steultjens M. Identification of clinical phenotypes in knee osteoarthritis: a systematic review of the literature. BMC Musculoskelet Disord. 2016 Oct;17(1):425.
4. van Tunen JAC, Dell' Isola A, Juhl C, Dekker J, Steultjens M, Thorlund JB, et al. Association of malalignment, muscular dysfunction, proprioception, laxity and abnormal joint loading with tibiofemoral knee osteoarthritis - a systematic review and meta-analysis. BMC Musculoskelet Disord. 2018 Jul;19(1):273.



5. Bastick AN, Belo JN, Runhaar J, Bierma-Zeinstra SM. What are the prognostic factors for radiographic progression of knee osteoarthritis? A meta-analysis. *Clin Orthop Relat Res.* 2015 Sep;473(9):2969-89.
6. Baier C, Benditz A, Koeck F, Keshmiri A, Grifka J, Maderbacher G. Different kinematics of knees with varus and valgus deformities. *J Knee Surg.* 2018 Mar;31(3):264-9.
7. Driban JB, Mc Alindon TE, Amin M, Price LL, Eaton CB, Davis JE, et al. Risk factors can classify individuals who develop accelerated knee osteoarthritis: data from the osteoarthritis initiative. *J Orthop Res.* 2018 Mar;36(3):876-80.
8. Rothenthal PB. Knee osteoarthritis. En: Scott WN. *Insall&Scott Surgery of the Knee.* 6th ed. Philadelphia: Elsevier;2018.p.992-7.
9. Ji W, Luo C, Zhan Y, Xie X, He Q, Zhang B. A residual intra-articular varus after medial opening wedge high tibial osteotomy (HTO) for varus osteoarthritis of the knee. *Arch Orthop Trauma Surg.* 2019 Jun;139(6):743-50.
10. Stickley CD, Presuto MM, Radzak KN, Bourbeau CM, Hetzler RK. Dynamic varus and the development of Iliotibial Band Syndrome. *J Athl Train.* 2018 Feb;53(2):128-34.
11. Wang X, Wei L, Lv Z, Zhao B, Duan Z, Wu W, et al. Proximal fibular osteotomy: a new surgery for pain relief and improvement of joint function in patients with knee osteoarthritis. *J Inter Medical Research.* 2017 Jan;45(1):282-9.
12. Yazdi H, Mallakzadeh M, Mohtajeb M, Farshidfar SS, Bagherty A, Givehchian B. The effect of partial fibulectomy on contact pressure of the knee: a cadaveric study. *Eur J Orthop Surg Traumatol.* 2014 Oct;24(7):1285-9.
13. Vandekerckhove PTK, Matlovich N, Teeter MG, MacDonald SJ, Howard JL, Lantin BA. The relationship between constitutional alignment and varus osteoarthritis of the knee. *Knee Surg Sports Traumatol Arthrosc.* 2017 Sep;25(9):2873-9.
14. Hochberg MC, Altman RD, Brandt KD, Clark BM, Dieppe PA, Griffin MR, et al. Guidelines for the medical management of osteoarthritis. Part II: Osteoarthritis of the knee. *Arthritis Rheum.* 1995 Nov;38(11):1541-6.
15. Mochizuki T, Tanifuji O, Koga Y, Sato T, Kobayashi K, Nishino K, et al. Sex differences in femoral deformity determined using three-dimensional assessment for osteoarthritic knees. *Knee Surg Sports Traumatol Arthrosc.* 2017 Feb;25(2):468-76.

16. Omori G, Narumi K, Nishino K, Nawata A, Watanabe H, Tanaka M, et al. Association of mechanical factors with medial knee osteoarthritis: a cross-sectional study from Matsudai Knee Osteoarthritis Survey. *J Orthop Sci.* 2016 Jul;21(4):463-8.
17. Sharma L, Chmiel JS, Almagor O, Moio K, Chang AH, Belisle L, et al. Knee instability and basic and advanced function decline in knee osteoarthritis. *Arthritis Care Res (Hoboken).* 2015 Aug;67(8):1095-102.
18. Morin V, Pailhé R, Duval BR, Mader R, Cognault J, Rouchy RC, et al. Gait analysis following medial opening-wedge high tibial osteotomy. *Knee Surg Sports Traumatol Arthrosc.* 2018 Jun;26(6):1838-1844.
19. Im GI, Kim MK, Lee SH. Relationship between knee alignment and radiographic markers of osteoarthritis: a cross-sectional study from a Korean population. *Int J Rheum Dis.* 2016 Feb;19(2):178-83.
20. Faschingbauer M, Renner L, Waldstein W, Boettner F. Are lateral compartment osteophytes a predictor for lateral cartilage damage in varus osteoarthritic knees? data from the Osteoarthritis Initiative. *Bone Joint J.* 2015 Dec;97-B(12):1634-9.
21. Cho SD, Youm YS, Kim JH, Cho HY, Kim KH. Patterns and influencing factors of medial meniscus tears in varus knee osteoarthritis. *Knee Surg Relat Res.* 2016 Jun;28(2):142-6.
22. Freisinger GM, Schmitt LC, Wanamaker AB, Siston RA, Chaudhari AMW. Tibiofemoral osteoarthritis and varus-valgus laxity. *J Knee Surg.* 2017 Jun;30(5):440-51.
23. Kelly JD. *Meniscal injuries.* New York: Springer; 2014.
24. Puthumanapully PK, Harris SJ, Leong A, Cobb JP, Amis AA, Jeffers J. A morphometric study of normal and varus knees. *Knee Surg Sports Traumatol Arthrosc.* 2014 Dec;22(12):2891-9.
25. Whelton C, Thomas A, Elson DW, Metcalfe A, Forrest S, Wilson C, et al. Combined effect of toe out gait and high tibial osteotomy on knee adduction moment in patients with varus knee deformity. *Clin Biomech (Bristol, Avon).* 2017 Mar;43:109-14.
26. Rezaeian ZS, Smith MM, Skaife TL, Harvey WF, Gross KD, Hunter DJ. Does knee malalignment predict the efficacy of realignment therapy for patients with knee osteoarthritis? *Int J Rheum Dis.* 2017 Oct;20(10):1403-12.
27. Iranpour Boroujeni T, Li J, Lynch JA, Nevitt M, Duryea M. A new method to measure anatomic knee alignment for large studies of OA: data from the Osteoarthritis Initiative. *Osteoarthritis Cartilage.* 2014 Oct;22(10):1668-74.

28. O'Connell M, Farrokhi S, Fitzgerald GK. The role of knee joint moments and knee impairments on self-reported knee pain during gait in patients with knee osteoarthritis. Clin Biomech (Bristol, Avon). 2016 Jan;31:40-6.
29. Qin D, Chen W, Wang J, Lv H, Ma W, Dong T, et al. Mechanism and influencing factors of proximal fibular osteotomy for treatment of medial compartment knee osteoarthritis: a prospective study. J Int Med Res. 2018 Aug;46(8):3114-23.
30. Yang ZY, Chen W, Li CX, Wang J, Shao DC, Hou ZY, et al. Medial compartment decompression by fibular osteotomy to treat medial compartment knee osteoarthritis: a pilot study. Orthopedics. 2015 Dec;38(12):e1110-4.

### **CONFLICTOS DE INTERESES**

Los autores declaran que no existen conflictos de intereses.

### **DECLARACIÓN DE AUTORÍA**

- I. Tuan Nguyen Pham (Concepción y diseño del trabajo. Recolección/obtención de resultados. Análisis e interpretación de datos. Redacción del manuscrito. Revisión crítica del manuscrito. Aprobación de su versión final. Aporte de pacientes o material de estudio).
- II. Alejandro Alvarez López (Recolección/obtención de resultados. Redacción del manuscrito. Revisión crítica del manuscrito. Aporte de pacientes o material de estudio. Asesoría estadística).