

## Enfermedad de Crohn perianal fistulizante

### *Fistulizing perianal Crohn's disease*

**Dayan Cervantes-Peláez** <sup>1\*</sup> <http://orcid.org/0000-0002-9787-8260>

**Yosvany Rojas-Peláez** <sup>2</sup> <http://orcid.org/0000-0003-2378-6811>

**Damary Rodríguez-Gutiérrez** <sup>1</sup> <http://orcid.org/0000-0003-4141-5897>

**Evaristo Quiróz-Sánchez** <sup>3</sup> <http://orcid.org/0000-0002-7315-2203>

**Joaquín Gaspar-Sánchez** <sup>4</sup> <http://orcid.org/0000-0002-8689-6279>

<sup>1</sup> Universidad de Ciencias Médicas de Camagüey. Hospital Universitario Manuel Ascunce Domenech. Servicio de Coloproctología. Camagüey, Cuba.

<sup>2</sup> Universidad de Ciencias Médicas de Camagüey. Policlínico Docente José Martí. Servicio de Gastroenterología. Camagüey, Cuba.

<sup>3</sup> Universidad de Ciencias Médicas de Camagüey. Hospital Universitario Manuel Ascunce Domenech. Servicio de Cirugía. Camagüey, Cuba.

<sup>4</sup> Universidad de Ciencias Médicas Victoria de Girón. Centro Nacional Coordinador de Ensayos Clínicos. La Habana, Cuba.

\*Autor por correspondencia (email): [dayan.cervantes@nauta.cu](mailto:dayan.cervantes@nauta.cu)

## RESUMEN

**Fundamento:** la enfermedad de Crohn se caracteriza por inflamación granulomatosa segmentaria del tracto intestinal y suele afectar los tejidos cutáneos. Su desarrollo incluye la compleja interacción entre la predisposición genética, la exposición al medio ambiente, la disfunción de la barrera epitelial y la respuesta inmunitaria anormal a bacterias patógenas y comensales. Las lesiones específicas de la enfermedad son manifestaciones extraintestinales, las más comunes: aftas orales y las fístulas perianales.

**Objetivo:** exponer un caso con enfermedad de Crohn perianal fistulizante.

**Presentación del caso:** paciente de 42 años masculino, blanco con antecedentes de haber sido atendido desde el año 2006 por estomatitis aftosa recurrente. Llega al Hospital Universitario Manuel Ascunce Domenech por primera vez en el 2013, donde fue valorado y seguido por el servicio de Coloproctología.

**Conclusiones:** se realizó colonoscopia evolutiva y toma de biopsia, se sospechó por el cuadro en la enfermedad de *Crohn* con localización perianal.

**DeCS:** ENFERMEDAD DE CROHN; FÍSTULA RECTAL; ENFERMEDADES INFLAMATORIAS DEL INTESTINO/etiología; COLONOSCOPIA; INFORMES DE CASOS.

---

## ABSTRACT

**Background:** Crohn's disease is characterized by segmental granulomatous inflammation of the intestinal tract and usually affects the cutaneous tissues. Its development includes the complex interaction between genetic predisposition, exposure to the environment, dysfunction of the epithelial barrier and the abnormal immune response to pathogenic and commensal bacteria. The specific lesions of the disease are extra-intestinal manifestations, the most common: oral aphthae and perianal fistulas.

**Objective:** to report a case with fistulizing perianal Crohn's disease.

**Case report:** 42-year-old male patient, white; with a history of having been treated since 2006 for recurrent aphthous stomatitis. He arrives at the Manuel Ascunce Domenech University Hospital for the first time in 2013, where he was evaluated and followed by the Coloproctology service.

**Conclusions:** an evolutionary colonoscopy and biopsy was performed, it was suspected by the symptoms in Crohn's disease with perianal localization.

**DeCS:** CROHN DISEASE; RECTAL FISTULA; INFLAMMATORY BOWEL DISEASES/etiology; COLONOSCOPY; CASE REPORTS.

---

Recibido: 05/06/2019

Aprobado: 19/08/2019

Ronda: 1

---

## INTRODUCCIÓN

La causa multifactorial de la enfermedad inflamatoria intestinal (EII), que engloba la colitis ulcerosa (CU) y la enfermedad de Crohn (EC), abarca factores genéticos, inmunológicos y ambientales. <sup>(1)</sup> En cuanto a, los factores inmunológicos se considera un marcador específico de la EII donde se asocia con colitis ulcerosa un mayor por ciento, que con la enfermedad de Crohn. <sup>(2)</sup>

La enfermedad perianal de Crohn se presenta en un mayor número de los casos, cuando hay compromiso rectal por la enfermedad. <sup>(3)</sup> Las fístulas en la enfermedad de Crohn fueron descritas en 1938. <sup>(4)</sup> Existen varias clasificaciones que han sido utilizadas, la más común es la del Colegio Estadounidense de Gastroenterología (AGA, por sus siglas en inglés), que es específica para la enfermedad de Crohn, a diferencia de la clasificación de Parks que no la tiene en cuenta, otra de las clasificaciones importantes es el índice de actividad de la enfermedad de Crohn perianal (PDAI, por sus siglas en inglés), donde se tiene en cuenta la parte funcional también. <sup>(5,6)</sup>

La presencia de sangre en las heces es un suceso muy llamativo, que no puede pasar por alto o ser ignorado. Las fisuras producen un sangrado similar al de los pólipos (pero en estos últimos no se presenta dolor), por lo general, ocurren con todas las deposiciones y, por supuesto, no hay antecedentes de deposiciones con esfuerzo y dolor. En el diagnóstico diferencial deben contemplarse también otras clases de pólipos, de rara ocurrencia, como la poliposis adenomatoide y los del síndrome de Peutz-Jeghers. <sup>(7)</sup>

## PRESENTACIÓN DEL CASO

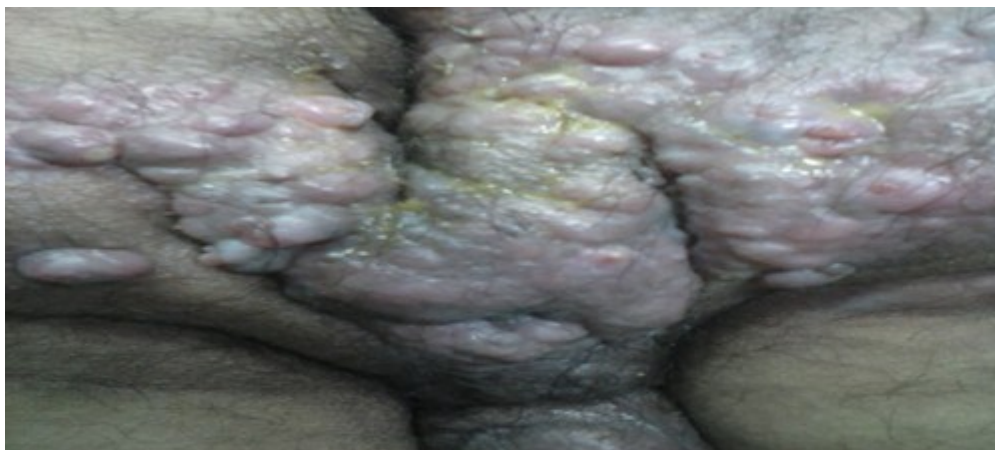Paciente de 42 años, masculino, blanco, con antecedentes de haber sido atendido desde el año 2006 por estomatitis aftosa recurrente. Llegó al Hospital Universitario Manuel Ascunce Domenech por primera vez en el 2013, con un cuadro gastrointestinal caracterizado por diarreas acompañadas de flemas con una frecuencia de 30-35 al día, dolores abdominales localizados fundamentalmente hacia fosa ilíaca izquierda de moderada intensidad y de forma intermitente sin otra sintomatología adjunta. Se decide estudiar en esta ocasión de forma ambulatoria, se le indica exámenes de laboratorio donde positivo se encuentra un eritrosedimentación en 52 mm-h, coprocultivo donde creció un *Campylobacter* se puso tratamiento con eritromicina de 500 mg una tab c/6 h por seis días donde mejora su cuadro clínico.

Al mes regresa a la consulta con un cuadro clínico similar al antes descrito, pero con otras manifestaciones clínicas como dolores articulares en caderas y rodillas, además de presentar fiebre. Por lo anterior, se ingresa para estudio y tratamiento, se le indicó de manera urgente exámenes de laboratorio en microbiología, imagen y colonoscopia diagnóstica donde se realizó biopsia resultando enfermedad inflamatoria intestinal colitis ulcerosa, se le indicó tratamiento médico para esta enfermedad se limitó de manera rigurosa de lácteos y granos, el tratamiento farmacológico estuvo dirigido al uso de esteroides y aminosalicilatos.

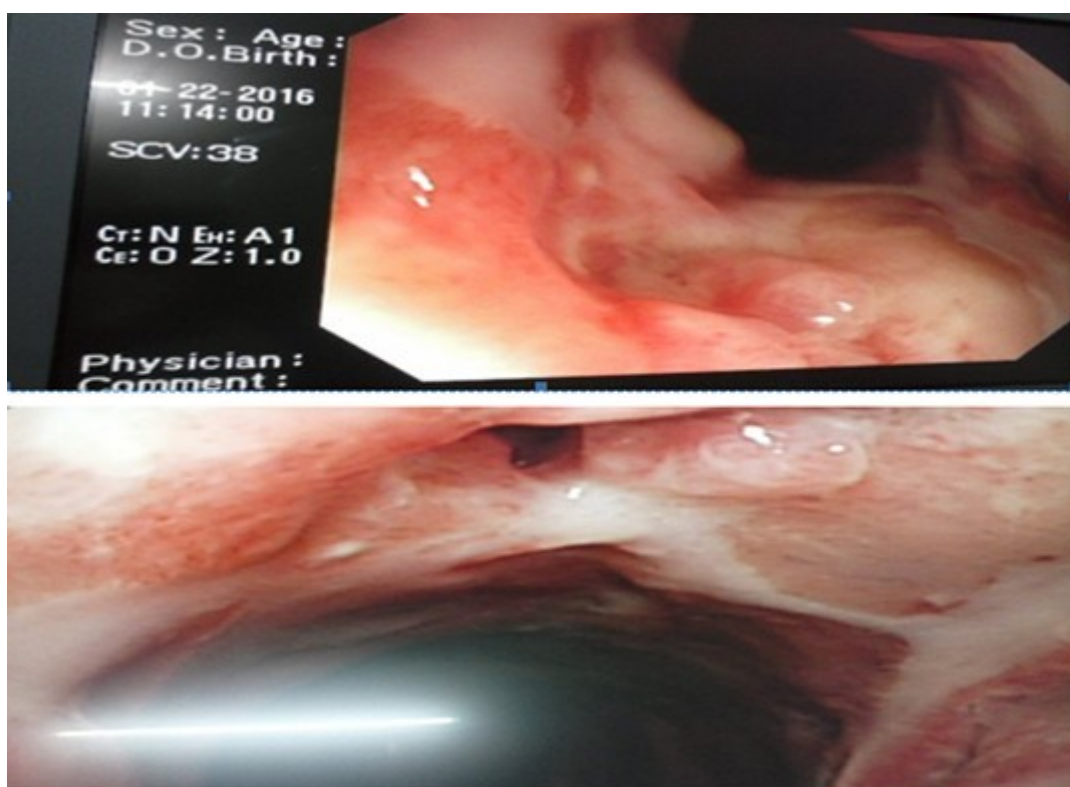
Hasta la fecha el paciente ha necesitado ingreso en varias ocasiones por cuadros de recaídas y ha sido valorado en conjunto con varias especialidades, como Reumatología por presentar manifestaciones extracolónicas, dolores en las grandes articulaciones en caderas, rodillas, se le indicó Rx de pelvis ósea y coxofemoral no se visualizaron alteraciones estructurales, también fue valorado por el servicio de Oftalmología donde se le diagnosticó blefaritis bilateral en fase ulcerada y queratoconjuntivitis.

El paciente regresa a consulta pasado 21 días y es ingresado en el servicio de Cuidados Intensivos por desnutrición proteico-energética, anemia y fiebre esto se atribuye a una colitis severa, fue tratado con nutrición parenteral y esteroide endovenoso. Se decide comenzar con inmunomoduladores. En el año 2016 comenzó a presentar lesiones perineales con presencia de abscesos fistulosos al dejar múltiples trayectos catalogados como fístulas complejas, lo que afectó el esfínter anal interno con eliminación permanente de secreciones purulentas. (Figura 1).

Se realizó colonoscopia evolutiva y toma de biopsia ya que el cuadro evidenció sospechas de enfermedad de Crohn con localización perianal (Figura 2).



**Figura 1.** Afectaciones perineales con la presencia de abscesos fistulosos al dejar múltiples trayectos catalogados como fístulas complejas.



**Figura 2.** Colonoscopia, se introduce el equipo hasta la porción proximal del colon descendente se observa mucosa hiperemia, edematosa con úlceras profundas, otras lineales, con exudado blanquecino, que al confluir tienen aspecto de empedrado.

Activar

Estudios analíticos:

Colesterol: 5,6 mm/L.

Alanino aminotransferasa: 82,06 U/L

Aspartato aminotransferasa: 73,33 U/L.

Glucemia: 3,8mm/l

Proteínas totales: 60,34 U/l.

Albumina: 31

Ganma glutamiltranspeptidasa: 137 U/L.

Hierro sérico: 12.25 mm/l

Leucograma:  $8 \times 10^9/l$

Hematocritos: 0,29

Eritrosedimentación: 82 mmol/l

Rx pelvis y manos: no se observan alteraciones óseas.

Tránsito intestinal: fragmentación del contraste en yeyuno e íleon.

Colon por enema: se observa pérdida de las haustras y ulceraciones longitudinales, transversales, semejantes a espinas de rosas. Que al confluir tienen forma de empedrado.

USG abdominal: no se aprecian alteraciones ecográficas.

Colonoscopia: se introduce el equipo hasta la porción proximal del colon descendente se observa mucosa hiperemia, edematosa con úlceras profundas, otras lineales, con exudado blanquecino, que al confluir tienen aspecto de empedrado se toma biopsia según se observó en la figura dos.

Histología: presencia de un granulomas, inflamación focal y exudados de polimorfonucleares.

## DISCUSIÓN

La EII es más común en países desarrollados (Norteamérica y Europa Occidental). El caso comunicado corresponde a manifestaciones extraintestinales específicas de enfermedad de Crohn fistulizante. En Colombia, Reyes GA et al. <sup>(8)</sup> encontraron el mayor porcentaje de pacientes con EC (35 %), el mismo presentó manifestaciones extraintestinales, entre ellas estuvo las aftas orales con un 3,2 %. Lo cual resultó evidente desde el inicio en el caso presentado donde se puso de manifiesto la estomatitis aftosa recurrente.

Sin embargo, Mauryane Lopes A et al. <sup>(9)</sup> mostraron al evaluar la calidad de vida de los pacientes con EC que fueron hospitalizados y una cuarta parte de ellos sometidos a resección quirúrgica del intestino y como complicación más frecuente fue las fístulas. De manera similar, López-Cepeda LA et al. <sup>(10)</sup> comunicaron un paciente de 71 años de edad con úlceras dolorosas perianales y genitales como manifestación simultánea de enfermedad de Crohn mostró manifestaciones extraintestinales y las cutáneas representan 10 a 15 %.

En el caso se decide comenzar con inmunomoduladores, luego fue tratado con nutrición parenteral y esteroide endovenoso, lo que coincidió en algún aspecto con Martín Varas C et al. <sup>(11)</sup> que presentaron

un caso de 54 años, del mismo sexo con EC, al cual se decidió aplicar a la vasculitis el tratamiento estándar, con esteroides y ciclofosfamida, con buena evolución clínica. En conclusión, el tratamiento estándar con esteroides y ciclofosfamida puede ser favorable.

Así como, Guimarães de Carvalho AC et al. <sup>(12)</sup> que presentan una adolescente de 15 años, sexo femenino, recurre al servicio de urgencia por apareamiento de nódulos dolorosos en la parte anterior de las piernas y artralgias con tres semanas de evolución y agravamiento progresivo. Refiere diarrea desde el inicio con sintomatología cutánea y dolor abdominal, aftas recurrentes y anorexia, lo que concuerda con el estudio.

## CONCLUSIONES

Se realizó colonoscopia evolutiva y toma de biopsia, se sospechó por el cuadro en la enfermedad de Crohn con localización perianal, al paciente se le aplicó el tratamiento establecido por el protocolo.

## REFERENCIAS BIBLIOGRÁFICAS

1. Dutta AK, Chacko A. Influence of environmental factors on the onset and course of inflammatory bowel disease. *World J Gastroenterol*. 2016; 22:1088-1100.
2. Fumis MA, Bidabehere MB, Gubiani ML, Boldrini MP, Pinardi BA. Pioderma vegetante. *Dermatol Rev Mex*. 2018;62(1):62-66.
3. Sarmiento Quintero F. Evaluación del sangrado digestivo bajo en la urgencia pediátrica *Rev Colomb Gastroenterol* [Internet]. Oct 2018 [citado 09 Jun 2020]; 33:74-9. Disponible en: <http://search.ebscohost.com/login.aspx?direct=true&db=lth&AN=135651965&lang=es&site=ehost-live>
4. García Duperly R. Enfermedad de Crohn perianal fistulizante compleja: ¿Antibióticos, setones o terapia biológica? *Rev Colomb Gastroenterol* [Internet]. 2018 [citado 12 Feb 2019];33: 97-100. Disponible en: <http://search.ebscohost.com/login.aspx?direct=true&db=lth&AN=135651969&lang=es&site=ehost-live>
5. Irvine EJ. Usual therapy improves perianal Crohn's disease as measured by a new disease activity index. McMaster IBD Study Group. *J Clin Gastroenterol*. 1995; 20(1):27-32.
6. Sandborn WJ, Fazio VW, Feagan BG, Hanauer SB, American Gastroenterological Association Clinical Practice Committee. AGA technical review on perianal Crohn's disease. *Gastroenterology*. 2003; 125(5):1508-30.
7. Kay M, Eng K, Wyllie R. Colonic polyps and polyposis syndromes in pediatric patients. *Curr Opin Pediatr* [Internet]. 2015 [citado 12 Feb 2019];27(5):634-41. Disponible en: [https://journals.lww.com/co-pediatrics/Fulltext/2015/10000/Colonic\\_polyps\\_and\\_polyposis\\_syndromes\\_in.16.aspx](https://journals.lww.com/co-pediatrics/Fulltext/2015/10000/Colonic_polyps_and_polyposis_syndromes_in.16.aspx)
8. Reyes GA, Gil FL, Carvajal GD, Sánchez CB, Aponte DM, González CA et al. Enfermedad inflamatoria intestinal: características de fenotipo y tratamiento en un hospital universitario de Bogotá, Colom-



- bia. Rev Col Gastroenterol [Internet]. 2018 [citado 09 June 2020]; 33(2): 117-126. Disponible en: [http://www.scielo.org.co/scielo.php?script=sci\\_arttext&pid=S0120-99572018000200117&lng=en](http://www.scielo.org.co/scielo.php?script=sci_arttext&pid=S0120-99572018000200117&lng=en)
9. Mauryane Lopes A, Bezerra de Moura LN, Silva Machado R da, Freitas da Silva GR. Quality of life of patients with Crohn's disease. Enferm Global [Internet]. 2017 [citado 12 Feb 2019];47:[aprox. 16 p.]. Disponible en: <http://web.b.ebscohost.com/ehost/pdfviewer/pdfviewer?vid=0&sid=5937da67-c65b-420a-a0e9-fe73f75f558d%40pdc-v-sessmgr06>
10. López-Cepeda LD, Hernández-Barrios B, Cortés-Esparza JL, Navarrete-Franco G, Ramos Garibay JA, González-González M. Úlceras genitales y perianales como manifestación de enfermedad de Crohn. Dermatol Rev Mex [Internet]. 2018 [citado 12 Feb 2019];62(3):[aprox. 9 p.]. Disponible en: <http://web.b.ebscohost.com/ehost/pdfviewer/pdfviewer?vid=0&sid=a68684df-481d-4599-91bb-ebff2dc0bada%40pdc-v-sessmgr06>
11. Martín Varas C, Heras M, Saiz A, Coloma R, Calle L, Callejas R, et al. Vasculitis asociada a anti-cuerpo anticito plasma de neutrófilo en paciente con enfermedad de Crohn en tratamiento con adalimumab. Nefrología [Internet]. 2017 [citado 12 Feb 2019];37(5):[aprox. 3 p.]. Disponible en: <http://web.b.ebscohost.com/ehost/pdfviewer/pdfviewer?vid=0&sid=46b462cd-a999-4e75-a93c-455643f748d6%40pdc-v-sessmgr05>
12. Guimarães de Carvalho AC, Silva Fonseca AM da, Ribeiro Moreira da Costa EM, Jesus Costa Lira SA, Gomes Grácio dos Reis ACC. Doença inflamatória intestinal com eritema nodoso como manifestação inicial—dois casos clínicos. Sci Med [Internet]. 2018 [citado 12 Feb 2019];28(3):[aprox. 6 p.]. Disponible en: <http://revistaseletronicas.pucrs.br/scientiamedica/ojs/index.php/scientiamedica/article/view/31062/17235>

## CONFLICTOS DE INTERESES

Los autores declaran que no existen conflictos de intereses.

## DECLARACIÓN DE AUTORÍA

- I. Dayan Cervantes-Peláez (Aportó el paciente. Concepción y diseño del trabajo. Redacción del manuscrito).
- II. Yosvany Rojas-Peláez (Realizó búsqueda de bibliografías. Redacción del manuscrito. Revisión crítica del manuscrito).
- III. Damary Rodríguez-Gutiérrez (Aportó el paciente. Redacción del manuscrito).
- IV. Evaristo Quiróz-Sánchez (Aportó el paciente. Redacción del manuscrito. Revisión crítica del manuscrito).
- V. Joaquín Gaspar-Sánchez (Redacción del manuscrito. Revisión crítica del manuscrito).