

Zygomycosis rinosinusal-orbital. Falla terapéutica con anfotericina y respuesta con posaconazol. Reporte de un caso y revisión de la bibliografía

Víctor Cruz Hernández,* Samuel León Tapia,** Gabriela Barragán Ibáñez,*** Omar Martínez López***

RESUMEN

La zygomycosis (mucormycosis) es una micosis poco frecuente que aparece en pacientes inmunocomprometidos: diabéticos en cetoacidosis, con quimioterapia o tratamiento inmunosupresor o enfermedades autoinmunitarias. El sitio de afectación puede ser rinosinusal-rinocerebral, pulmonar, gastrointestinal o en la piel. El buen pronóstico de la enfermedad depende del diagnóstico temprano, su resección quirúrgica urgente, tratamiento antimicótico adecuado y de la estabilización metabólica.

Palabras clave: zygomycosis, inmunocompromiso, antimicótico.

ABSTRACT

The zygomycosis widely known as mucormycosis, a rare fungal infection that occurs in immunocompromised patients, such as diabetic ketoacidosis, patients with chemotherapy, immunosuppressive therapy in autoimmune diseases. The site of involvement may be rhinosinusal / rhinocerebral, pulmonary, gastrointestinal and skin. A good prognosis depends on early diagnosis, urgent surgical resection, adequate antifungal treatment and metabolic stabilization.

Key words: Zygomycosis, immunocompromised, antifungal.

La zygomycosis, comúnmente conocida como mucormycosis, es una infección de inicio agudo que afecta a seres humanos inmunocomprometidos; la mortalidad va de 62 a 80%. El agente etiológico es un grupo de hongos de distribución cosmopolita, oportunistas, de la clase de los zygomycetos del orden Mucorales: Mucor, Absidia, Rhizomucor y Rhizopus este último es el más frecuente, ataca a hombres y mujeres y especialmente a los adultos.^{1,2,3} Los grupos de pacientes más afectados

son los diabéticos con cetoacidosis, neoplasias hematológicas y enfermedades autoinmunitarias con tratamiento inmunosupresor. La mucormycosis se caracteriza por: trombosis, isquemia, necrosis de los tejidos e invasión vascular. Los sitios más comunes de afectación clínica son: rinocerebral-orbital o rinosinusal; esta última es la más frecuente. También puede tener manifestación pulmonar, gastrointestinal, cutánea o en el tejido celular subcutáneo. El pronóstico depende del diagnóstico temprano con la identificación de las hifas, la resección quirúrgica de la zona afectada y el tratamiento antimicótico intravenoso. El fármaco de elección es la anfotericina B, cuya efectividad se aproxima a 73%. Si fracasa el tratamiento su evolución es fatal.

El caso que aquí se reporta es de una paciente que padeció zygomycosis rinosinusal-orbital, que recibió tratamiento quirúrgico y anfotericina B a dosis total de 3.5 g; recayó a los ocho días por lo que se optó tratarla con posaconazol, un nuevo antimicótico que en esta paciente dio buen resultado.

El objetivo de este trabajo es informar que el posaconazol puede ser una opción de tratamiento para pacientes con mucormycosis, ante la falla con anfotericina B.

* Médico hematólogo.

** Médico internista.

*** Residente de Medicina Interna.

Hospital General de Oaxaca Dr. Aurelio Valdivieso, SS. División de Medicina interna y Facultad de Medicina y Cirugía de la Universidad Autónoma Benito Juárez de Oaxaca.

Correspondencia: Dr. Samuel León Tapia. Correo electrónico: saletapia@hotmail.com

Recibido: 2 de mayo 2012. Aceptado: julio 2012.

Este artículo debe citarse como: Cruz-Hernández V, León-Tapia S, Barragán-Ibáñez G, Martínez-López O. Zygomycosis rinosinusal-orbital. Falla terapéutica con anfotericina y respuesta con posaconazol. Reporte de un caso y revisión de la bibliografía. Med Int Mex 2012;28(5):508-511.

CASO CLÍNICO

Paciente femenina de 41 años de edad, con antecedentes de polidipsia, polifagia, ataque al estado general de un mes de duración, posteriormente fiebre, diplopía y somnolencia. Esto motivó su ingreso al servicio de Medicina Interna. A la exploración física se encontraron los siguientes datos: tensión arterial 120/70, frecuencia cardíaca: 110 por minuto, frecuencia respiratoria 32 por minuto, temperatura: 39°C, proptosis en el ojo derecho, secreción purulenta en la fosa nasal derecha, somnolencia y respiración de Kussmaull. Los estudios de laboratorio reportaron: hemoglobina: 10 g; leucocitos: 22,770; neutrófilos: 21,380, linfocitos: 1,030, plaquetas: 621,000; glucosa: 1329 mg/dL; creatinina: 3.7; BUN: 70; urea: 149. Examen general de orina: cetonas +++. La TAC de cráneo mostró hipodensidad frontal bilateral, afectación de los senos etmoidales (Figura 1) y en el seno maxilar derecho (Figura 2).

Los diagnósticos de ingreso fueron: cetoacidosis diabética, insuficiencia renal aguda y probable mucormicosis. El tratamiento se dirigió a la corrección del problema metabólico e hidroelectrolítico y a la hemimaxilectomía. Se le indicó anfotericina B a dosis de 40 mg c/24 h hasta acumular 3.5 g. La paciente tuvo respuesta aparentemente buena, por eso se decidió darla de alta del hospital.

El estudio histopatológico de la muestra enviada al Departamento de Patología fue compatible con mucormicosis (Figura 3).

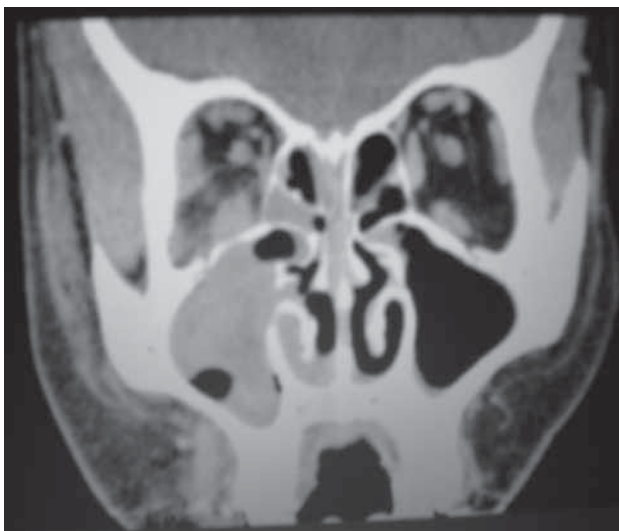


Figura 1. Tomografía axial computada de senos paranasales derechos.

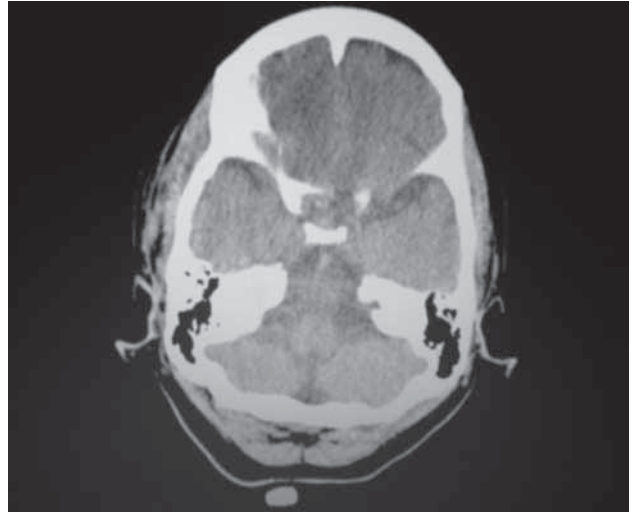


Figura 2. Tomografía axial computada de cráneo. Hipodensidad frontal bilateral, predominio derecho.

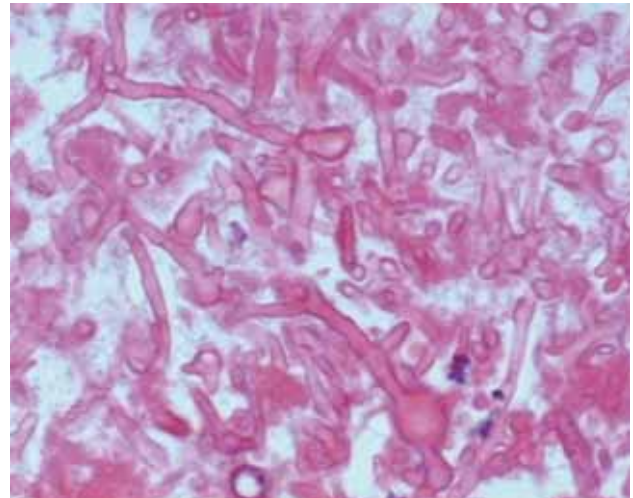


Figura 3. Corte histopatológico, tinción H y E en donde se observan hifas ramificadas (asta de reno) X40.

Una semana después, la paciente reingresó al hospital debido a la reaparición de la secreción purulenta del sitio inicial, acompañada de fiebre. Se reconsideró el caso y se concluyó que la paciente recayó, por lo que se decidió administrar posaconazol, a dosis de 200 mg por vía oral cada seis horas (dosis total de 800 mg al día), durante dos semanas, en cuyo lapso la paciente experimentó evidente mejoría, por eso volvió a dársele de alta para continuar con tratamiento ambulatorio hasta completar tres semanas.

Se citó a la paciente a la consulta externa al mes de haber salido del hospital, para ser valorada y se la encon-

tró sin datos de infección y metabólicamente controlada (Figura 4).

DISCUSIÓN

La mucormicosis la describió por primera vez Platauf, en 1885, como una infección en un paciente con cáncer e hifas con invasión vascular. Se determinó que correspondían a un grupo de hongos de la clase de Zygomycetes, del orden de los mucorales, familia Mucotaceae, género: Mucor, absidia, Rhizomucor.

Entre las micosis invasivas, en primer lugar está la aspergilosis, sigue *Candida* y en tercer lugar la mucormicosis. Ésta tiene un curso muy agresivo, con mortalidad de 62 a 80%, incluso con tratamiento con anfotericina, sobre todo cuando se trata de una afección rinocerebral, y hasta 16% cuando es rinosinusal. El éxito terapéutico consiste en el diagnóstico temprano, resección quirúrgica e inicio del tratamiento antimicótico.^{1,2,3} En las últimas dos décadas se ha incrementado su incidencia, debido al aumento en el número de pacientes inmunocomprometidos diabéticos descompensados, postrasplantados de células madre, mielosuprimidos por quimioterapias, infectados por el virus de la inmunodeficiencia adquirida en fase de SIDA: estos pacientes son blancos fáciles.^{1,3,4} En Estados Unidos se calcula que existen 1.7 casos por cada millón de habitantes, y aproximadamente 500 casos por año; sin embargo, puede haber subregistro porque en una serie de autopsias la prevalencia de esta enfermedad es de 1 a 5

casos por 10,000 autopsias.^{1,3,4,5} En México no existe un registro estadístico confiable, sólo reportes aislados: dos casos del Centro Médico Nacional Siglo XXI en 1999 y 2003; el Hospital General de México un caso en el 2000,^{6,7} en nuestro hospital un caso en el 2005.⁸ El que aquí se reporta es el segundo caso.

La mucormicosis tiene cinco formas de manifestación: rinocerebral-orbital, pulmonar, gastrointestinal, cutánea y diseminada.^{1,5,9} Al ser sumamente invasora puede diseminarse en todos los órganos, lo que provoca un alto índice de mortalidad, incluso de 80%.^{1,5} El caso en discusión es de presentación rinosinusal y orbital a la que se le practicó la hemimaxilectomía y la enucleación del ojo derecho, recibió tratamiento con anfotericina B a dosis de 3.5 g. En virtud de la recaída y sin que hubiera otra alternativa de tratamiento, se indicó posaconazol a dosis total diaria de 800 mg, por vía oral, con respuesta completa después de tres semanas de tratamiento, 3 y 6 meses después de la vigilancia la paciente permanecía sin recurrencia.

El posaconazol es un nuevo antimicótico del grupo de los triazoles que inhibe la enzima 14 - lanosterol desmetilasa. Esta enzima pertenece a la familia de los citocromos (CYP51), que altera la construcción y funcionamiento de la membrana celular del hongo, con la posterior destrucción del germen.¹⁰⁻¹⁶ Del posaconazol se conoce su efectividad para la candidosis en pacientes neutrópenicos y efecto en contra de la familia de las mucormicosis; sin embargo, la experiencia es limitada. Existen reportes en la bibliografía de pacientes con trasplante de células madre hematopoyéticas que tuvieron complicación con mucormicosis, tratados con anfotericina B, y que fracasaron con dicho medicamento. Cuando se trataron con posaconazol el éxito fue incluso de 60%.¹⁶

En el caso que aquí se reporta hubo buena respuesta al tratamiento con posaconazol, por lo que consideramos puede ser una buena alternativa en el tratamiento de la mucormicosis.

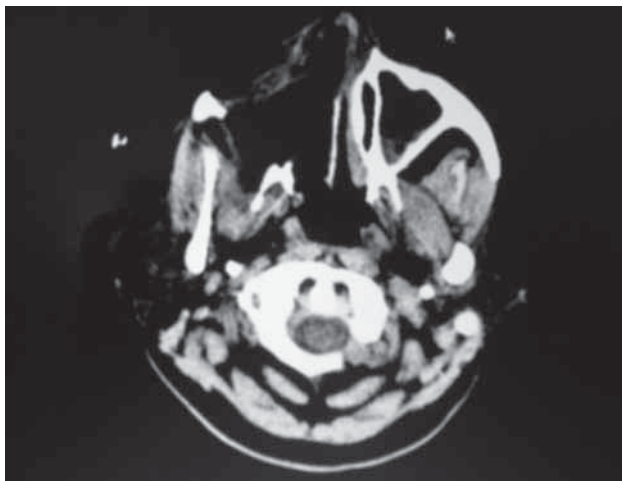


Figura 4. Imagen de control posterior a hemimaxilectomía derecha

REFERENCIAS

1. Douglas MM. Bennett's Principles and Practice of Infectious Diseases. 7th ed. Agents of Mucormycosis and Entomophthoromycosis. 2009;3257-3269.
2. Ribes JAC, Vanover S, Baker DJ. Zygomycetes in Human Disease. Clinical Microbiology Reviews 2000;236-301.
3. Cecil Textbook of Medicine. 23^{ra} ed. Mucormycosis, 2011;1994-1997.

4. Gupta S, Koirala J, Khardori R, et al. Infections in Diabetes mellitus and Hyperglycemia. *Infect Dis Clin N Am* 2007;21:617-638.
5. Prabhu RM, Patel R. Mucormycosis and entomophthoromycosis: a review of the clinical manifestations, diagnosis and treatment. *Clin Microbiol Infect* 2004;10(Suppl. 1): 31-47.
6. Romero-Zamora JL, Sánchez JC, et al. Mucormycosis rino-cerebral. Reporte de doce casos. *Revista Médica del Hospital General de México* 2000;63(3):178-184.
7. Waizel-Haiat S, Cohn-Zurita F, Martín-Vargas A, et al. Mucormycosis rinocerebral invasora crónica. *Cir y Ciruj* 2003;71(2):145-149.
8. Alvarez-Leyva MA, Sánchez-Navarro LM, y col. Mucormycosis. *Dermatología cosmética, médica y quirúrgica* 2005;3(3):272-275.
9. Petrikos G, Drogari-Apiranthitou M. Zygomycosis in Immuno-compromised non-Haematological Patients. *Mediterr J Hematol Infect Dis* 2011;3(1):e2011012.
10. Cornely OA, Maertens J, Winston DJ, et al. Posaconazole vs. Fluconazole or Itraconazole Prophylaxis in Patients with Neutropenia. *N Engl J Med* 2007;356:348-359.
11. Ullmann AJ, Lipton JH, Vesole DH, et al. Posaconazole or Fluconazole for Prophylaxis in Severe Graft-versus-Host Disease. *N Engl J Med* 2007;356:335-347.
12. Spellberg B, Ibrahim AS. Recent Advances in the Treatment of Mucormycosis. *Curr Infect Dis Rep* 2010;12:423-429.
13. Zoller E, Valente C, Baker K, et al. Development, clinical utility, and place in therapy of posaconazole for prevention and treatment of invasive fungal infections. *Drug Des Devel Ther* 2010;4:299-311.
14. Schiller D, Fung H. Posaconazole: An extended-spectrum triazole antifungal agent. *Clinical Therapeutics* 2010;29:1862-1886.
15. Tobón AM, Arango M, Fernández D, Restrepo A. Mucormycosis (Zygomycosis) in a Heart-Kidney Transplant Recipient: Recovery after Posaconazole Therapy. *Clinical Infectious Diseases* 2003;36:1488-1491.
16. Lekakis LJ, Lawson A, Prante J, et al. Fatal Rhizopus Pneumonia in Allogeneic Stem Cell Transplant Patients Despite Posaconazole Prophylaxis: Two Cases and Review of the Literature. *Biol Blood Marrow Transplant* 2009;15:991-995.