

Neumomediastino espontáneo en cetoacidosis diabética: reporte de caso y revisión de la bibliografía

Nathyeli Berenice Guerra-Urbe,* Juan Carlos Enríquez-Ocaña,* Efraín Díaz-Jouanen,* Francisco Manzano-Alba*

RESUMEN

El neumomediastino espontáneo, como complicación en la cetoacidosis, es un padecimiento poco común. Se describe el caso de una paciente en quien la clínica orientó al diagnóstico; los estudios de imagen permitieron confirmar la sospecha y descartar diagnósticos diferenciales. Al revisar la bibliografía se encontraron datos clínicos y fisiopatológicos relevantes. En pacientes jóvenes con diabetes tipo 1 con vómito, respiración de Kussmaul, dolor torácico y signo de Hamman es decisivo mantener una alta sospecha diagnóstica. Los elementos para establecer el diagnóstico deben incluir la toma de radiografías lateral y postero-anterior del tórax. El tratamiento consiste en corregir la cetoacidosis.

Palabras clave: cetoacidosis, neumomediastino espontáneo, signo de Hamman.

ABSTRACT

Spontaneous pneumomediastinum as a complication in ketoacidosis is a rare entity. We describe a patient whose clinical presentation guided the diagnostic imaging studies that confirmed this suspicion and rule out other differential diagnosis. We reviewed the literature finding relevant clinical and pathophysiologic information. It is vital to maintain a high suspicion index in young patients diagnosed with type one diabetes who present with vomiting, Kussmaul breathing, chest pain and Hamman's sign. The diagnostic approach should include lateral and posteroanterior chest X-rays. The treatment is to correct ketoacidosis.

Keywords: Ketoacidosis, spontaneous pneumomediastinum, Hamman's sign.

El neumomediastino espontáneo, como complicación en la cetoacidosis, es un padecimiento poco común, por lo general de alivio espontáneo. Hasta el año 2007 se habían descrito 56 casos con promedio de edad de 41 años, la mayoría hombres. Al término de diez años de seguimiento no se describieron complicaciones en ninguno de ellos.^{1,2,3} En nuestro país, todo indica que no se ha registrado ningún caso asociado con cetoacidosis

en adultos. Marín-Méndez y sus colaboradores refieren tres casos asociados con infecciones y consumo de marihuana.⁴ Bedolla-Barajas y su grupo describen un caso de neumomediastino asociado con un episodio de asma en un joven de 16 años.⁵ Enseguida se describe el caso clínico y la revisión de la bibliografía.

CASO CLÍNICO

Paciente femenina de 16 años de edad, con diagnóstico de hipotiroidismo y diabetes mellitus tipo 1 de diez años de evolución, sin complicaciones crónicas asociadas. El padecimiento motivo de este reporte se inició 48 horas antes de su ingreso al hospital, con malestar general, hiporexia, polidipsia y taquipnea, datos compatibles con cetoacidosis precipitada por intoxicación alimentaria y deshidratación. Doce horas antes de acudir a urgencias tuvo disnea de medianos esfuerzos y durante su estancia en ese servicio sufrió dolor retroesternal de seis horas de duración, sin atenuantes o desencadenantes. La paciente

* Departamento de Medicina Interna, Hospital Ángeles Lomas.

Correspondencia: Dra. Nathyeli Berenice Guerra Uribe. Hospital Ángeles Lomas, Departamento de Enseñanza. Vialidad de la Barranca 22. Huixquilucan 52763, Estado de México.
Correo electrónico: medicina.guerra@gmail.com
Recibido: 8 de mayo 2012. Aceptado: agosto 2012.

Este artículo debe citarse como: Guerra-Urbe NB, Enríquez-Ocaña JC, Díaz-Jouanen E, Manzano-Alba F. Neumomediastino espontáneo en cetoacidosis diabética: reporte de caso y revisión de la bibliografía. Med Int Mex 2012;28(5):522-525

negó fiebre o tos. Durante la exploración física se la encontró deshidratada, letárgica, taquipneica, con presión arterial de 110/60 mmHg, 120 latidos por minuto, signo de Hamman, distensión abdominal y peristalsis disminuida, sin otros datos relevantes en la exploración.

Los estudios paraclínicos iniciales pusieron de manifiesto: acidosis metabólica de brecha aniónica amplia (Cuadro 1); electrocardiograma sin datos relevantes. En la telerradiografía de tórax se observó enfisema mediastinal, sin evidencia de derrame pleural. La tomografía computada descartó otras causas (Figuras 1 y 2). Se estableció el diagnóstico de cetoacidosis diabética y neumomediastino espontáneo. Se inició la rehidratación y el tratamiento con insulina, se corrigió la cetoacidosis 12 horas después; no obstante, el signo de Hamman desapareció al término de 36 horas. Cuatro semanas más tarde no había evidencia radiológica del neumomediastino.

DISCUSIÓN

El neumomediastino (aire en el mediastino) lo describió Laennec en 1819 relacionado con algún traumatismo; sin embargo, en 1783 Simmons reportó un caso de enfisema

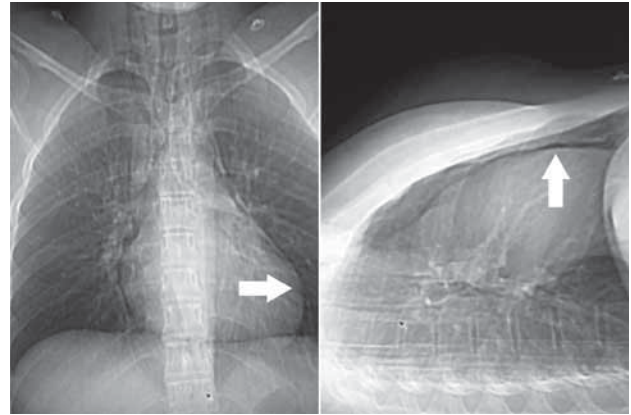


Figura 1. Radiografía AP y lateral donde se advierte la imagen radiolúcida (flechas) alrededor de la silueta cardíaca.

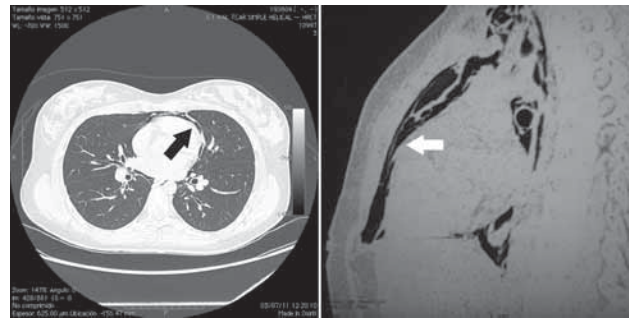


Figura 2. Tomografía computada donde se observa el neumomediastino (flechas) y no se aprecian otras lesiones.

Cuadro 1. Exámenes de laboratorio relevantes a su ingreso

Gasometría	
pH	6.9,
pCO ₂	31
pO ₂	20
Déficit de base	-22
Bicarbonato	7.1
Osmolaridad sérica	289 mOsm
Electrolitos séricos	
Sodio	133 mEq/L
Potasio	5.0 mEq/L
Cloro	100 mEq/L
CO ₂ total	5.33 mEq/L
Magnesio	2.4 mEq/L
Citometría hemática	
Hemoglobina	17.0 x 10 ⁶ /uL
Hematócrito	52.1 %
VCM	94.1 fL/L
HbCM	30.7 pg
CMHb	32.7 g/dL
Leucocitos	20.1 x 10 ³ /uL
Plaquetas	468 x 10 ³ /uL

VCM: volumen corpuscular medio, HbCM: hemoglobina corpuscular media; CHHB: concentración media de hemoglobina

subcutáneo en el postparto, quizá se trate del primer caso de neumomediastino espontáneo registrado. No fue sino hasta 1939 cuando Hamman informó los primeros casos de enfisema subcutáneo asociado con neumomediastino.^{6,7} En 1969 MacNichol y sus coautores describieron la asociación entre neumomediastino espontáneo y la respiración de Kussmaul en pacientes con cetoacidosis diabética.⁸

El neumomediastino espontáneo es la coexistencia de aire libre en el mediastino en ausencia del antecedente de traumatismo, cirugía o procedimientos quirúrgicos relacionados. Es una afección poco común que habitualmente se manifiesta con una constelación de síntomas de origen súbito; como dato único, el dolor torácico es el más común;⁹ sin embargo, puede asociarse con dolor cervical, disnea y enfisema subcutáneo.¹⁰ A pesar de que el neumomediastino espontáneo es una afección de curso benigno¹¹ y su tratamiento es principalmente de sopor-

te,^{12,13} los artículos relacionados con este problema son limitados. Algunos autores calculan que su prevalencia es de entre 1/2,400 y 1/33,000; sin embargo, estos datos deben tomarse con precaución porque los valores quizá sean subestimados debido a la frecuencia de la disnea y taquipnea en la cetoacidosis.¹⁴⁻¹⁶

El mecanismo fisiopatológico aún se desconoce; sin embargo, MacKlin, en su modelo experimental con roedores, fue capaz de reproducir este fenómeno, en donde demostró cómo la hiperinsuflación pulmonar provoca daño alveolar con la fuga subsecuente de aire a través de los espacios alveolares hacia el intersticio, que posteriormente se distribuye por el espacio mediastinal a lo largo de la vaina de la vasculatura pulmonar que puede ocasionar enfisema subcutáneo.¹⁷ Como hipótesis, en la cetoacidosis diabética el incremento en la presión alveolar quizá se deba al esfuerzo emético o a la respiración de Kussmaul, considerando que este fenómeno hiperpneico es secundario a la acidosis metabólica.^{18,19} Así, es posible entender que la acumulación de aire entre la cara parietal anterior del pericardio y la cara anterior del tórax produce una crepitación concomitante con el latido cardíaco y que se percibe en la auscultación sobre el ápex cardíaco y en el borde esternal izquierdo (signo de Hamman), datos que se encuentran en 35-64% de los pacientes con neumomediastino espontáneo.^{6,20}

Para el diagnóstico de neumomediastino espontáneo es indispensable mantener una alta sospecha diagnóstica; el inicio del tratamiento puede tornarse complicado por los síntomas y signos característicos: disnea, dolor torácico y el signo de Hamman que pueden ser evanescentes o estar ausentes. Es indispensable confirmar el diagnóstico con los estudios de gabinete, tomando en cuenta que la placa simple de tórax puede ser negativa hasta en 50% de los casos, por eso se recomienda realizar dos proyecciones; la lateral es la más importante.²¹

El pronóstico es muy favorable, la regresión rápida del neumomediastino se logra con la corrección de la cetoacidosis,^{22,23} por lo general, en un periodo de 4 a 25 días.²⁴ En los pacientes con vómito incoercible es indispensable descartar, mediante tomografía axial computada contrastada o esofagograma, una rotura esofágica (síndrome de Boerhaaver), que es el diagnóstico diferencial principal y su tratamiento es quirúrgico, con mortalidad de 70%.^{3,25}

CONCLUSIONES

El neumomediastino asociado con cetoacidosis es un padecimiento poco común, con evolución favorable pero del que debe mantenerse una alta sospecha diagnóstica en pacientes jóvenes con diabetes tipo 1 con vómito, respiración de Kussmaul, dolor torácico y signo de Hamman. El abordaje diagnóstico debe incluir radiografía lateral y postero anterior de tórax. El diagnóstico diferencial es la rotura esofágica o síndrome de Boerhaaver, complicación vinculada con alta mortalidad. El rápido tratamiento de la cetoacidosis dará lugar a la regresión espontánea del neumomediastino.

Es deseable que en los centros de concentración de diabetes puedan realizarse estudios para determinar la prevalencia real en nuestro país de esta rara complicación de la cetoacidosis diabética.

REFERENCIAS

1. Monjardino J, Smith D, Tisdall M, Chan NN, Hurel SJ. Hyperpnoea and emesis in a diabetic man. *J R Soc Med* 2002;95(10):502-503.
2. Brodribb HS. Pneumomediastinum and diabetic hyperpnoea. *Br Med J* 1968;4(5633):773-774.
3. Pooyan P, Puruckherr M, Summers JA, Byrd RP Jr, Roy TM. Pneumomediastinum, pneumopericardium, and epidural pneumatosis in DKA. *J. Diabetes Complicat* 2004;18(4):242-247.
4. Marín-Mendez H, Monroy-Aguirre D, Rodríguez-Perales M, López-Chavira A, Kaneko-Wada T. Neumomediastino espontáneo manifestado por enfisema cervical, neumorraquia y neumoperitoneo: reporte de tres casos. *An Orl Mex* 2005;50(2):9-14.
5. Bedolla-Barajas M, Ortiz-Peregrina R, Barrón-Pérez E, Islas-García JJ. Neumomediastino espontáneo asociado con asma casi mortal. Comunicación de un caso. *Rev Alerg Mex* 2009;56(5):175-179.
6. Hamman L. Spontaneous mediastinal emphysema. *Bull Johns Hopkins Hosp* 64:1-21.
7. Mondello B, Pavia R, Ruggeri P, et al. Spontaneous pneumomediastinum: experience in 18 adult patients. *Lung* 2007;185(1):9-14.
8. McNicholl B, Murray JP, Egan B, McHugh P. Pneumomediastinum and diabetic hyperpnoea. *Br Med J* 1968;4(5629):493-494.
9. Koullias GJ, Korkolis DP, Wang XJ, Hammond GL. Current assessment and management of spontaneous pneumomediastinum: experience in 24 adult patients. *Eur J Cardiothorac Surg* 2004;25(5):852-855.
10. Newcomb AE, Clarke CP. Spontaneous pneumomediastinum: a benign curiosity or a significant problem? *Chest* 2005;128(5):3298-3302.

11. Miura H, Taira O, Hiraguri S, Ohtani K, Kato H. Clinical features of medical pneumomediastinum. *Ann Thorac Cardiovasc Surg* 2003;9(3):188-191.
12. Pauw RG, van der Werf TS, van Dullemen HM, Dullaart RPF. Mediastinal emphysema complicating diabetic ketoacidosis: plea for conservative diagnostic approach. *Neth J Med* 2007;65(10):368-371.
13. Makdsi F, Kolade VO. Diabetic ketoacidosis with pneumomediastinum: a case report. *Cases J* 2009;2:8095.
14. Abolnik I, Lossos IS, Breuer R. Spontaneous pneumomediastinum. A report of 25 cases. *Chest* 1991;100(1):93-95.
15. Bouaziz H, Charfi N, Kaffel N, Mnif M, Abid M. Rare complication of diabetic acidoketosis: the pneumomediastinum. *Rev Pneumol Clin* 2007;63(5 Pt 1):327-330.
16. Girard DE, Carlson V, Natelson EA, Fred HL. Pneumomediastinum in diabetic ketoacidosis: comments on mechanism, incidence, and management. *Chest* 1971;60(5):455-459.
17. MacKlin CC. Transport of air along sheaths of pulmonic blood vessels from alveoli to mediastinum: clinical implications. *Arch Intern Med* 1939;64(5):913-926.
18. Iyer VN, Joshi AY, Ryu JH. Spontaneous pneumomediastinum: analysis of 62 Consecutive Adult Patients. *Mayo Clin Proc* 2009;84(5):417-421.
19. Koelliker PD, Brannam LA. Epidural pneumatosis associated with spontaneous pneumomediastinum: case report and review of the literature. *J Emerg Med* 1999;17(2):247-250.
20. Álvarez C, Jadue A, Rojas F, et al. Neumomediastino espontáneo (síndrome de Hamman): una enfermedad benigna mal diagnosticada. *Rev Méd Chile* 2009;137:1045-1050.
21. Lillard RL, Allen RP. The extrapleural air sign in pneumomediastinum. *Radiology* 1965;85(6):1093-1098.
22. Bullaboy CA, Jennings RB Jr, Johnson DH, et al. Radiological case of the month. Pneumomediastinum and subcutaneous emphysema caused by diabetic hyperpnea. *Am J Dis Child* 1989;143(1):93-94.
23. Drolet S, Gagné JP, Langis P. Spontaneous pneumorrhachis associated with pneumomediastinum in a patient with diabetic ketoacidosis: an exceptional manifestation of a benign disease. *Can J Surg* 2007;50(3):225-226.
24. Matsushima T, Yoneyama H, Yano T. Spontaneous mediastinal emphysema caused by strained utterance. Is it characteristic of the Japanese? *Chest* 1995;108(3):885-886.
25. Watson JP, Barnett AH. Pneumomediastinum in diabetic ketoacidosis. *Diabet. Med.* 1989;6(2):173-174.