

## Criptococosis meníngea en un paciente inmunocompetente

Daniel Alonso-Martínez,<sup>1</sup> Erick Ramiro-Guerrero,<sup>2</sup> Eduardo Espino-López<sup>3</sup>

### RESUMEN

El criptococo es un hongo que suele localizarse en el suelo, por lo general afecta a pacientes inmunocomprometidos; sin embargo, también hay reportes de pacientes inmunocompetentes. La vía respiratoria es la principal puerta de entrada y, posteriormente, se disemina a otros sitios por vía hematológica, con tropismo hacia el sistema nervioso central. En los pacientes inmunocompetentes la presentación clínica difiere de la que se observa en quienes tienen alguna alteración inmunológica, porque pueden tener síntomas inespecíficos. El diagnóstico definitivo se establece con base en los resultados del análisis del líquido cefalorraquídeo o del cultivo de Sabouraud. El tratamiento y el pronóstico de los pacientes inmunocompetentes depende del estado clínico al diagnóstico.

**Palabras clave:** criptococosis meníngea, paciente inmunocompetente.

La meningoencefalitis criptocócica es la manifestación clínica más frecuente de la criptococosis y una enfermedad que ha incrementado su incidencia en los últimos años en pacientes inmunocomprometidos, particularmente en los que padecen SIDA. El criptococo es un hongo frecuente del suelo, particularmente el adquirido por vía respiratoria del guano de aves.

Este hongo se inhala y, posteriormente, se disemina por vía hematológica, con tropismo hacia el sistema nervioso central. El proceso fisiopatológico no está aún debidamente

### ABSTRACT

Cryptococcus is a fungus found mainly in the soil, usually affects immunocompromised patients but has been reported cases of immunocompetent patients, the respiratory route being the main way in and then spreading through the blood having tropism to the Nervous System Central. The clinical presentation in immunocompetent patients who are very different from those who have some immunological disorder, which may be of specific symptoms. The definitive diagnosis is in cerebrospinal fluid or Sabouraud culture. The treatment in the immunocompetent patient group and the prognosis depends on the clinical status at diagnosis.

**Key words:** Cryptococcal Meningitis, Immunocompetent patient.

dilucidado; sin embargo, entre las hipótesis más aceptadas está la de que el líquido cefalorraquídeo es un medio de cultivo idóneo para este hongo. Las altas concentraciones de dopamina sirven de sustrato para la producción de melanina por este hongo. La producción de manitol origina el edema cerebral que, a su vez, inhibe la fagocitosis.<sup>1,2</sup>

Los infiltrados de las células inflamatorias que participan en el proceso inflamatorio son, principalmente, mononucleares y escasos polimorfonucleares. En la corteza cerebral se forma un área de granulomas y quistes en donde en su interior se aloja este microorganismo que, en ocasiones, forma grandes granulomas y nódulos sólidos compuestos por fibroblastos, células gigantes y áreas de necrosis.<sup>3</sup>

### CUADRO CLÍNICO

El cuadro clínico de pacientes con SIDA difiere del que manifiestan los que no están infectados por el VIH. Los pacientes sin SIDA, en ocasiones, tienen síntomas inespecíficos durante un largo periodo, casi todos agudos originados por la meningoencefalitis. Entre los síntomas principales están: cefaleas, cambios de la personalidad,

<sup>1</sup> Residente de la especialidad de Medicina Interna.

<sup>2</sup> Adscrito al servicio de Neurología.

<sup>3</sup> Jefe del servicio de Medicina Interna.  
Hospital Naval de Alta Especialidad, México, DF.

Correspondencia: Dr. Daniel Alonso Martínez. Eje 2 Oriente, tramo Heroica Escuela Naval 701, México 04830, DF. Correo electrónico: niceboy63@hotmail.com

Recibido: 4 de diciembre 2012. Aceptado: enero 2013.

Este artículo debe citarse como: Alonso-Martínez D, Ramiro-Guerrero E, Espino-López E. Criptococosis meníngea en un paciente inmunocompetente. Med Int Mex 2013;28:210-212.

pérdida de la memoria y letargia en un lapso de dos a cuatro semanas. El cuadro es inespecífico y, en ocasiones, los síntomas señalados no se manifiestan, de ahí la complejidad del diagnóstico.<sup>4,5</sup>

Enseguida se comunica el caso clínico de un paciente con criptococosis meníngea pero sin inmunocompromiso que fue atendido en el Hospital General Naval de Alta Especialidad.

## CASO CLÍNICO

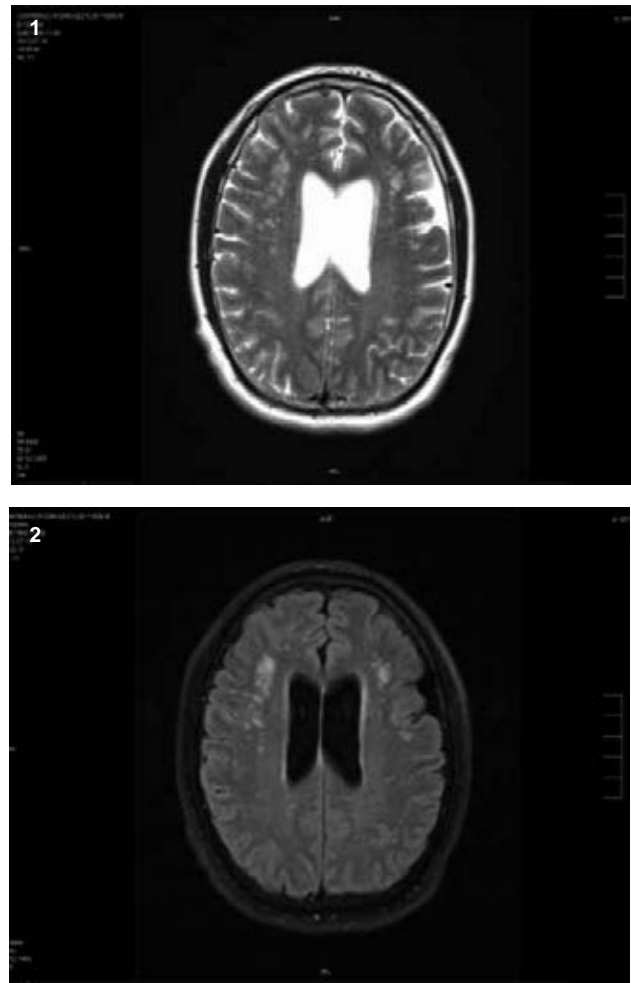
Paciente masculino de 42 años de edad, sin enfermedades crónico-degenerativas ni alergias, sin reconocimiento de que se le hubiera efectuado algún procedimiento quirúrgico. Se dedicaba al lavado de automóviles y era originario de la Ciudad de México. Fue llevado al servicio de Urgencias debido a las molestias originadas por una cefalea de dos semanas de evolución, tipo holocraneano, sin predominio de horario pero exacerbaba con los cambios de posición de bipedestación o decúbito supino. Se le indicó tratamiento con analgésicos con disminución parcial de los síntomas. Dos días después se agregaron: malestar general y fiebre de 38.5°C, sin predominio de horario e intermitente, motivo que originó su retorno al servicio de Urgencias. En esa ocasión se solicitó la valoración por parte de los médicos del servicio de Medicina Interna, quienes decidieron hospitalizarlo por banderas rojas neurológicas de cefalea y para iniciar el protocolo de estudio del paciente. Se le prescribió tratamiento empírico convencional con ceftriaxona y vancomicina, por sospecha diagnóstica de neuroinfección de causa bacteriana.

Durante la exploración física se registraron los siguientes datos: frecuencia cardíaca: 96 latidos por minuto, tensión arterial 130/80 mmHg, temperatura 39°C, 22 respiraciones por minuto. Desde el punto de vista neurológico sus funciones mentales superiores se encontraron conservadas, pares craneales negativos. La fuerza muscular estaba conservada; los reflejos de estiramiento muscular normales. Sensibilidad conservada. Meníngeos negativos, con adecuada coloración e hidratación de tegumentos. Los campos pulmonares se encontraron con adecuada entrada y salida de aire, sin datos de estertores ni sibilancias. Los ruidos cardíacos rítmicos, de buena intensidad, sin datos de soplos. El abdomen con peristalsis normal, sin datos de irritación peritoneal. Los miembros pélvicos y torácicos sin datos agregados.

La biometría hemática a su ingreso reportó: leucocitos de 11,200 cel/mm<sup>3</sup>, neutrófilos absolutos 700 cel/mm<sup>3</sup>, linfocitos absolutos de 800 cel/mm<sup>3</sup>, monocitos absolutos 600 cel/mm<sup>3</sup>, reactantes de fase aguda negativos tanto PCR y VSG, inmunoglobulinas dentro parámetros normales, el resto de los laboratorios y el perfil de lípidos, las pruebas de función hepática, química sanguínea, concentraciones de B12, ácido fólico, perfil de hierro dentro parámetros normales.

La tomografía de cráneo simple y contrastada sólo reportó datos de dilatación ventricular y enfermedad de pequeño vaso.

Posteriormente se le realizó una punción lumbar que reportó datos de xantocromia; leucocitos 40 cel/L, mono-



**Figuras 1 y 2.** Resonancia magnética de cráneo: dilatación ventricular y enfermedad de pequeño vaso.

nucleares 70 cel/L, proteinorraquia 200 mg/dL, tinción de gram negativa, tinta china positiva para criptococo.

Por lo anterior, se inició el protocolo para descartar factores de riesgo, sobre todo infectocontagiosos, como: virus de inmunodeficiencia humana, que resultó negativo en tres pruebas de ELISA, VHB y VHC negativo. El perfil TORCH también resultó negativo. Por lo que se refiere a la clínica persistió con cefalea, cada vez más intensa por lo que con los resultados de los diferentes estudios y el positivo para tinta china, se inició el tratamiento de la criptococosis meníngea. Se trató con anfotericina B y deoxicolato con fluconazol durante cuatro semanas. Permaneció con vigilancia estrecha, pendientes de los efectos adversos del tratamiento. Tuvo lesión renal aguda e hipocalemia en varias ocasiones. Se redujo la dosis de infusión del antifúngico. Durante las cuatro semanas que permaneció hospitalizado se le realizaron tres punciones lumbares de control; la última fue negativa en la tinta china.

Se decidió la alta del hospital por su mejoría clínica, con la indicación de continuar con fluconazol como terapia de mantenimiento; se le citó a los 30 días para control de líquido cefalorraquídeo.

## DISCUSIÓN

El tratamiento aceptado de la criptococosis meníngea es con anfotericina más 5 flucitosina; sin embargo, este último medicamento es muy costoso y difícil de conseguir en nuestro medio, por eso la opción fue fluconazol a dosis altas, con el riesgo de causar insuficiencia hepática y los efectos adversos de la anfotericina.

El diagnóstico clínico es difícil de establecer por el inicio subagudo de los síntomas y la manifestación poco específica.

Esta infección debe sospecharse en pacientes inmunocomprometidos cuando padecen: fiebre, cefalea y signos y síntomas referidos al sistema nervioso central. También debe considerarse en individuos inmunocompetentes sin un cuadro sugerente de meningitis subaguda y en los que tienen contacto con aves.

La única forma de llegar al diagnóstico es por medio de una punción lumbar y la tinta china la herramienta que dará el diagnóstico definitivo; se encontrará levadura en aproximadamente 75% de los paciente con VIH y 50% de los inmunocompetentes.

El paciente de este reporte se trató con fluconazol como mantenimiento y se le realizó una nueva punción lumbar, al mes de egreso hospitalario, que resultó negativa, además de que ya no tuvo síntomas neurológicos.

---

## REFERENCIAS

1. Nicola AM, Albuquerque P, Martinez LR, Dal-Rosso RA, Saylor C, et al. Macrophage autophagy in immunity to *Cryptococcus neoformans* and *Candida albicans*. *Infect Immun* 2012;80:3065-3076.
2. Goodley J, Hamilton AJ, Goodley J. Virulence factors of *Cryptococcus neoformans*. *Curr Top Med Mycol* 1996; 7:19-42.
3. Dickson DW, Casadevall A, Lee SC. Pathology of cryptococcal meningoencephalitis: analysis of 27 patients with pathogenetic implications. *Hum Pathol* 1996;27:839-847.
4. Revest M, Decaux O, Frouget T, Cazalets C, Albert JD, et al. Cryptococcal infections in non-HIV infected patients. Study of four cases and review of literature. *Rev Med Interne* 2006;27:203-208.
5. Goldman JD, Vollmer ME, Luks AM. Cryptococcosis in the immunocompetent patient. *Respir Care* 2010;55:1499-1503.