



Enfermedad ampollosa diabética

RESUMEN

La enfermedad ampollosa diabética es una enfermedad ampollosa espontánea, no inflamatoria, de la piel distal, que afecta únicamente a pacientes con diabetes mellitus; es una entidad poco frecuente, al momento sólo se han reportado aproximadamente 100 casos desde su primera descripción en 1930. Comunicamos el caso de una paciente de 57 años que acudió a consulta por un traumatismo craneoencefálico; sin embargo, a la exploración se encontraron ampollas distales y se inició el protocolo de estudio de la paciente. Se revisa también la bibliografía.

Palabras clave: enfermedad ampollosa diabética, *bullosis diabeticorum*, manifestaciones cutáneas de diabetes mellitus.

Andrés Domínguez-Borgúa¹
Diana Vide Sandoval-Cabrera²
Victor Francisco Izaguirre-Gutiérrez³
Cristhian Omar Gutiérrez-Sánchez⁴

¹ Jefe del Servicio de Medicina Interna.

² Residente de cuarto año de Medicina Interna.

³ Residente de segundo año de Medicina Interna.

⁴ Residente de primer año de Medicina Interna.
Hospital Regional Tlalnepantla, ISSEMYM.

Diabetic Blistering Disease

ABSTRACT

Bullosis diabeticorum is a bullous, spontaneous and non-inflammatory condition of distal skin affecting only patients with diabetes mellitus; it is a rare condition, only about 100 cases have been reported since its first description in 1930. We report the case of a 57-years-old female patient who consulted by a head trauma, but at the exploration blisters were found in distal members and began the study protocol of the patient. We present a review of the literature.

Key words: diabetic blistering disease, bullosis diabeticorum, cutaneous manifestations of diabetes mellitus.

Recibido: 30 de octubre 2013

Aceptado: 27 de marzo 2014

Correspondencia: Dr. Andrés Domínguez Borgúa
Hospital Regional Tlalnepantla
Av. Paseo del Ferrocarril 88
54090 Tlalnepantla de Baz, Estado de México
dr_dominguezb@hotmail.com
drizaguirreg@hotmail.com

Este artículo debe citarse como

Domínguez-Borgúa A, Sandoval-Cabrera DV, Izaguirre-Gutiérrez VF, Gutiérrez-Sánchez CO. Enfermedad ampollosa diabética. Med Int Méx 2014;30:468-473.

CASO CLÍNICO

Paciente femenina de 57 años de edad, con diagnóstico de diabetes mellitus tipo 2 desde hacía 18 años en tratamiento en un inicio con hipoglucemiantes orales y posteriormente con insulina glargina a dosis de 35 UI/día, con mal control; también padecía hipertensión arterial sistémica de cinco años de diagnóstico en tratamiento con losartán con hidroclorotiazida cada 12 horas. Oclusión tubaria bilateral hacía 29 años.

Inició su padecimiento actual el 9 de mayo de 2013 por la noche, posterior a la ingestión de alimentos, comenzó con mareo, cayó de su plano de sustentación, lo que provocó traumatismo craneoencefálico en la región frontal izquierda del cráneo posterior a contusión con el piso, atribuido a un síncope.

Los familiares la encontraron con pérdida del estado de alerta, sin relajación de esfínteres ni crisis convulsivas, por lo que decidieron trasladarla a la Unidad de adscripción de Cuautitlán Izcalli, donde fue valorada neurológicamente y se decidió realizar tomografía axial computada de cráneo, misma que no mostró alteraciones; sin embargo, a la exploración física se encontraron lesiones ampollosas, por lo que la paciente fue referida al servicio de Medicina Interna, donde se encontró con escala de Glasgow de 14 puntos (M6 V5 O4), deshidratación de la piel, las mucosas y los tegumentos, pupilas isocóricas, campos pulmonares con murmullo vesicular, ruidos cardíacos rítmicos, sin agregados, abdomen globoso, blando, depresible, sin datos de irritación peritoneal, extremidades superiores sin alteraciones, las inferiores con edema y 15 lesiones ampollosas de diferente tamaño, desde 1 hasta 5 cm (algunas ampollas en fase de erosión), tensas, con aparente contenido hemático, con borde hemático, no pruriginosas, no dolorosas, de predominio en ambos tobillos (Figura 1), signos de Nikolsky y Asboe-Hansen negativos, a la

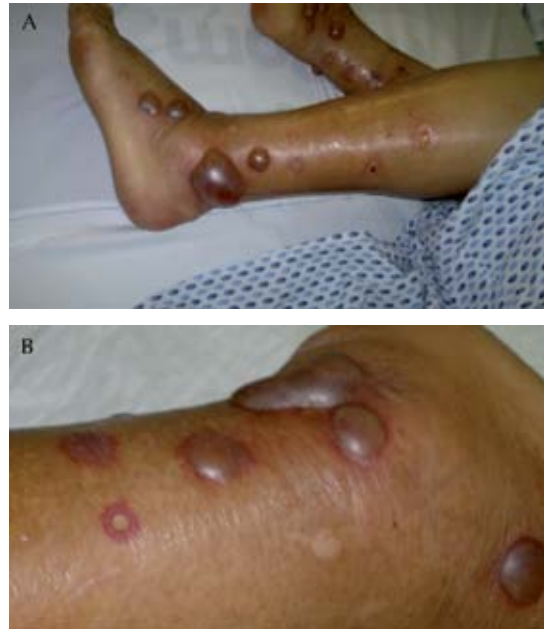

Figura 1. Lesiones ampollosas.

exploración neurológica se evidenció neuropatía sensitiva bilateral “en calcetín”.

Los estudios de laboratorio arrojaron lo siguiente: leucocitos 8.30, neutrófilos 83.9%, hemoglobina 11.0, hematócrito 32.4%, VCM 86.1, HCM 29.1, plaquetas 21,000; examen general de orina: leucocitos incontables, eritrocitos incontables, células epiteliales ++, bacterias +++, densidad 1.07, glucosa negativo, proteínas ++, sangre +++, nitritos negativo. Glucosa 201.8 mg/dL, creatinina 1.2 mg/dL, BUN 42 mg/dL, urea 89.88 mg/dL, Na 135.7 mEq/L, K 3.74 mEq/L, Cl 109.2 mEq/L, bilirrubina total 4.9 mg/dL, bilirrubina directa 3.9 mg/dL, bilirrubina indirecta 1.0 mg/dL, AST 20 UI/L, ALT 19 UI/L, albúmina 2.0 g/dL, GGT 57 UI/L, fosfatasa alcalina 155 mg/dL, deshidrogenasa láctica 365 UI/L, INR 1.57, TP 18.8s, TTPa 29.8s; frotis sanguíneo periférico: linfocitos 15, monocitos 6, segmentados 71, bandas 6, eosinófilos 2, hipocromía ++, acantocitosis +++,

plaquetas cualitativamente bajas. El ultrasonido hepático fue normal.

Se inició tratamiento empírico contra la infección de las vías urinarias y posterior a éste hubo elevación de la cuenta plaquetaria, la trombocitopenia se atribuyó al proceso infeccioso porque previamente se descartaron causas infecciosas virales que pudieran causar la trombocitopenia. Posteriormente se realizó cultivo del líquido de las ampúlas para descartar infección secundaria; sin embargo, no hubo crecimiento de patógenos.

La biopsia de piel de la zona afectada y de piel sana reportó una vesícula intraepidérmica, sin mostrar acantólisis, en la base se observó material de fibrina (Figura 2). En los vasos adyacentes se observaron neutrófilos y linfocitos que disecaban la pared de las mismas (Figura 3). Se realizó el diagnóstico de enfermedad ampollosa diabética.

Se inició tratamiento con sulfato de cobre para secar las lesiones y como bacteriostático se mantuvo el mismo tratamiento, con el que egresó. La Figura 4 muestra las lesiones al egreso de la paciente.

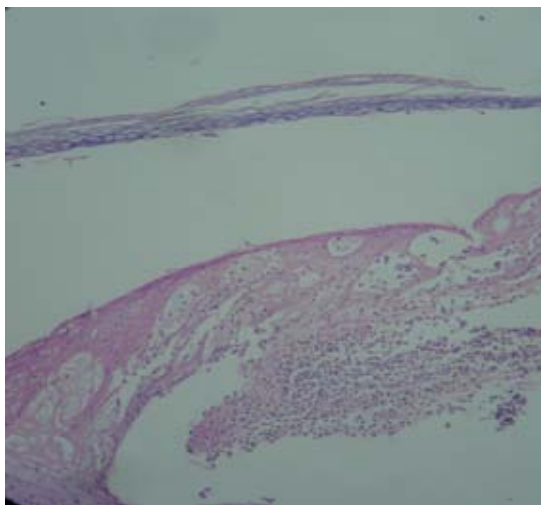


Figura 2. Vesícula intraepidérmica.

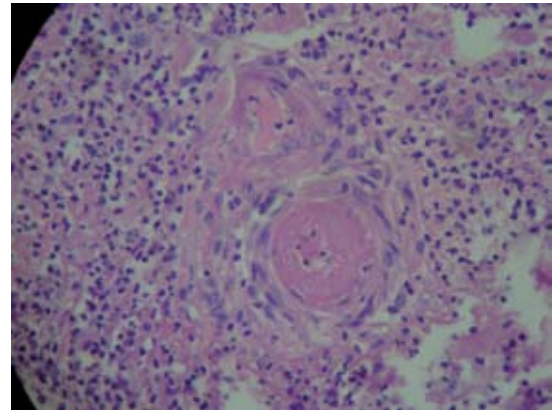


Figura 3. Infiltrado perivascular de neutrófilos y linfocitos.

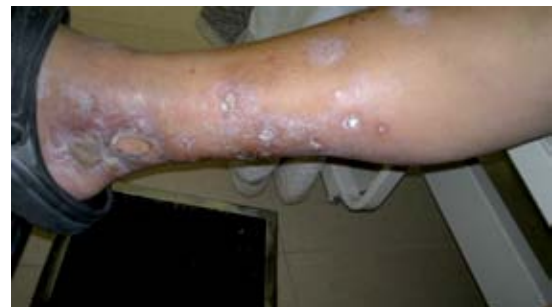

Figura 4. Lesiones ampollosas después del tratamiento secante con sulfato de cobre.

Con miras a estandarizar el abordaje diagnóstico con el fin de reducir tiempos y costos para realizar el diagnóstico y tener un mejor tratamiento, proponemos un algoritmo diagnóstico para los pacientes con enfermedades ampollosas (Figura 5).

DISCUSIÓN

La enfermedad ampollosa diabética es una entidad ampollosa espontánea no inflamatoria de la piel acral que afecta únicamente a los pacientes con diabetes mellitus. Kramer fue el primero en reportar lesiones pseudoampollosas en pacientes

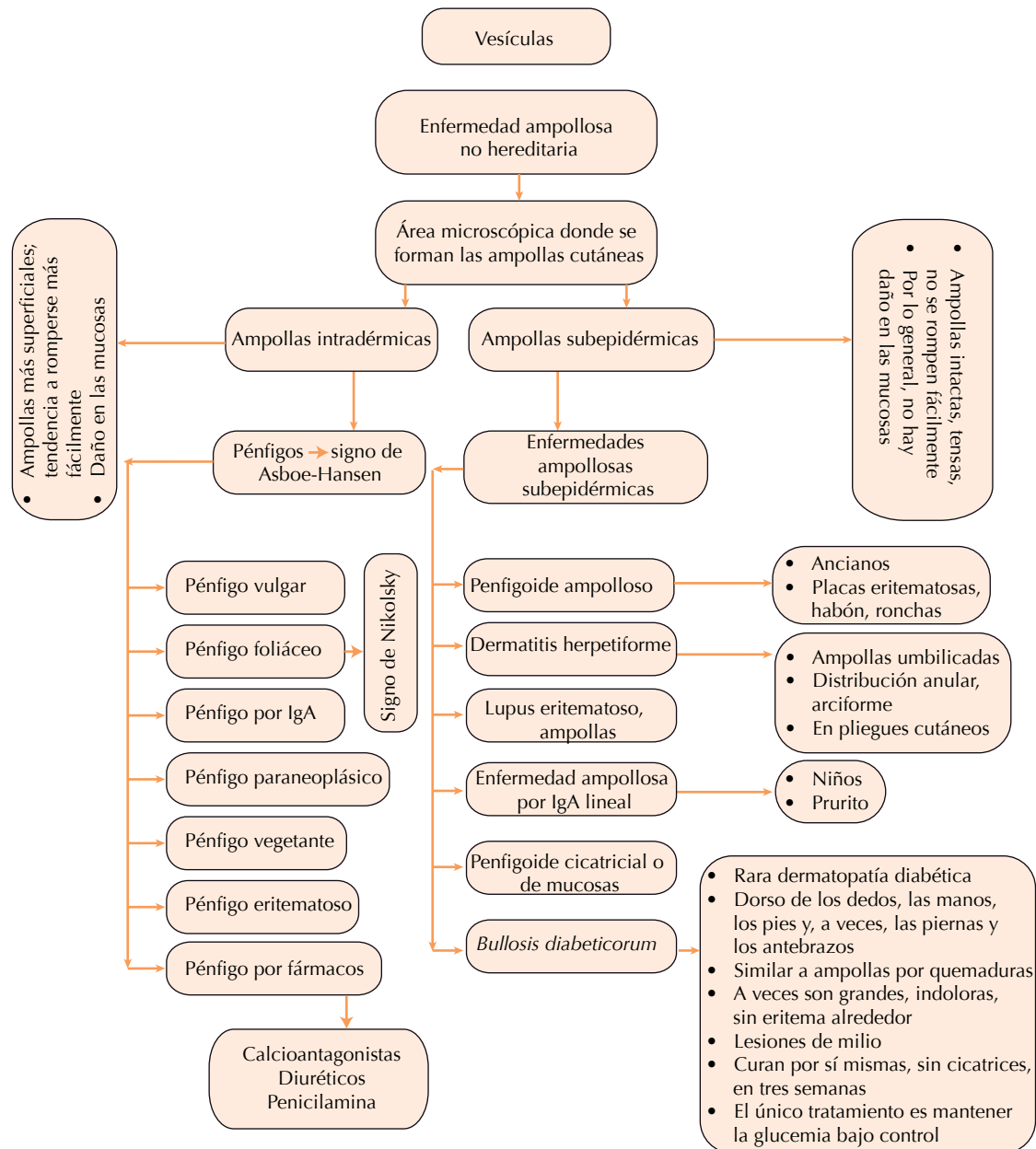


Figura 5. Algoritmo diagnóstico de enfermedades ampollasas.

diabéticos en 1930;¹ Rocca y Pereyra caracterizaron por primera vez esta enfermedad como una flictena (que aparece como una ampolla

inducida por quemadura) en 1963;² Cantwell y Martz en 1967 reportaron cuatro casos de pacientes con ampollas en las extremidades, que

mediante histología se comprobó que se trataban de vesículas intraepidérmicas con material amorfo y heterogéneo. Tras la comunicación de estos casos se acuñó el término de *bullosis diabeticorum*. En nuestro idioma se denomina enfermedad ampollosa de la diabetes o ampollas diabéticas.³ Aproximadamente 100 casos de esta enfermedad se han publicado desde su primera descripción en 1930.

La causa de la enfermedad ampollosa diabética no se conoce aún. Los pacientes con diabetes han mostrado tener un umbral más bajo para la formación de ampollas inducidas por succión y, debido al predominio de las partes distales en las ampollas diabéticas, se especula el papel del traumatismo en la formación de las lesiones; sin embargo, el traumatismo no explicaría las múltiples lesiones en varios lugares. La fisiopatología es probablemente multifactorial. Muchos pacientes padecen nefropatía, neuropatía o retinopatía, las ámpulas diabéticas son más comunes en pacientes con cardiopatía, angiopatía periférica o ambas. La hialinosis de pequeños vasos de la zona que se encuentra en las muestras de biopsia ha llevado a algunos autores a especular que exista una microangiopatía asociada con la inducción de ampollas.⁴ En los pacientes con nefropatía la formación de ampollas se relaciona con la exposición a los rayos ultravioleta. Se han planteado condiciones específicas que pueden tener un papel importante en la génesis de las ámpulas, como la vibración, alteraciones en electrolitos (magnesio y calcio), la presión, la temperatura y la isquemia microangiopática.⁵⁻⁷

Las ampollas diabéticas aparecen de manera espontánea y súbita, a menudo por la noche, y por lo general sin antecedente de traumatismo; suelen ser asintomáticas; sin embargo, pueden manifestarse molestias leves que se describen como quemantes. Las ampollas son tensas, no dolorosas a la palpación, rodeadas de piel sana

sin datos de eritema, son múltiples y de varios tamaños. Estas ámpulas afectan habitualmente los pies o ambas piernas, pero también pueden afectar los dedos de las manos o los pies, las manos y los brazos (muy rara vez el tronco). Las lesiones desaparecen espontáneamente en dos a seis semanas y generalmente no dejan cicatriz, cuando lo hacen puede aparecer atrofia del sitio. López y su grupo, en 2009, comunicaron el caso de dos pacientes con prediabetes con enfermedad ampollosa diabética. Lipsky y colaboradores, en el año 2000, realizaron una de las revisiones más grandes de pacientes con enfermedad ampollosa diabética (12 pacientes en 8 años) y se obtuvo que el grupo de edad afectado varía de 40 a 77 años;⁸ sin embargo, hay bibliografía que reporta casos desde la edad de 17 años.⁹ Hay más afección en el género masculino, con proporción de 2:1 con respecto a las mujeres. Las ampollas pueden volver a aparecer en el mismo sitio que afectaron previamente.¹⁰ Un estudio de 350 pacientes diabéticos reveló que de las manifestaciones cutáneas, las ampollas diabéticas corresponden a 0.6% y en otro estudio no se encontraron pacientes con ampollas.^{11,12}

Se puede realizar biopsia de las lesiones para distinguirlas de otros padecimientos ampollosos similares, como el pénfigo ampollosa no inflamatorio, epidermólisis ampollosa, porfiria cutánea tarda y ampollas secundarias a fármacos;¹³ entre los diagnósticos diferenciales está el pénfigo paraneoplásico, que se ha asociado con neoplasias del sistema linfático, ya sean malignas (leucemia linfática crónica o linfoma no Hodgkiniano) o benignas (enfermedad de Castleman, timoma). Se debe realizar aspiración del fluido mediante técnica estéril para descartar infección primaria o secundaria.⁴

Existen tres tipos de ámpulas diabéticas: el más común es el que contiene fluido estéril y se cura sin dejar cicatriz; en términos histológicos



se observan hendiduras intraepidérmicas sin acantólisis y pueden situarse desde la capa subcorneal a la suprabasal. El segundo tipo es hemorrágico y se cura dejando atrofia en la piel afectada; desde el punto de vista histológico, existe división por debajo de la unión dermoepidérmica con destrucción de las fibrillas de anclaje. El tercer tipo implica en su mayor parte ampollas múltiples que no dejan cicatrices en zonas expuestas al sol; en términos histológicos muestran la separación de la lámina lúcida. Se ha realizado inmunofluorescencia en las biopsias de los pacientes sin encontrar alteraciones en la mayoría; en algunos casos se observa IgM, complemento y fibrinógeno en las paredes de los vasos sanguíneos.^{7,14}

La microscopia electrónica ha mostrado separación de la membrana celular de la lámina basal, precedida de la pérdida de filamentos de anclaje y medio-desmosomas. Esta heterogeneidad puede suponerse por el resultado de diferentes eventos patológicos o estadios diferentes de la misma enfermedad.^{4,7,14}

El tratamiento en esta afección es innecesario por ser de alivio espontáneo. Deben mantenerse las ámpulas intactas siempre que sea posible para mantenerlas estériles y evitar infección secundaria.^{14,15}

REFERENCIAS

1. Kramer D. Early or warning signs of impending gangrene in diabetes. *Med J Rec* 1930;132:338-342.
2. Rocca F, Pereyra E. Phlyctenar lesions in the feet of diabetic patients. *Diabetes* 1963;12:220-222.
3. Cantwell A, Martz W. Idiopathic bullae in diabetics. *Bullosis diabeticorum*. *Arch Dermatol* 1967;96:42-44.
4. Poh-Fitzpatrick M, Elston D, Junkins-Hopkins J. *Bullosis disease of diabetes*. Medscape reference 2012.
5. Basarab T, et al. *Bullosis diabeticorum*. A case report and literature review. *Clin Exp Dermatol* 1995;20:21-22.
6. Sreedevi C, et al. Dermatologic lesions in diabetes mellitus. *Diabetologia Croatica* 2002;31:147-159.
7. Ferringer T, Miller OF. Cutaneous manifestations of diabetes mellitus. *Dermatol Clin* 2002;20:483-492.
8. Lipsky B, Baker P, Ahroni J. Diabetic bullae: 12 cases of a purportedly rare cutaneous disorder. *Int J Dermatol* 2000;39:196-200.
9. Allen G, Hadden D. Bullous lesions of the skin in diabetes (bullosis diabeticorum). *Br J Derm* 1970;82:210.
10. Ngo B, et al. Manifestations of cutaneous diabetic microangiopathy. *Am J Clin Dermatol* 2005;6:225-237.
11. Ahmed K, et al. Prevalence of cutaneous manifestations of diabetes mellitus. *J Ayub Med Coll Abbottabad* 2009;21:76-79.
12. Ghulam H, et al. Cutaneous manifestations of type-II diabetes mellitus. *J Lum Hs* 2008;12.
13. Hurley M, Mattox A. Diagnosis and management of bullous disease. *Clin Geriatr Med* 2013;29:329-359.
14. Hayat A. Updates in the management of cutaneous manifestations of diabetes mellitus. *World Appl Sci J* 2010;8:394-399.
15. Craike P. *Bullosis diabeticorum*: a treatment conundrum. *J Foot Ankle Res* 2011;4:12.