



Muerte súbita asociada con esófago negro

RESUMEN

La esofagitis necrotizante aguda (esófago negro) es una rara entidad de causa desconocida. Los hallazgos endoscópicos muestran una coloración negruzca de la mucosa esofágica de forma circunferencial y necrosis de la mucosa. Comunicamos el caso de un hombre de 59 años, con antecedente de diabetes mellitus, hipertensión arterial e insuficiencia renal terminal en hemodiálisis, cirrosis hepática por alcohol y hepatitis C. Cursó con sepsis y al séptimo día de estancia intrahospitalaria tuvo melena y vómito en posos de café. La endoscopia mostró esófago negro y úlcera Forrest IIB en el bulbo; 72 horas posteriores al diagnóstico tuvo muerte súbita.

Palabras clave: esofagitis necrotizante aguda, esófago negro, hemodiálisis, sepsis, México.

Venice Chávez-Valencia
Citlalli Orizaga-de la Cruz
Omar Aguilar-Bixano
Eliud Villagómez-Vázquez

Servicio de Nefrología, Hospital General Regional
núm. 1, Instituto Mexicano del Seguro Social.

Sudden Death Due to Black Esophagus

ABSTRACT

Acute esophageal necrosis (black esophagus) is a rare entity whose etiology is unknown. The endoscopic findings show a black circumferential coloration of the esophageal mucosa and mucosal necrosis. We report the case of a 59-year-old man with a history of diabetes mellitus, hypertension, haemodialysis, alcoholic liver cirrhosis and hepatitis C. He developed sepsis and on the seventh day after he was hospitalized, he presented melena and vomiting in coffee grounds, diagnostic endoscopy showed black esophagus and bulb ulcer Forrest IIB; 72 hours after diagnosis presented with cardiac arrest sudden death without responding to resuscitation.

Key words: acute esophageal necrosis, black esophagus, haemodialysis, sepsis, Mexico.

Recibido: 10 de noviembre 2013

Aceptado: 11 de marzo 2014

Correspondencia: Dr. Venice Chávez Valencia
Gral. Manuel de la Peña y Peña Oriente 445
58260 Morelia, Michoacán, México
drvenicechv@yahoo.com.mx

Este artículo debe citarse como
Chávez-Valencia V, Orizaga-de la Cruz C, Aguilar-Bixano O, Villagómez-Vázquez E. Muerte súbita asociada con esófago negro. Med Int Méx 2014;30:478-481.



ANTECEDENTES

La necrosis esofágica aguda, referenciada como “esofagitis necrotizante aguda” o “esófago negro”, es una enfermedad poco frecuente que se distingue por el hallazgo en la esofagogastroduodenoscopia de una imagen difusa, circunferencial, de apariencia negra en la mucosa distal del esófago que para abruptamente en la unión esofagogástrica.¹

La esofagitis necrotizante aguda fue descrita por primera vez por Goldenberg en 1990.¹⁻⁴ Su causa es multifactorial, se asocia con la combinación de isquemia, daño a la mucosa esofágica y reflujo gastroesofágico.¹ Múltiples factores, como el género masculino, edad avanzada, diabetes mellitus, cáncer, desnutrición, insuficiencia renal y trombosis vascular predisponen a la esofagitis necrotizante aguda.^{1,2,4,5} Si bien la biopsia se recomienda, no es necesaria para establecer el diagnóstico.^{1,4}

La incidencia de la esofagitis necrotizante aguda es baja, varía de 0 a 0.2% en estudios de autopsias y de 0.01 a 0.2% en estudios clínicos.^{1,2}

Entre 1965 y 2006 se comunicaron 88 casos en la bibliografía,⁴ quizá por la falta de diagnóstico endoscópico.

La manifestación clínica más frecuente es el sangrado del tubo digestivo alto, hematemesis y melena, presentes en más de 70% de los casos.¹

CASO CLÍNICO

Paciente masculino de 59 años de edad, con antecedentes de diabetes mellitus tipo 2 de 15 años de evolución, retinopatía diabética proliferativa bilateral e hipertensión arterial sistémica de 10 años de evolución. Etilismo crónico durante más de 10 años, insuficiencia renal diagnosticada hacía dos años, con tratamiento con diálisis

peritoneal continua; ingresó procedente de su hospital de zona con cuadro de peritonitis resistente de 15 días de evolución. Se retiró catéter de Tenckhoff y se colocó catéter Mahurkar yugular derecho para sesiones de hemodiálisis; el panel viral con anticuerpos antihepatitis C fue positivo en 38.3.

Los estudios de laboratorio al ingreso arrojaron: hemoglobina 11.7 g/dL, leucocitos $17 \times 10^9/L$ mm³, polimorfonucleares (PMN) 85.3%, plaquetas 269,000, creatinina 5.7 mg/dL, INR 1.34, sodio 125 mmol/L, gammaglutamil transferasa 278 U/L, TGO 26 U/L, TGP 34 U/L, albúmina 2 g/dL, bilirrubina total 1.1 mg/dL, bilirrubina directa 0.89 mg/dL. Citoquímico de líquido de diálisis de aspecto turbio, 17,500 leucocitos, 90% polimorfonucleares. El ultrasonido hepato-biliar mostró cirrosis hepática, porta de 14.2 mm y lodo biliar.

A pesar del tratamiento antibiótico el paciente continuó con sepsis abdominal y al séptimo día de estancia intrahospitalaria se diagnosticó neumonía intrahospitalaria basal izquierda, con melena y vómito en posos de café. La endoscopia de urgencia mostró la mucosa esofágica con apariencia negruzca en el tercio inferior, hernia hiatal de 5 cm y úlcera Forrest IIB en el bulbo (Figura 1). El paciente recibió tratamiento con ayuno, inhibidor de la bomba de protones y continuó el tratamiento con antimicrobianos de amplio espectro. Sin embargo, 72 horas posteriores a la endoscopia tuvo paro cardiorrespiratorio irreversible a las maniobras de reanimación.

DISCUSIÓN

La esofagitis necrotizante aguda es un padecimiento poco frecuente cuya causa se desconoce, el mecanismo patogénico es multifactorial y participa fundamentalmente el daño isquémico, mismo que es frecuente en pacientes con hipotensión. En el caso comunicado el paciente se

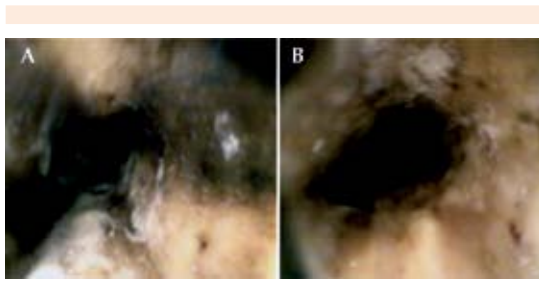


Figura 1. Hallazgo endoscópico. Esófago negro: necrosis esofágica aguda circunferencial en el tercio distal del esófago.

mantuvo hemodinámicamente estable durante su estancia en piso y en las sesiones de hemodiálisis, por lo que se sospecha que la causa de esófago negro fue hipoperfusión por sepsis con foco abdominal y pulmonar, lo que se observa frecuentemente en esta enfermedad al considerar al tercio inferior del esófago el área sector menos vascularizada del esófago y más expuesta a reflujo gástrico.⁵

Las características del paciente coinciden con las reportadas en la bibliografía médica: mayor afección en hombres (81%),^{1,2} pero nuestro paciente era más joven que el promedio reportado en la bibliografía (67 años).^{1,2}

La bibliografía reporta a la diabetes mellitus, hipertensión arterial sistémica y el abuso de alcohol como factores de riesgo de esofagitis necrotizante aguda con 24, 20 y 10%, respectivamente,¹ lo que en nuestro paciente, aunado a la sepsis, la insuficiencia renal, la hepatopatía y la hipoalbuminemia tuvieron un papel preponderante para la aparición de la esofagitis necrotizante aguda.

Entre las causas infecciosas, los microorganismos patógenos más asociados son *Klebsiella pneumoniae*, citomegalovirus, virus herpes simple, *Candida* y otras micosis.¹

El estudio de citomegalovirus del paciente fue negativo, por lo que se descartó esta enfermedad, que suele asociarse en pacientes inmunodeprimidos.⁵

Los hemocultivos, al igual que el cultivo de líquido peritoneal y el cultivo de expectoración, no mostraron desarrollo; sin embargo, el paciente recibía tratamiento antibiótico.

Otras condicionantes para la aparición de esofagitis necrotizante aguda en nuestro paciente fueron: úlceras bulbares, mismas que, como otros autores sugieren, pudieron causar retraso en el vaciamiento gástrico, provocando daño a la mucosa esofágica.^{1,2}

La manifestación clínica es variable; sin embargo, los datos de nuestro paciente (masculino con múltiples comorbilidades, con sangrado del tubo digestivo alto –hematemesis y vómito en posos de café–) corresponden a 90% de los casos.¹

El diagnóstico se realiza mediante endoscopia, al observar la mucosa esofágica de color negruzco de manera difusa con afección principal a la porción distal (97% de los casos),¹ aunque puede afectarse uno o todos los segmentos del esófago, terminando abruptamente en la línea Z.² La biopsia esofágica o el cepillado del área afectada no se requieren para el diagnóstico.¹

Esta entidad debe diferenciarse del melanoma maligno, pseudomelanosis, melanocitosis, acumulación de polvo de carbón y acantosis nigricans.^{1,2,6-8}

La mortalidad general reportada es de 32,^{1,4} 36,⁸ y 38%,³ relacionada principalmente con las comorbilidades de base. La mortalidad exclusivamente por esofagitis necrotizante aguda es de 6%.¹

La complicación más importante de la esofagitis necrotizante aguda es la perforación con



incidencia de 6.8%,¹ y se sospechó en nuestro paciente por el deterioro súbito.

Otras complicaciones de la esofagitis necrotizante aguda son: estenosis (10.8%), perforación esofágica (6.8%), mediastinitis y abscesos (5.7%).^{1,2,4}

El tratamiento principal es conservador, debe darse tratamiento de la enfermedad de base, hidratación intravenosa, corregir la anemia, ayuno y nutrición parenteral total. La administración de antibióticos es controvertida, sólo se recomienda en caso de identificar microorganismos infecciosos. Se recomienda el tratamiento con inhibidor de la bomba de protones vía intravenosa; sin embargo, el tiempo y dosis no están bien definidos.^{1,2}

El tratamiento recomendado es con inhibidor de la bomba de protones, ayuno y valorar nutrición parenteral total; a pesar del mismo, el paciente sufrió dolor epigástrico intenso, súbito y paro cardiorrespiratorio que no respondió a las maniobras de resucitación.

CONCLUSIÓN

El esófago negro es un hallazgo endoscópico poco común, con frecuencia se manifiesta como

sangrado del tubo digestivo alto y debemos tenerlo presente en pacientes con factores de riesgo, porque, en comparación con otras causas de sangrado gastrointestinal, sus tasas de complicaciones y de mortalidad son altas.

REFERENCIAS

1. Gurvits GE. Black esophagus: Acute esophageal necrosis syndrome. *World J Gastroenterol* 2010;16:3219-3225.
2. Carmona Aguilera GJ, Ramírez Luna MA, Estradas Trujillo J. Esófago negro: reporte de un caso y revisión de la literatura (con video). *Endoscopia* 2012;24:75-78.
3. Gurvits GE, Shapsis A, Lau N, Gualtieri N, Robilotti JG. Acute esophageal necrosis: a rare syndrome. *J Gastroenterol* 2007;42:29-38.
4. Singh D, Singh R, Laya AS. Acute esophageal necrosis: a case series of five patients presenting with "Black esophagus". *Indian J Gastroenterol* 2011;30:41-45.
5. Trappe R, Pohl H, Forberger A, Schindler R, Reinke P. Acute esophageal necrosis (black esophagus) in the renal transplant recipient: manifestation of primary cytomegalovirus infection. *Transplant Infectious Disease* 2007;9:42-45.
6. Grudell ABM, Mueller PS, Viggiano TR. Black esophagus: report of six cases and review of the literature, 1963-2003. *Dis Esophagus* 2006;19:105-110.
7. Hong JW, Kim SU, Park HN, Seo JH, et al. Black esophagus associated with alcohol abuse. *Gut Liver* 2008;2:133-135.
8. Kanaparthi C, Singhal S, Guillaume C, Sharma S, Anand S. Acute gastrointestinal necrosis: "black esophagus" or "black gut". *Tropical Gastroenterology* 2011;32:3223-3326.