



## Evaluación tromboelastográfica de la coagulación durante maniobras de reanimación cardiopulmonar

### RESUMEN

El síndrome posparo cardíaco es una entidad en aumento debido a la efectividad de las maniobras de reanimación cardiopulmonar instauradas por la Asociación Americana del Corazón. A la par del incremento en la supervivencia de los pacientes que sufren paro cardíaco, se ha documentado una serie de cambios en la coagulación que requieren monitoreo dinámico. Se comunica el caso de una paciente de 71 años de edad con antecedentes de hipertensión arterial y cardiopatía isquémica, que sufrió paro cardiorrespiratorio. Se iniciaron maniobras de reanimación con base en los algoritmos recomendados por la Asociación Americana del Corazón con lo que se obtuvo retorno a la circulación espontánea. Durante las maniobras de reanimación se realizó la evaluación tromboelastográfica de la coagulación, en la que se observó un patrón de estado hiperfibrinolítico. En la fase posparo cardíaco los hallazgos demostraron un estado protrombótico. El equilibrio grave de la coagulación que va de un estado hiperfibrinolítico durante el paro y las maniobras de reanimación a un estado protrombótico durante la fase posparo es por lo que recomendamos el seguimiento y evaluación de la coagulación mediante tromboelastografía con el objetivo de guiar la mejor conducta terapéutica en relación con la anticoagulación, trombopprofilaxis y, en casos especiales, tratamiento fibrinolítico.

**Palabras clave:** evaluación tromboelastográfica, coagulación, maniobras de reanimación cardiopulmonar, paro cardíaco.

Raúl Carrillo-Esper<sup>1,3</sup>  
Manuel Alejandro Díaz-Carrillo<sup>2,3</sup>  
Ángel Augusto Pérez-Calatayud<sup>2,3</sup>  
Adriana Denise Zepeda-Mendoza<sup>2,3</sup>

<sup>1</sup> Academia Nacional de Medicina. Academia Mexicana de Cirugía. Jefe de la Unidad de Terapia Intensiva.

<sup>2</sup> Residente de Medicina Intensiva.  
Fundación Clínica Médica Sur.

<sup>3</sup> Grupo Mexicano para el Estudio de la Medicina Intensiva.

## Thromboelastographic assessment of coagulation during cardiopulmonary resuscitation maneuvers

### ABSTRACT

The effectiveness in cardiopulmonary resuscitation as proposed by the American Heart Association (AHA) Guidelines has increased the survival rate in patients with cardiac arrest, besides there is a rise in the presence of post-resuscitation disease with hematologic dysfunction requiring a dynamic monitoring. We report the case of a 71-year-old female patient with diabetes and systemic arterial hypertension with cardiac arrest. We initiated maneuvers recommended in the algorithms of de AHA and we obtained return to spontaneous circulation. During cardiopulmonary resuscitation maneuvers we obtained a thromboelastography curve which showed a hyperfibrinolytic pattern. In the initial phase of the postcardiac arrest syndrome we obtained again a thromboelastography

Recibido: 22 de enero 2014

Aceptado: 13 de junio 2014

**Correspondencia:** Dr. Raúl Carrillo Esper  
revistacma95@yahoo.com.mx

### Este artículo debe citarse como

Carrillo-Esper R, Díaz-Carrillo MA, Pérez-Calatayud AA, Zepeda-Mendoza AD. Evaluación tromboelastográfica de la coagulación durante maniobras de reanimación cardiopulmonar. Med Int Méx 2014;30:727-733.

curve, which presented a prothrombotic state. The severe coagulopathy that presents in postcardiac arrest syndrome, from a hyperfibrinolytic to a prothrombotic state, is the reason why we recommend the follow up and evaluation of coagulation using a thromboelastograph analyzer, which will help to have a better understanding of the therapeutic conduct in relation of thromboprophylaxis, anticoagulation and in special cases fibrinolytic therapy.

**Key words:** thromboelastographic evaluation, coagulation, cardiopulmonary resuscitation maneuvers, cardiac arrest.

## ANTECEDENTES

Las maniobras de reanimación han sido efectivas debido a que mediante protocolos sistematizados se obtiene retorno a la circulación espontánea.<sup>1-3</sup> Sin embargo, a pesar de los avances en las maniobras de reanimación, se han acentuado las complicaciones asociadas con el síndrome posparo cardíaco, entre las que destacan las sugeridas por Neumar,<sup>4</sup> como lesión cerebral, disfunción miocárdica, respuesta de isquemia y reperfusión de manera sistémica aunada a disfunción en la coagulación.<sup>4</sup>

Existe poca información relacionada con las alteraciones de la coagulación durante las maniobras de reanimación cardiopulmonar. Se ha documentado que en el estado posparo el enfermo tiende a padecer un estado protrombótico, que favorece la trombosis venosa profunda, embolia pulmonar, trombosis en la circulación arterial o en la microcirculación. Por este motivo evaluamos la coagulación durante las maniobras de reanimación cardiopulmonar a las que se les dio seguimiento en el estado posparo mediante pruebas de tromboelastografía.

El objetivo de este trabajo es describir las alteraciones de la coagulación durante las maniobras de reanimación cardiopulmonar

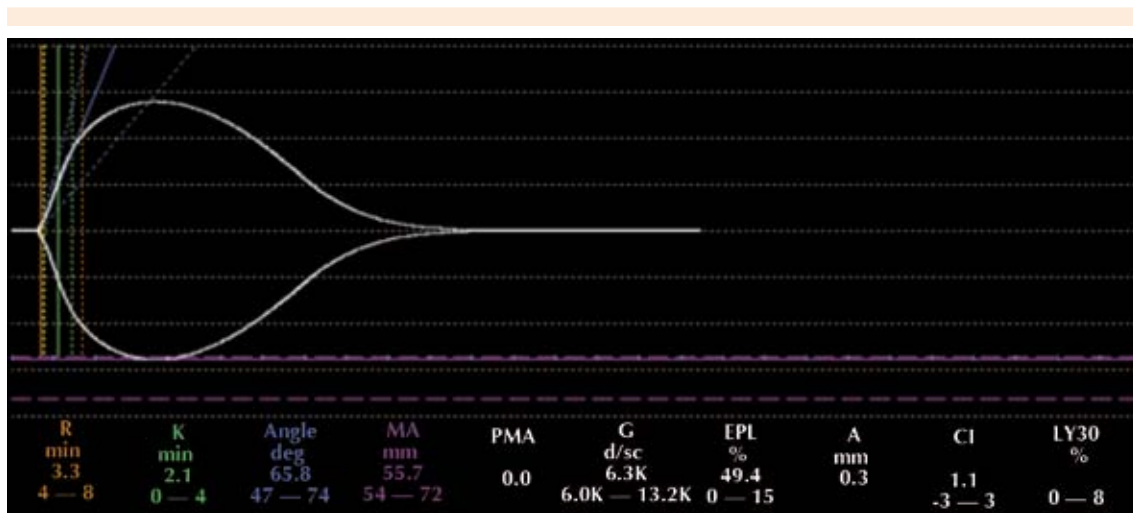
y en el estado posparo con base en la tromboelastografía.

## CASO CLÍNICO

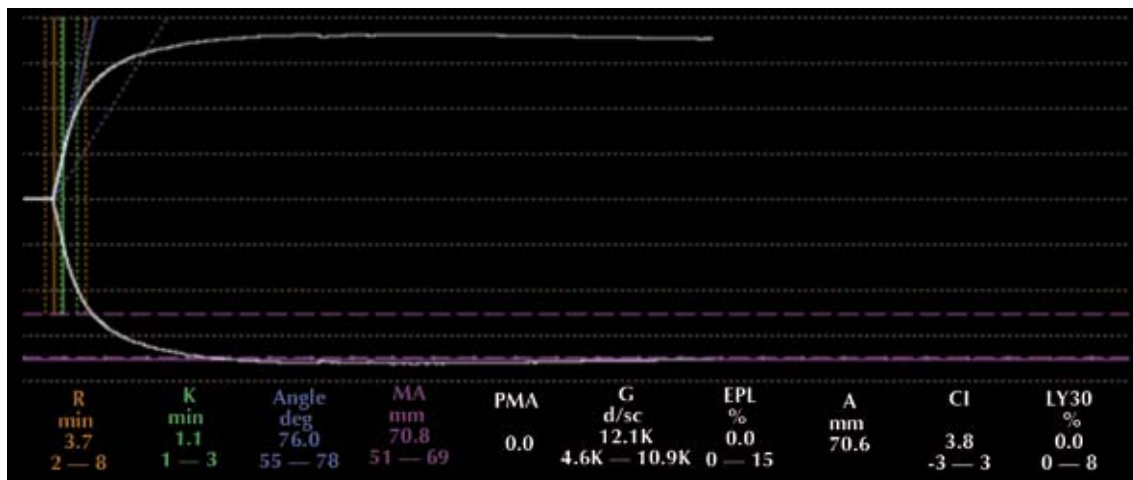
Paciente femenina de 71 años de edad, con antecedentes de hipertensión arterial y cardiopatía isquémica, que tuvo paro cardiorrespiratorio. Se iniciaron maniobras de reanimación con base en los algoritmos recomendados por la Asociación Americana del Corazón, con lo que se obtuvo retorno a la circulación espontánea. Durante las maniobras de reanimación se realizó la evaluación tromboelastográfica de la coagulación, en la que se observó R de 3.3 minutos, K 2.1 minutos, ángulo de 65.8, amplitud máxima de 55.7, G 12.1K, lo que correspondió a un estado hiperfibrinolítico (Figura 1). En la fase posparo cardíaco se practicó una nueva tromboelastografía en la que se observó R de 3.7 minutos, K de 1.1 minutos, ángulo de 76, amplitud máxima 70.8, G 12.1K, que correspondió a un estado protrombótico (Figura 2).

## DISCUSIÓN

La disfunción de la coagulación es una complicación frecuente en los pacientes críticamente enfermos. La evaluación de la coagulación puede hacerse mediante diversos estudios, como las



**Figura 1.** Curva de tromboelastografía que muestra la forma característica de hiperfibrinólisis secundaria.



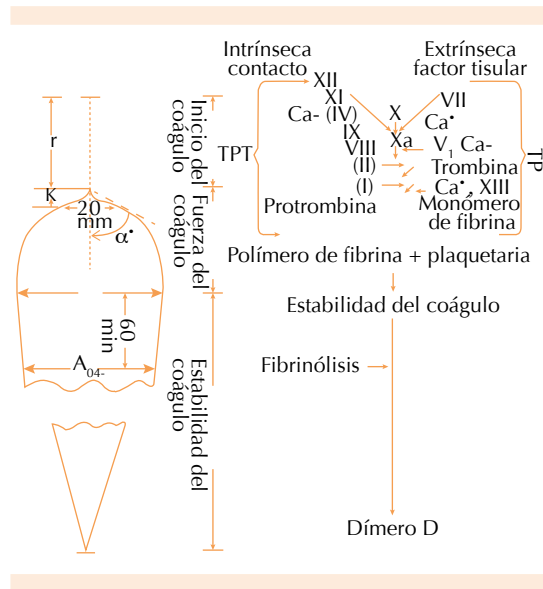
**Figura 2.** Curva de tromboelastografía que muestra la evolución a un estado de hipercoagulabilidad con amplitud máxima aumentada sin fibrinólisis.

pruebas globales de la coagulación que tienen como limitante no obtener parámetros dinámicos de la función de la coagulación, motivo por el que recientemente se resaltó la importancia de la tromboelastografía.<sup>5</sup>

La tromboelastografía es la herramienta que permite medir las propiedades viscoelásticas de la

sangre de una manera dinámica y global. Hartert la desarrolló en Alemania en 1948; sin embargo, durante muchos años permaneció como una herramienta poco utilizada y, durante el decenio de 1980, Kang y colaboradores retomaron la evaluación tromboelastográfica en el monitoreo de la coagulación durante trasplante hepático y la cirugía cardíaca con circulación extracorpórea.<sup>5,6</sup>

Las fases de la curva tromboelastográfica son (Figura 3):



**Figura 3.** Relación de la cascada de coagulación con la curva de tromboelastografía.

**1. R:** tiempo de reacción (minutos). Corresponde al intervalo entre el inicio de la coagulación hasta que la curva de tromboelastografía tiene una amplitud de 2 mm. Representa la velocidad de la generación de tromboplastina y refleja la función del sistema intrínseco, especialmente la actividad de los factores XII, XI y VIII. Se prolonga por deficiencias de factores de coagulación y por consumo de anticoagulantes (warfarina, heparinas). Su acortamiento indica hipercoagulabilidad de cualquier origen. Su valor normal es de 4-8 minutos.<sup>5,6</sup>

**2. R + K:** tiempo de coagulación (minutos). Es el intervalo entre el inicio de la coagulación hasta que la amplitud de la curva es de 20 mm. Mide la velocidad de formación de un coágulo con cierta solidez. Refleja la función del sistema intrínseco, las plaquetas y el fibrinógeno. En esta fase se alcanza el mayor aumento en la función plaquetaria y en la actividad de fibrinógeno, y se

prolonga en caso de deficiencia de factores de coagulación o por consumo de antiagregantes plaquetarios. Se acorta cuando existe incremento en la función plaquetaria. Su duración es de 1 a 4 minutos.<sup>5,6</sup>

**3. Ángulo alfa.** Es el ángulo formado por el brazo de R y la pendiente de K; es la velocidad de formación de un coágulo sólido. Indica la calidad del fibrinógeno y de las plaquetas; aumenta cuando existe hiperagregabilidad plaquetaria e hiperfibrinogenemia y se reduce en casos de anticoagulantes y antiagregantes plaquetarios. Su valor normal es de 47 a 74 grados.<sup>5,6</sup>

**4. MA:** amplitud máxima (mm). Es la amplitud más grande que tiene el coágulo y es una función de elasticidad del coágulo. Aumenta cuando mejora la calidad de las plaquetas, del fibrinógeno y del factor XIII. Evalúa la máxima medida del trombo y depende fundamentalmente de la interacción de la fibrina con las plaquetas; su valor normal es de 55 a 73 mm.<sup>5,6</sup>

**5. A60:** es la amplitud a los 60 minutos de la amplitud máxima.<sup>5,6</sup>

**6. ILC:** índice de lisis del coágulo (%).  $A_{60}/MA$ . Es una medida en porcentaje que indica la proporción del coágulo que ha tenido fibrinólisis en un tiempo determinado, en este caso 30 minutos. Su valor normal es de 0 a 8% y, cuando se encuentran valores por encima de 8%, deben sospecharse estados de hiperfibrinólisis primaria y secundaria.<sup>5,6</sup>

**7. G:** parte de la máxima amplitud producto de la siguiente fórmula:  $5,000 \text{ ma}/10 - \text{ma}$ , indica la firmeza del coágulo, su valor se expresa en números absolutos y es muy sensible a cambios de máxima amplitud.<sup>5,6</sup>

**8. IC:** índice de coagulación. Es un valor en números que pueden ser negativos y positivos. Su



intervalo va de -3 a +3; valores menores indican hipocoagulabilidad y los mayores, hipercoagulabilidad.<sup>5,6</sup>

**9. F:** lisis del coágulo (minutos). Mide el intervalo desde la amplitud máxima hasta una amplitud 0 en la curva y representa la actividad fibrinolítica.<sup>5,6</sup>

Durante la fase de paro cardíaco, maniobras de reanimación y estado posparo el paciente sufre una grave disfunción endotelial, misma que necesariamente lo lleva a la disfunción en la coagulación que va de un estado hiperfibrinolítico a un estado protrombótico, características observadas en el caso comunicado.

La activación endotelial y leucocitaria inducida por el paro cardíaco es un paso en el proceso de lesión endotelial y daño multiorgánico, a esto se le atribuye la oclusión trombótica de la microvasculatura con activación concomitante de la coagulación y disfunción de la fibrinólisis. Estos cambios llevan a padecer coagulación intravascular diseminada,<sup>7</sup> que se distingue por la activación de la coagulación por el factor tisular y el deficiente control de la coagulación por las vías de anticoagulación y atenuación de la fibrinólisis por el activador del inhibidor del plasminógeno tipo 1 (PAI1), que lleva a la formación de fibrina intravascular y, por último, a la oclusión de los capilares seguida de la disminución en el aporte y consumo de oxígeno que puede llevar a insuficiencia multiorgánica.<sup>8</sup>

La activación de la coagulación posterior al paro cardíaco se distingue por no tener un equilibrio adecuado de la activación de la fibrinólisis endógena. El desequilibrio entre la coagulación y la inhibición de la fibrinólisis conlleva un estado protrombótico inducido por fibrina y tiene como efecto trombosis microvascular con disminución en el aporte de oxígeno a las células y los tejidos y al estado de no reflujo, que se manifiesta

de manera muy similar a las alteraciones de la coagulación descritas durante la sepsis y la insuficiencia orgánica múltiple.<sup>7,8</sup> Por estos motivos, aunado a la frecuencia de infarto de miocardio y embolia pulmonar como causa de paro cardíaco, se han efectuado estudios que valoran la trombólisis durante las maniobras de reanimación, como el desarrollado en modelos animales por Fischer,<sup>9</sup> en el que encontró disminución del fenómeno de no reflujo.

La evaluación tromboelastográfica en estos pacientes es fundamental debido a que permite conocer la evolución de este estado hiperfibrinolítico a un estado protrombótico, lo que indicará el momento adecuado para iniciar maniobras terapéuticas; en caso de que el estado hiperfibrinolítico continúe aún después del paro, se recomienda la administración de antifibrinolíticos y maniobras encaminadas a optimizar la coagulación de acuerdo con la disfunción que manifieste o, en su defecto, en caso de estar en estado protrombótico persistente, se recomienda el inicio de medidas tromboprolifácticas.<sup>10</sup>

Al tomar en cuenta el intenso estado protrombótico en el estado posparo cardíaco que acentúa la disfunción microcirculatoria y las insuficiencias orgánicas, diversos autores han propuesto la administración de trombolíticos, heparina, o ambos, en esta condición. Los estudios en los que se basa esta propuesta se muestran en el Cuadro 1.

## CONCLUSIÓN

El estado posparo cardíaco se distingue por el desequilibrio grave de la coagulación que va de un estado hiperfibrinolítico durante el paro y las maniobras de coagulación a un estado protrombótico durante la fase posparo; por este motivo recomendamos el seguimiento y evaluación de la coagulación mediante tromboelastografía, con el objetivo de guiar la mejor conducta

**Cuadro 1.** Propuesta de administración de trombolíticos, heparina, o ambos, en pacientes con síndrome posparo cardíaco

Referencia	Tipo de estudio	Enfermedad de base	Número de pacientes	Agente trombolítico	Hemorragia relacionada con reanimación cardiopulmonar	Número de supervivientes
Köhle <sup>11</sup>	Prospectivo	Tromboembolia pulmonar	20	Estreptoquinasa	-	11
Scholz <sup>12</sup>	Retrospectivo	Tromboembolia pulmonar	9	Estreptoquinasa, urocinasa, activador tisular de plasminógeno recombinante (Alteplase)	Hemorragia pectoral-esternal, laceración hepática	5
Gramann <sup>13</sup>	Prospectivo	Infarto agudo de miocardio	28	Estreptoquinasa, N activador tisular de plasminógeno recombinante (Alteplase)	Hemorragia pericárdica y esternal (4)	3
Scholz <sup>14</sup>	Retrospectivo	Infarto agudo de miocardio	6	Estreptoquinasa, urocinasa, activador tisular de plasminógeno recombinante (Alteplase)	-	3
Kürkciyan <sup>15</sup>	Retrospectivo	Tromboembolia pulmonar	21	Activador tisular de plasminógeno recombinante (Alteplase)	Dos roturas hepáticas	2
Kleiner <sup>16</sup>	Prospectivo	No reportada	30	Tecnetepase	-	2
Fatovich <sup>17</sup>	Controlado con placebo, con distribución al azar	No reportada	19	Tecnetepase	-	1
Total			133		9 (6.7%)	27 (20.3%)

terapéutica en relación con la anticoagulación, tromboprolifaxis y, en casos especiales, tratamiento fibrinolítico.

## REFERENCIAS

1. Hypothermia after Cardiac Arrest Study Group. Mild therapeutic hypothermia to improve the neurologic outcome after cardiac arrest. *N Engl J Med* 2002;346:549-556.
2. Kudenchuk PJ, Cobb LA, Copass MK, Cummins RO, et al. Amiodarone for resuscitation after out-of-hospital cardiac arrest due to ventricular fibrillation. *N Engl J Med* 1999;341:871-878.
3. McEvoy MD, Field LC, Moore HE, Smalley JC, et al. The effect of adherence to ACLS protocols on survival of event in the setting of in-hospital cardiac arrest. *Resuscitation* 2014;85:82-87.
4. Neumar RW, Nolan JP, Adrie C, Aibiki M, et al. Post-cardiac arrest syndrome: epidemiology, pathophysiology, treatment, and prognostication. A consensus statement from the International Liaison Committee on Resuscitation (American Heart Association, Australian and New Zealand Council on Resuscitation, European Resuscitation Council, Heart and Stroke Foundation of Canada, Inter-American Heart Foundation, Resuscitation Council of Asia, and the Resuscitation Council of Southern Africa); the American Heart Association Emergency Cardiovascular Care Committee; the Council on Cardiovascular Surgery and Anesthesia; the Council on Cardiopulmonary, Perioperative, and Critical Care; the Council on Clinical Cardiology; and the Stroke Council. *Circulation* 2008;118:2452-2483.



5. Luddington RJ. Thrombelastography/thromboelastometry. Clin Lab Haematol 2005;27:81-90.
6. Jackson GN, Ashpole KJ, Yentis SM. The TEG vs the ROTEM thromboelastography/thromboelastometry systems. Anaesthesia 2009;64:212-215.
7. Böttiger BW, Martin E. Thrombolytic therapy during cardiopulmonary resuscitation and the role of coagulation activation after cardiac arrest. Curr Opin Crit Care 2001;7:176-183.
8. Gando S. Microvascular thrombosis and multiple organ dysfunction syndrome. Crit Care Med 2010;38:35-42.
9. Fischer M, Hossmann KA. No-reflow after cardiac arrest. Intensive Care Med 1995;21:132-141.
10. Böttiger BW, Krumnikl JJ, Gass P, Schmitz B, et al. The cerebral 'no-reflow' phenomenon after cardiac arrest in rats--influence of low-flow reperfusion. Resuscitation 1997;34:79-87.
11. Köhle W, Pindur G, Stauch M, Rasche H. Hochdosierte Streptokinasetherapie bei fulminanter Lungenarteriembolie. Anaesthesist 1982;33:469.
12. Scholz KH, Hilmer T, Schuster S, Wojcik J, et al. Thrombolysis in resuscitated patients with pulmonary embolism. Dtsch Med Wochenschr 1990;115:930-935.
13. Gramann J, Lange-Braun P, Bodemann T, Hochrein H. Deir Einsatz von Thrombolytika in der Reanimation als Ultima ratio zur Überwindung des Herztodes. Intensivund Notfallbehandlung 1991;16:134-137.
14. Scholz KH, Tebbe U, Herrmann C, Wojcik J, et al. Frequency of complications of cardiopulmonary resuscitation after thrombolysis during acute myocardial infarction. Am J Cardiol 1992;69:724-728.
15. Kürkcıyan I, Meron G, Sterz F, Janata K, et al. Pulmonary embolism as a cause of cardiac arrest: presentation and outcome. Arch Intern Med 2000;160:1529-1535.
16. Kleiner DM, Ferguson KL, King K, Bozeman WP. Empiric Tecteplase use in cardiac arrest refractory to standard advanced cardiac life support interventions. Circulation 2003;108:318-319.
17. Fatovich DM, Dobb GJ, Clugston RA. A pilot randomised trial of thrombolysis in cardiac arrest (The TICA trial). Resuscitation 2004;61:309-313.