



# Resultados del tratamiento de las úlceras venosas con un polímero polisacárido con óxido de cinc

Cueto-García J<sup>1</sup>, Moreno-Eutimio MA<sup>2</sup>, Ibáñez-González de la Vega T<sup>2</sup>, Rodríguez-Ayala E<sup>3</sup>, Moreno-Rodríguez J<sup>2</sup>

## Resumen

**ANTECEDENTES:** las úlceras venosas varicosas crónicas constituyen un reto para los sistemas de salud de todo el mundo, principalmente debido a la dificultad para tratarlas y a que en la actualidad no hay ningún producto o método realmente eficaz que mejore la cicatrización y la calidad de vida y evite las complicaciones.

**OBJETIVO:** evaluar los resultados clínicos y moleculares de la aplicación del polímero polisacárido con óxido de cinc en el tratamiento de las úlceras venosas varicosas crónicas.

**MATERIAL Y MÉTODO:** estudio clínico abierto, experimental, longitudinal, con una evaluación comparativa en dos brazos, en pacientes con úlceras venosas varicosas crónicas, con distribución al azar, prospectivo fase III, que duró siete meses. A un grupo se le aplicó polímero polisacárido con óxido de cinc y el grupo control recibió tratamiento convencional (compresión venosa externa y apósitos simples).

**RESULTADOS:** el proceso de cicatrización de las úlceras venosas varicosas crónicas en los dos grupos mostró diferencias importantes: en el grupo tratado con polímero polisacárido con óxido de cinc, las úlceras venosas varicosas crónicas mostraron una reducción significativamente mayor del área de la úlcera a la observada en el grupo control. En el grupo control, cinco pacientes insatisfechos con el tratamiento abandonaron el estudio durante la semana 5 a la 8, lo que no se observó en el grupo tratado con el polímero polisacárido con óxido de cinc. Estos hallazgos clínicos mostraron un curso paralelo a las concentraciones séricas observadas de las citocinas IL-8 e IL-6, menores de las células CD 45+ y aumento de las células CD 31+ en el grupo tratado con polímero polisacárido con óxido de cinc, en comparación con el grupo control.

**CONCLUSIONES:** el polímero polisacárido con óxido de cinc demostró tener un efecto muy favorable en la cicatrización de las úlceras venosas varicosas crónicas que se acompaña de una notable mejoría de la calidad de vida. También produce cambios en las concentraciones séricas de las citocinas IL-8 e IL-6, menores de las células CD 45+ y aumento de las células CD 31+.

**PALABRAS CLAVE:** úlceras venosas varicosas crónicas, pie diabético, enfermedad venosa crónica, calidad de vida, polímero polisacárido con óxido de cinc.

<sup>1</sup>Departamento de Cirugía, Hospital ABC, México, DF y Departamento de Investigación de la Universidad Anáhuac, Huixquilucan, Estado de México.

<sup>2</sup>Laboratorio de Inmunobiología y Dirección de Investigación, Hospital Juárez de México, Ciudad de México.

<sup>3</sup>Departamento de Investigación de la Universidad Anáhuac, Huixquilucan, Estado de México.

Recibido: 15 de noviembre 2015

Aceptado: diciembre 2015

## Correspondencia

Dr. Jorge Cueto García  
Bosque de Magnolias 87  
11700 Ciudad de México  
cuetoj1@gmail.com

## Este artículo debe citarse como

Cueto-García J, Moreno-Eutimio MA, Ibáñez-González de la Vega T, Rodríguez-Ayala E, Moreno-Rodríguez J. Resultados del tratamiento de las úlceras venosas con un polímero polisacárido con óxido de cinc. Med Int Méx. 2016 ene;32(1):48-57.



Med Int Méx. 2016 Jan;32(1):48-57.

## Results of the treatment of chronic venous ulcers with a polymer polysaccharide with zinc oxide.

Cueto-García J<sup>1</sup>, Moreno-Eutimio MA<sup>2</sup>, Ibáñez-González de la Vega T<sup>2</sup>, Rodríguez-Ayala E<sup>3</sup>, Moreno-Rodríguez J<sup>2</sup>

### Abstract

**BACKGROUND:** Chronic varicose vein ulcers continue to represent a challenge to the health systems worldwide mainly due to the fact that they are very difficult to treat and that at the present time there is no product or method really effective that improves healing, avoids complications and improves the quality of life patients.

**OBJECTIVE:** To evaluate the clinical and molecular results of the application of a polymer polysaccharide with zinc oxide in the treatment of chronic ulcers.

**MATERIAL AND METHOD:** A clinical, open, experimental, longitudinal, prospective, random study was done making a comparative evaluation in two arms, in patients with chronic varicose vein ulcers, phase III, during seven months. One group received polymer polysaccharide with zinc oxide and control group was given conventional treatment (external venous compression and simple bandage).

**RESULTS:** Healing process of chronic varicose vein ulcers in the two groups showed important differences: in group treated with polymer polysaccharide with zinc oxide, chronic varicose vein ulcers showed a significantly higher reduction of the area of the ulcer than that observed in control group. In control group five unsatisfied patients with the treatment abandoned the study during weeks 5 to 8, which was not observed in group treated with polymer polysaccharide with zinc oxide. These clinical findings showed a parallel course to the serum levels of cytokines IL-8 and IL-6, lower of CD 45+ cells and increased CD 31+ cells in group treated with polymer polysaccharide with zinc oxide compared to control group.

**CONCLUSIONS:** Polymer polysaccharide with zinc oxide showed having a very favorable effect on healing of chronic varicose vein ulcers, accompanied by an evident improvement of life quality. It also produces changes on serum levels of cytokines IL-8 and IL-6, lower of CD 45+ cells and increased CD 31 + cells.

**KEYWORDS:** chronic varicose vein ulcers; diabetic foot; chronic venous disease; life quality; polymer polysaccharide with zinc oxide

<sup>1</sup> Departamento de Cirugía, Hospital ABC, México, DF y Departamento de Investigación de la Universidad Anáhuac, Huixquilucan, Estado de México.

<sup>2</sup> Laboratorio de Inmunobiología y Dirección de Investigación, Hospital Juárez de México, Ciudad de México.

<sup>3</sup> Departamento de Investigación de la Universidad Anáhuac, Huixquilucan, Estado de México.

### Correspondence

Dr. Jorge Cueto García  
Bosque de Magnolias 87  
11700 Ciudad de México  
cuetoj1@gmail.com

## ANTECEDENTES

Las úlceras venosas varicosas crónicas representan complicaciones recurrentes e incapacitantes de la enfermedad venosa crónica y afectan a 1-2% de la población general, de acuerdo con un informe reciente Cochrane y de la Sociedad Europea de Cirugía Vasculat. Su importancia radica en el hecho de que las úlceras venosas varicosas crónicas difícilmente cicatrizan, recidivan, producen muy mala calidad de vida a los pacientes, requieren una enorme utilización de recursos humanos y materiales, producen síntomas incapacitantes y graves que, a su vez, son responsables directos de ausentismo y costos laborales elevados.<sup>1,2</sup>

El objetivo general de este estudio fue evaluar en pacientes con úlceras venosas varicosas crónicas la respuesta clínica y molecular con un polímero polisacárido con óxido de cinc e investigar las propiedades curativas y antiinflamatorias de este dispositivo médico.

*Objetivos específicos:* 1. Evaluar la tasa de curación (cicatrización) y las dimensiones de la úlceras venosas varicosas crónicas con el polímero polisacárido con óxido de cinc en comparación con el grupo control tratado con el patrón de referencia aceptado; es decir, la compresión venosa externa y apósitos simples. 2. Cuantificar el infiltrado de células inflamatorias (células CD45+) al comienzo y al final del tratamiento, así como en las biopsias la proporción de células T auxiliares (células T CD4+), la proporción de linfocitos T citotóxicos (células T CD8+), la proporción de monocitos/macrófagos, la proporción de células endoteliales (células CD31 +) y determinar en suero las siguientes moléculas relacionadas con los procesos locales y sistémicos de inflamación: IL-1 $\beta$ , IL-6, IL-12, IL-10 y TNF en ambos grupos. 3. Determinar la eficacia clínica del polímero polisacárido con óxido de cinc como coadyuvante en la cicatri-

zación de las úlceras venosas varicosas crónicas de las extremidades inferiores en comparación con la respuesta en el grupo control.

## MATERIAL Y MÉTODO

Estudio clínico abierto, experimental, longitudinal, con una evaluación comparativa en dos brazos, en pacientes con úlceras venosas varicosas crónicas, con distribución al azar, prospectivo fase III, que duró siete meses y fue el documento central básico para obtener el Registro Oficial del Dispositivo Médico III (material de curación) por la Comisión Federal para la Prevención de Riesgos Sanitarios (COFEPRIS) el 5 de septiembre de 2014, con el núm. 1853C2014 SSA.

El estudio clínico se realizó de conformidad con la Declaración de la Asamblea General de la Asociación Médica Mundial, Declaración de Helsinki, octubre 2013.<sup>3</sup> El protocolo fue revisado y evaluado por los Comités de Investigación, Ética en Investigación y Bioseguridad del Hospital Juárez de México, y aprobado a través del Dictamen núm. HJM2210/12-A, que requiere notificación del progreso del estudio con periodicidad trimestral.

El polímero polisacárido con óxido de cinc se basa en un polímero carbohidrato complejo de origen vegetal que entre otras aplicaciones se utiliza ampliamente en nutrición y medicina humanas desde hace varias décadas, combinado con óxido de cinc que juega un papel importante en los procesos de cicatrización y aprobado por la Dirección de Alimentos y Fármacos de Estados Unidos (FDA) como aditivo farmacéuticamente aceptable, ampliamente utilizado en Ortodoncia y Dermatología. Es biodegradable, no tóxico, no requiere condiciones especiales de conservación y ambos ingredientes se consideran GRAS (generalmente considerados seguros) por la FDA.



### Criterios de inclusión y exclusión

El grupo de estudio consistió en 40 pacientes reclutados y tratados en el Hospital Juárez de México que cumplieron con los siguientes criterios de inclusión: pacientes de uno y otro sexo, mayores de 18 años de edad, diagnosticados con una úlcera venosa activa en cualquier extremidad pélvica de hasta 50 cm de extensión máxima, sin tratamiento previo con factores estimulantes de crecimiento, que desearon participar en el estudio y firmaron su carta de consentimiento.

No se incluyeron pacientes con obesidad mórbida, diabetes mellitus tipo 2, enfermedad autoinmunitaria, diagnóstico de VIH, hepatitis, cáncer, con incapacidad para dejar de fumar y población vulnerable (de acuerdo con los criterios de la Organización Mundial de la Salud).<sup>1</sup>

### Obtención de la suspensión celular a partir de la biopsia

Después de aplicar anestesia local con lidocaína en aerosol a 10% en la úlcera venosa varicosa crónica, se obtuvo la biopsia a partir de la periferia del borde de cada lesión utilizando un sacabocado desechable estéril de 4 mm (Biopsy Punches, HealthLink). El total de la biopsia (4 mm<sup>2</sup>) se dividió en cuatro fragmentos de aproximadamente 1 mm<sup>2</sup> cada uno. Las cuatro porciones del tejido se colocaron en 1 mL de solución amortiguadora de fosfatos (PBS) con pH=7.4, en un sistema de navajas (Medicons, 35 µm, BD Biosciences, San José, CA, Estados Unidos<sup>2</sup>) y se procesaron durante un minuto en el sistema Medimachine (Becton Dickinson, CA, Estados Unidos), que permite la disgregación del tejido para obtener una

suspensión celular. La suspensión celular fue filtrada (Filcons de 30 µm, BD Biosciences, San Jose, CA, Estados Unidos) y posteriormente centrifugada en dos ocasiones a 1,500 rpm durante cinco minutos.

### Determinación del porcentaje de células inflamatorias (CD45+) y endoteliales (CD31+) a partir de las biopsias

La suspensión celular se centrifugó a 1,500 rpm por diez minutos para proceder a la tinción de citometría de flujo, utilizando un anticuerpo anti-CD45 y un anticuerpo anti-CD31, para la determinación de células inflamatorias y endoteliales, respectivamente, las muestras se adquirieron en el citómetro de flujo (BD Accuri™ C6 Flow Cytometer) y se analizaron con el programa de FlowJo v10.

### Análisis estadístico

Al tener en cuenta los datos previos ponderados, dirigidos a evaluar la eficacia del polímero polisacárido con óxido de cinc al asumir un error de 0.05  $\alpha$  un error  $\beta$  0.20, con un poder respectivo de 80% y al establecer el cálculo del tamaño de la muestra mínimo a través del paquete estadístico STATA 11.2 y tomando un potencial de 20% como máximo de la pérdida durante el seguimiento, se consideró necesario incluir en el estudio 20 pacientes con úlceras venosas varicosas crónicas de miembros inferiores por grupo.

Los datos de porcentajes de células CD45+ y células CD31+ se analizaron mediante el programa informático GraphPad Prism (GraphPad Software, Inc, La Jolla, CA, Estados Unidos) y se compararon con la prueba no paramétrica de Wilcoxon pareada; se consideraron diferencias estadísticamente significativas con un valor de  $p$  menor de 0.05.

<sup>1</sup> Sectores o grupos de la población que por su condición de edad, sexo, estado civil y origen étnico se encuentran en condición de riesgo que les impide incorporarse al desarrollo y acceder a mejores condiciones de bienestar.

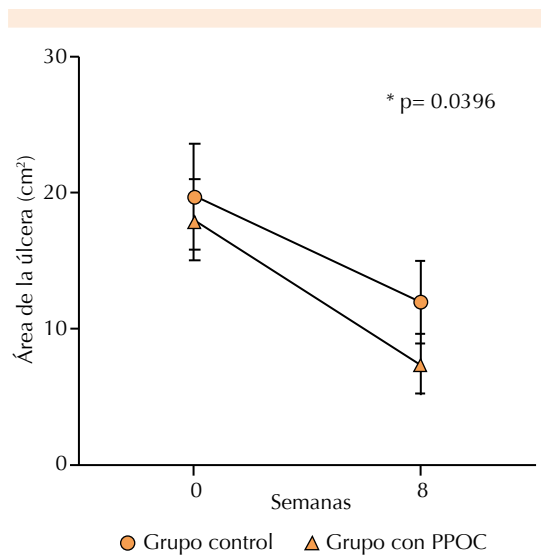
**RESULTADOS**

El proceso de cicatrización de las úlceras venosas varicosas crónicas en los dos grupos mostró diferencias importantes: en el grupo tratado con polímero polisacárido con óxido de cinc, las úlceras venosas varicosas crónicas mostraron una reducción significativamente mayor del área de la úlcera a la observada en el grupo control (Figura 1). En el grupo control, cinco pacientes insatisfechos con el tratamiento abandonaron el estudio durante la semana 5 a la 8, lo que no se observó en el grupo tratado con el polímero polisacárido con óxido de cinc.

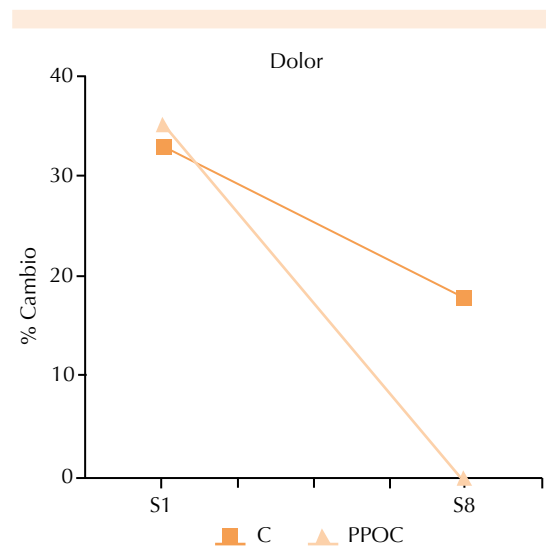
En cuanto a la aplicación tópica del polímero polisacárido con óxido de cinc, los pacientes y sus familiares reportaron que el gel era muy sencillo de preparar y aplicar. Después de la aplicación inicial, en la siguiente visita se

encontró –con la ayuda del cuestionario SF-36<sup>4</sup>– que en la mayoría de los pacientes tratados con polímero polisacárido con óxido de cinc, el dolor, el ardor, el insomnio y la cantidad de secreciones desaparecieron o se redujeron significativamente, y la calidad de vida mejoró notablemente (Figura 2). En el grupo control no se observó mejoría en la calidad de vida y sólo 45% refirió alguna mejoría en la cuarta semana de tratamiento.

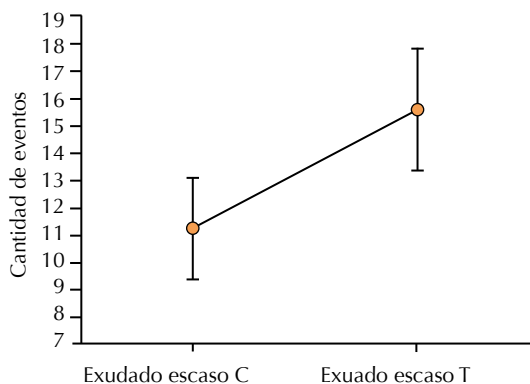
Estos hallazgos clínicos mostraron un curso paralelo a las concentraciones séricas observadas de las citocinas IL-8 e IL-6, menores de las células CD 45+ y aumento de las células CD 31+ en el grupo tratado con polímero polisacárido con óxido de cinc en comparación con el grupo control. No hubo efectos indeseables de la aplicación de polímero polisacárido con óxido de cinc en ningún paciente (Figuras 3 y 4).



**Figura 1.** Reducción del área de la úlcera en ambos grupos. Pacientes con úlceras venosas varicosas crónicas tratados con polímero polisacárido con óxido de cinc (PPOC) diariamente durante ocho semanas y el tratamiento convencional (grupo control).



**Figura 2.** El polímero polisacárido con óxido de cinc (PPOC) produjo una importante disminución o desaparición completa del dolor en comparación con el grupo control (C).

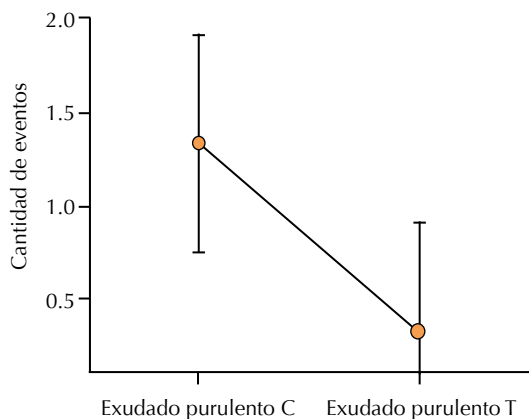


**Figura 3.** Más individuos muestran exudado escaso en el grupo tratado con polímero polisacárido con óxido de cinc que en el grupo control.

#### Frecuencia de células inflamatorias (CD45+) y células endoteliales (CD31+) en biopsias de pacientes con úlceras venosas varicosas crónicas al inicio y después de ocho semanas de tratamiento con polímero polisacárido con óxido de cinc y control

El tratamiento con polímero polisacárido con óxido de cinc disminuyó el porcentaje de infiltrado inflamatorio (células CD45+) de manera significativa ( $p=0.003$ ) en los pacientes con úlceras venosas varicosas crónicas que no cicatrizaron en su totalidad al finalizar el tratamiento (ocho semanas) y no se encontró diferencia en el porcentaje de células CD45+ en el grupo control (tratamiento sin polímero polisacárido con óxido de cinc). Figura 5A

El tratamiento con polímero polisacárido con óxido de cinc aumentó de manera significativa ( $p=0.045$ ) las células endoteliales (CD31+) en los pacientes con úlceras venosas varicosas crónicas que no cicatrizaron en su totalidad al finalizar el tratamiento (ocho semanas) y no se encontró diferencia en el porcentaje de células CD31+ en el grupo control (Figura 5B).

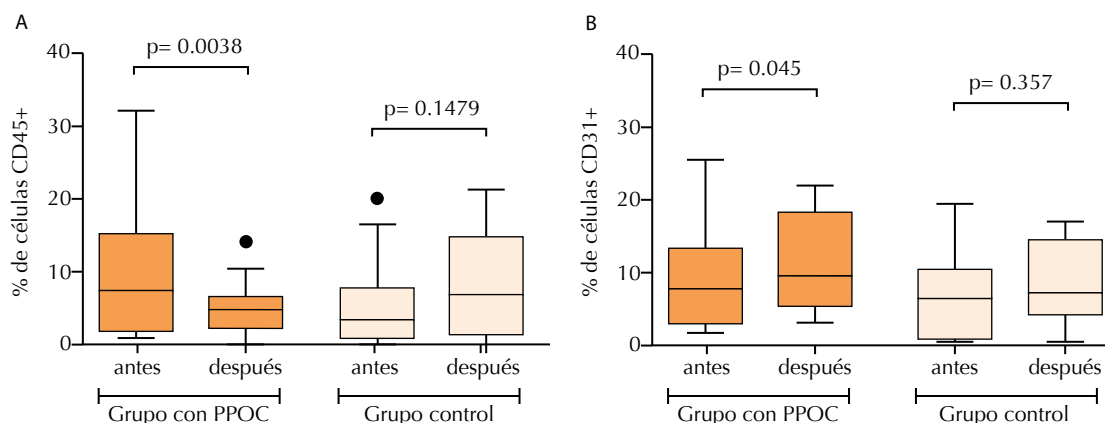


**Figura 4.** Menor cantidad de exudado purulento en pacientes tratados con polímero polisacárido con óxido de cinc en comparación con los pacientes del grupo control.

## DISCUSIÓN

Los médicos sabemos por experiencia lo complicado que es el tratamiento de las úlceras venosas varicosas crónicas con los medios a nuestra disposición.<sup>1,2,5-9</sup> Para complicar las cosas, su prevalencia está incrementándose debido al aumento de la obesidad y la diabetes mellitus en todo el mundo.<sup>5</sup>

Asimismo, los costos del tratamiento de las úlceras venosas varicosas crónicas son elevados y más aún en los pacientes mayores. Un informe reciente de Estados Unidos reportó una prevalencia de úlceras venosas varicosas crónicas de 1.7% en pacientes mayores de 65 años de edad con un costo anual de 9,600 dólares per cápita,<sup>6</sup> mientras que otros reportes indican un costo alto de 14.9 mil millones de dólares al año.<sup>7</sup> Los costos tan elevados debidos al tratamiento se deben también a la muy mala calidad de vida porque la mayoría de los pacientes sufren dolor (81%), ardor (69%) e insomnio (67%) y con frecuencia requieren diferentes tipos de medicamentos para tratar estos síntomas molestos e incapacitantes.<sup>6-8</sup>



**Figura 5.** Porcentaje de leucocitos totales y células endoteliales en biopsias de pacientes con úlceras venosas crónicas tratadas con y sin polímero polisacárido con óxido de cinc (PPOC). En los pacientes con úlceras venosas crónicas tratadas con polímero polisacárido con óxido de cinc disminuyó el porcentaje de infiltrado inflamatorio (A) que no se modificó en el grupo control. En la determinación de células endoteliales se obtuvieron iguales resultados (B). Las determinaciones se realizaron al inicio y después de ocho semanas de tratamiento mediante citometría de flujo multiparamétrica. Los datos se analizaron con la prueba no paramétrica de Wilcoxon pareada.

Ruckley considera que el tratamiento de las úlceras venosas varicosas crónicas representa 1 a 2% del presupuesto anual en salud en Inglaterra.<sup>9</sup>

El problema más importante que enfrentan los servicios de salud y los pacientes en el tratamiento de las úlceras venosas varicosas crónicas es que en la actualidad no existe ningún método ni producto local ni sistémico que mejore los resultados que se obtuvieron durante décadas con el patrón de referencia; es decir, el uso de la compresión venosa externa y los apósitos simples. En 2011, el Foro Venoso Americano informó que el único método de tratamiento de las úlceras venosas varicosas crónicas con un nivel tipo I de evidencia era el método tradicional descrito.<sup>10</sup> En 2013, la Agencia Americana para la Calidad en la Investigación (AHRQ) de la Dirección de Alimentos y Fármacos publicó sus recomendaciones para el tratamiento de las úlceras venosas varicosas crónicas y después de revisar más de 10,000 artículos concluyó que

los apósitos denominados “avanzados”, con diferentes propiedades adicionales, no mejoraron la cicatrización de las úlceras venosas crónicas en comparación con los apósitos simples y la compresión venosa y no mejoraron la calidad de vida de los pacientes, en particular el control del dolor.<sup>11</sup>

Además, la Sociedad Europea de Cirugía Vascul ar publicó recientemente las recomendaciones para el tratamiento de la enfermedad venosa crónica en los estadios C5 y C6 que son las etapas avanzadas, es decir, las úlceras venosas crónicas, y sus recomendaciones son similares a las mencionadas anteriormente a las del Foro Venoso Americano de la AHRQ.<sup>2,11</sup>

Las publicaciones recientes y consensos demostraron que los apósitos de plata, alginatos, etcétera producen resultados cuestionables en el tratamiento de las úlceras venosas crónicas;<sup>12</sup> asimismo, varias publicaciones aún



apoyan a la compresión venosa externa como el pilar del tratamiento de las úlceras venosas varicosas crónicas.<sup>11-15</sup>

En el Informe de Margolis y colaboradores citado frecuentemente<sup>16</sup> las úlceras venosas varicosas crónicas que cicatrizaron en los primeros seis meses de tratamiento fueron las de menos de 5 cm de diámetro y menos de seis meses de evolución. Otros autores demostraron que las úlceras venosas varicosas crónicas, las úlceras por presión y las ulceraciones del pie diabético están entre las tres lesiones más lentas en cicatrizar porque a cinco meses de tratamiento la cicatrización promedio es de 30 a 50% del tamaño inicial.<sup>6</sup>

Los resultados clínicos obtenidos en este estudio confirman que el uso del polímero polisacárido con óxido de cinc produce una clara mejoría en el proceso de cicatrización de las úlceras venosas varicosas crónicas en comparación con el tratamiento patrón de referencia, lo que es más notable en las lesiones más grandes. Este hallazgo también lo describió un informe preliminar de nuestro grupo de la aplicación del polímero polisacárido con óxido de cinc en pacientes con úlceras venosas varicosas crónicas resistentes a múltiples tratamientos, con tasas de curación de 80 a 100% a ocho semanas de tratamiento.<sup>17</sup> Moreno y su grupo, al evaluar las propiedades antiinflamatorias del polímero polisacárido con óxido de cinc y su correlación con las moléculas pro y antiinflamatorias informaron que las úlceras venosas varicosas crónicas no sólo cicatrizan más rápido, sino que además había hallazgos moleculares para fundamentar las propiedades antiinflamatorias.<sup>18</sup> Recientemente, el mismo grupo informó hallazgos clínicos y moleculares similares en las biopsias obtenidas en las úlceras venosas varicosas crónicas comparando estos resultados con el tratamiento patrón de referencia al principio y al final del tratamiento con polímero polisacárido con óxido de cinc y las

conclusiones fueron las mismas que informaron de antemano; es decir, que el polímero polisacárido con óxido de cinc mejora la cicatrización de las úlceras venosas varicosas crónicas y que tiene propiedades antiinflamatorias potentes.<sup>19</sup>

Sin embargo, el hallazgo más sorprendente en los estudios clínicos iniciales con polímero polisacárido con óxido de cinc –una vez que la úlcera se desbrida o limpia correctamente<sup>20</sup>–, es la mejoría rápida, a veces impresionante, en la calidad de vida de estos pacientes que comienza entre los días 3 y 5 después del inicio del tratamiento con este dispositivo médico. Los pacientes ya no requieren otros medicamentos para controlar el dolor y el ardor, pudieron dormir normalmente y regresaron a sus actividades normales en cuestión de unos pocos días.<sup>17-19</sup> El polímero polisacárido con óxido de cinc debe aplicarse con la compresión venosa externa adecuada.

Debido a sus costos y relevancia, la determinación de la calidad de vida en el tratamiento de pacientes con úlceras venosas varicosas crónicas es objeto de un intenso escrutinio en estas lesiones crónicas complicadas.<sup>21,22</sup>

En la actualidad, nuestro grupo realiza extensas pruebas bacteriológicas para determinar si el polímero polisacárido con óxido de cinc tiene propiedades antibacterianas porque se sabe que algunas maltodextrinas tienen estas propiedades que se utilizan ampliamente en la medicina veterinaria,<sup>23</sup> el transporte de alimentos,<sup>24</sup> etcétera y el ion cinc también tiene propiedades antibacterianas leves,<sup>24-26</sup> los resultados iniciales en el Laboratorio de Bacteriología parecen demostrar esta hipótesis.

Por las razones expuestas, constantemente se proponen nuevas formas de tratamiento de las úlceras venosas varicosas crónicas, como el uso de plasma rico en plaquetas,<sup>27</sup> el complejo



de submucosa y matriz extracelular intacta,<sup>6</sup> la aplicación de fibroblastos y queratinocitos alogénicos humanos,<sup>28</sup> epidermis autóloga cultivada,<sup>29</sup> etc., pero a la fecha no hay pruebas definitivas de su eficacia<sup>30</sup> ni en la evaluación de sus beneficios o los efectos secundarios potenciales. Una consideración importante debe ser la de los costos de tratamiento, porque muchas de las nuevas tecnologías complejas pueden estar fuera de las posibilidades de los pacientes en muchos países.

## CONCLUSIONES

En el tratamiento actual de las úlceras venosas varicosas crónicas no existe un producto o método realmente efectivo; las denominadas terapias modernas avanzadas no demostraron ninguna superioridad sobre el tratamiento clásico patrón de referencia. En la evaluación clínica inicial el polímero polisacárido con óxido de cinc demostró tener un efecto muy favorable en la cicatrización de las úlceras venosas varicosas crónicas que se acompaña de una notable mejoría de la calidad de vida. Tiene otras ventajas adicionales, por lo que se sugiere realizar más evaluaciones clínicas con mayor número de pacientes y multicéntricas para confirmar estos hallazgos clínicos.

## REFERENCIAS

- Samuel N, Carradice D, Wallace T, Smith GE, Chetter IC. Endovenous thermal ablation for healing venous ulcers and preventing recurrence. *Cochrane Database Syst Rev*. 2013 Oct 4; 10:CD009494. Disponible en:10.1002/1461858.CD009494.pub2.
- Wittens AH, Davies N, Bækgaard, et al. Editor's Choice - Management of chronic venous disease: Clinical Practice Guidelines of the European Society for Vascular Surgery (ESVS). *Eur J Vasc Endovasc Surg* 2015;49:678-737.
- World Medical Association, Declaration of Helsinki: Principios Éticos en la Investigación Utilizando Seres Humanos. *JAMA* 2013;310:2191-2194. Disponible en:10.1001/jama.2013.281053. PMID 24141714.
- Vilagut G, Ferrer M, Rajmil L, Rebollo, P, et al. Health Questionnaire SF-36: Experience in a decade and new developments. *Gac Sanit* 2005;19:135-150.
- Danielsson G, Eklof B, Grandinetti A, Kistner R. The influence of obesity on chronic venous disease. *Vasc Endovascular Surg* 2002;36:271-276.
- Hodde JP, Allam R. Extracellular wound matrices: small intestinal submucosa wound matrix for chronic wound healing. *Wounds* 2007;19:157-162.
- Rice JB, Desai U, Cummings AK, Birnbaum HG, et al. Burden of venous leg ulcers in the United States. *J Med Economics* 2014;17:347-356.
- Fife CE, Carter MJ. Wound care outcomes and associated cost among patients treated in US outpatient wound centers: data from the US wound registry. *Wounds* 2012;24:10-17.
- Ruckley CV. Socioeconomic impact of chronic venous insufficiency and leg ulcers. *Angiology* 1997;48:67-69.
- Beebe HG, Bergan JJ, Berqvist D, Eklof B, et al. Classification and grading of chronic venous disease in the lower limbs consensus statement. Organizado por la Fundación Straub con la Cooperación del Foro Venoso Americano. 6º Congreso anual. 1995;24:313-318. February 22-25, 1994, Maui, Hawaii.
- Zenilman J, Valle MF, Malas MB, Maruthur N, et al. Chronic venous ulcers: A comparative effectiveness review of treatment modalities. *Rockville, MD Agency for Healthcare Research and Quality* 2013;13:1-77.127.
- Beam JW. Topical silver for infected wounds. *J Athl Train* 2009;44:531-533. Disponible en: 10.4085/1062-6050-44.5.531.
- O'Meara S, Cullum N, Nelson EA, Fletcher AW, Sheldon TA. Compression for venous leg ulcers. *Cochrane Database Syst Rev*. 2012 Nov 14;11:CD000265. Disponible en: 10.1002/14651858.CD000265.pub.3.
- Callam MJ, Harper DR, Dale JJ, Ruckley CV. Chronic ulcer of the leg: clinical history. *Br Med J (Clin Res Ed)*. 1987;294:1389-1391. PMID: 3109669.
- Barwell JR, Davies CE, Deacon J, Harvey K, et al. Comparison of surgery and compression with compression alone in chronic venous ulceration (ESCHAR study): randomised controlled trial. *Lancet* 2004;363:1854-1859.
- Margolis D, Berlin J, Strom B. Which venous leg ulcers will heal with limb compression bandages? *Am J Med* 2000;109:15-19.
- Cueto J, Moreno M, Bahena Z, Rodríguez E, et al. Tratamiento de las úlceras venosas varicosas, complicadas y refarctarias con un polímero polisacárido con óxido de zinc. Reporte preliminar. *Revista Mexicana de Angiología* 2015;43:102-108.
- Moreno M, Nieto N, Espinosa L, Torres Y, et al. Potent anti-inflammatory activity of carbohydrate polymer with oxide of zinc. *Bio Med Research International* 2014. Article ID712312;1-8. Disponible en: <http://dx.doi.org/10.1155/2014/712312>.
- Moreno M, Espinosa L, Orozco T, Orozco T, et al. Enhanced healing and anti-inflammatory effects of a carbohydrate polymer with zinc oxide in patients with chronic venous



- leg ulcers: preliminary results. Archives of Medical Science (aceptado para publicación. Agosto 2015).
20. Lars K, Thomas W. Wound bed preparation: The impact of debridement and wound cleansing. *Wound Medicine, Medicine* 2013;1:44-50.
  21. Kahn SR, M'lan CE, Lamping DL, Kurz X, et al; VEINES Study Group. Relationship between clinical classification of chronic venous disease and patient-reported quality of life: results from an international cohort study. *J Vasc Surg* 2004;4:823-828.
  22. Smith JJ, Guest MG, Greenhalgh RM, Davies AH. Measuring the quality of life in patients with venous ulcers. *J Vasc Surg* 2000;31:642-649.
  23. Krahwinkel DJ, Boothe HW. Topical and systemic medications for wounds. *Vet Clin Small Anim Pract* 2006;36:739-757.
  24. Hajipour M, Fromm K, Ashkarran A, de Aberasturi DJ, et al. Antibacterial properties of nanoparticles. *Trends in biotechnology* 2012;30:499-511.
  25. Xie Y, He Y, Irwin P, Jin T, Shi X. Antibacterial activity and mechanism of action of zinc oxide nanoparticles against *Campylobacter jejuni*. *Appl Environ Microbiol* 2011;77:2325-2331.
  26. Sirelkhatim A, Mahmud S, Seeni A, Kaus NHM, et al. Review on zinc oxide nanoparticles: antibacterial activity and toxicity mechanism. *Nano-Micro Lett* 2015;7:219-242.
  27. Martinez M, Martí A, Solà I, Expósito JA, et al. Autologous platelet-rich plasma for treating chronic wounds. *Cochrane Database Syst Rev.* 2012 Oct 17;10:CD006899. Disponible en: 10.1002/14651858.CD006899.pub2.
  28. Kirsner R, Marston W, Snyder R, Lee T, et al. Spray-applied cell therapy with human allogeneic fibroblasts and keratinocytes for the treatment of chronic venous leg ulcers: a phase 2, multicentre, double-blind, randomised, placebo-controlled trial. *Wound Repair Regen* 2013;21:682-687. Disponible en: 10.1111/wrr.12076. Epub 2013 Aug 8.
  29. Wille JJ, Burdge JJ, Pittelkow MR. Rapid healing of chronic venous stasis leg ulcers treated by the application of a novel serum-free cultured autologous epidermis. *Wound Repair Regen* 2011;19:464-474. Disponible en: 10.1111/j.1524-475X.2011.00702.x. Epub 2011 Jun 7.
  30. Snyder DL, Sullivan N, Schoelles KM. Skin substitutes for treating chronic wounds. *Technology Assessment Report* Project ID: HCPR0610 December 18, 2012.

### AVISO PARA LOS AUTORES

*Medicina Interna de México* tiene una nueva plataforma de gestión para envío de artículos. En: [www.revisionporpares.com/index.php/MIM/login](http://www.revisionporpares.com/index.php/MIM/login) podrá inscribirse en nuestra base de datos administrada por el sistema *Open Journal Systems* (OJS) que ofrece las siguientes ventajas para los autores:

- Subir sus artículos directamente al sistema.
- Conocer, en cualquier momento, el estado de los artículos enviados, es decir, si ya fueron asignados a un revisor, aceptados con o sin cambios, o rechazados.
- Participar en el proceso editorial corrigiendo y modificando sus artículos hasta su aceptación final.