



## Carcinoma nasofaríngeo: conducta del médico internista ante un caso de adenopatía cervical con sospecha de malignidad

Bautista-López FJ<sup>1</sup>, Segura-González M<sup>2</sup>, Medina-Escobedo G<sup>3</sup>, Paredes-Casanova DC<sup>4</sup>

### Resumen

El carcinoma nasofaríngeo es un tumor de células escamosas que comúnmente aparece alrededor del ostium de la trompa de Eustaquio en la pared lateral de la nasofaringe. En términos generales, es una causa rara de cáncer en el mundo, aunque llega a ser muy frecuente en países del sureste de Asia y en Alaska. En México, el carcinoma nasofaríngeo no figura entre las 20 principales causas de cáncer. Esta neoplasia se ha relacionado con el virus Epstein-Barr, pero en su aparición también intervienen factores genéticos, raciales, ambientales y dietéticos. Los síntomas iniciales son inespecíficos, por lo que el paciente y el médico de primer contacto los pasan por alto. La manifestación sintomática más común es la linfadenopatía cervical, que puede ser bilateral y voluminosa incluso en 50% de los afectados. Se comunica el caso de un paciente de 70 años de edad con diagnóstico de carcinoma nasofaríngeo, que acudió al servicio de medicina interna por adenopatía cervical bilateral, y cuyo diagnóstico final requirió un enfoque multidisciplinario.

**PALABRAS CLAVE:** carcinoma nasofaríngeo, adenopatía cervical, abordaje diagnóstico.

Med Int Méx. 2017 March;33(2):246-253.

## Nasopharyngeal carcinoma: behavior of internist facing a case of cervical lymphadenopathy with suspected malignancy.

Bautista-López FJ<sup>1</sup>, Segura-González M<sup>2</sup>, Medina-Escobedo G<sup>3</sup>, Paredes-Casanova DC<sup>4</sup>

### Abstract

Nasopharyngeal carcinoma (NPC) is a squamous cell tumor that usually develops around the lateral wall of the nasopharynx near the Eustachian tube ostium. Overall it is a rare cause of cancer worldwide,

<sup>1</sup> Residente de cuarto año de Medicina Interna.

<sup>2</sup> Departamento de Oncología Médica.

<sup>3</sup> Jefe del Departamento de Anatomía Patológica.

<sup>4</sup> Médico adscrito al servicio de Radiología e Imagen. Hospital General Regional núm. 1, Lic. Ignacio García Téllez, Mérida, Yucatán.

**Recibido:** 30 de mayo 2016

**Aceptado:** septiembre 2016

### Correspondencia

Dr. Manuel Segura González  
drmanolonco@gmail.com

### Este artículo debe citarse como

Bautista-López FJ, Segura-González M, Medina-Escobedo G, Paredes-Casanova DC. Carcinoma nasofaríngeo: conducta del médico internista ante un caso de adenopatía cervical con sospecha de malignidad. Med Int Méx. 2017 mar;33(2):246-253.



although it has a high frequency in some endemic regions of Southeast Asia and Alaska. In Mexico, nasopharyngeal carcinoma is not listed among the 20 leading causes of cancer in the country. The etiology of NPC has been linked mainly to Epstein-Barr virus (EBV), but also involves genetic, racial, environmental and dietary risk factors. The clinical presentation is non-specific and this can be misleading to the primary care physician. The most common symptomatic presentation is cervical lymphadenopathy, which can be bilateral and voluminous up to 50% of patients. This paper reports the case of a 70 year-old man diagnosed with NPC, who was admitted in the internal medicine ward because of bilateral cervical lymphadenopathy, and a multidisciplinary approach was required to establish the final diagnosis.

**KEYWORDS:** nasopharyngeal carcinoma; cervical lymphadenopathy; diagnostic approach

<sup>1</sup> Residente de cuarto año de Medicina Interna.

<sup>2</sup> Departamento de Oncología Médica.

<sup>3</sup> Jefe del Departamento de Anatomía Patológica.

<sup>4</sup> Médico adscrito al servicio de Radiología e Imagen.

Hospital General Regional núm. 1, Lic. Ignacio García Téllez, Mérida, Yucatán.

#### Correspondence

Dr. Manuel Segura González  
drmanolonco@gmail.com

## ANTECEDENTES

El carcinoma nasofaríngeo es un tumor de células escamosas que comúnmente aparece alrededor del ostium de la trompa de Eustaquio en la pared lateral de la nasofaringe.<sup>1</sup> En términos generales, es una causa rara de cáncer en el mundo, aunque llega a ser muy frecuente en países del sureste de Asia y en Alaska.<sup>2</sup> Los inmigrantes chinos en Norteamérica muestran alta incidencia de esta enfermedad, que es considerablemente menor en los que permanecen en su país de origen. Esta evidencia epidemiológica sugiere que los factores ambientales y la susceptibilidad genética juegan un papel fundamental en la aparición del carcinoma nasofaríngeo.<sup>3</sup> En México no figura entre las 20 principales causas de cáncer. En 2012, el GLOBOCAN reportó tan sólo 144 casos, lo que corresponde a menos de 0.1% de la totalidad de neoplasias malignas en México.<sup>4</sup>

Por su evolución natural, histología y mayor capacidad de metástasis ganglionares y a distancia, es un padecimiento distinto en varios aspectos a otras neoplasias malignas de las vías aerodigestivas superiores. La edad de aparición es de

20 a 50 años, y afecta mayormente a hombres que mujeres, con relación 2 a 1. El origen del carcinoma nasofaríngeo se ha vinculado sobre todo con el virus Epstein-Barr, pero también intervienen factores genéticos, raciales, ambientales y dietéticos.<sup>5</sup>

La Organización Mundial de la Salud (OMS) clasifica al carcinoma nasofaríngeo en tres variantes: tipo 1, carcinoma escamoso queratinizante; tipo 2, carcinoma escamoso no queratinizante, y tipo 3, carcinoma escamoso poco diferenciado no queratinizante (linfoepitelioma). Los tipos 2 y 3 están vinculados con el virus Epstein-Barr y tienen mejor pronóstico que el tipo 1. La infección por el virus Epstein-Barr por lo general no se observa en el tipo 1 y ocurre especialmente en zonas no endémicas.<sup>6</sup>

Los síntomas iniciales son inespecíficos, lo que ocasiona que sean ignorados por el paciente y el médico de primer contacto. La manifestación sintomática más común es la linfadenopatía cervical, que puede ser bilateral y voluminosa incluso en 50% de los pacientes, con ganglios que pueden llegar a medir más de 6 centíme-

tros, independientemente del tamaño del tumor primario.<sup>7</sup>

Se comunica el caso de un paciente de 70 años de edad que acudió al servicio de Medicina Interna por adenopatía cervical bilateral. El diagnóstico de carcinoma nasofaríngeo requirió un enfoque multidisciplinario, debido a que por ser poco frecuente no se sospechó de manera inicial, lo que provocó confusión y errores en el abordaje. Al final se realiza una breve revisión del padecimiento y de los factores de riesgo; también se discute la conducta que el médico internista debe seguir ante la adenopatía cervical con sospecha de malignidad.

## CASO CLÍNICO

Paciente masculino de 70 años de edad con antecedente de síndrome metabólico, cardiopatía isquémica y enfermedad vascular cerebral con secuelas Rankin 2; antecedente de etilismo intenso y tabaquismo negado. Se le hospitalizó en el servicio de Medicina Interna por un cuadro clínico de tres meses de evolución que inició con episodio súbito de epistaxis moderada. Se le valoró por primera vez en urgencias, donde le prescribieron tratamiento antihistamínico y refirieron a consulta externa de Otorrinolaringología. A los dos meses, en la valoración otorrinolaringológica, el paciente mencionó persistencia de la epistaxis, congestión nasal y adenopatía cervical bilateral. Se le indicó tratamiento médico con antibióticos, antiinflamatorios y revaloración a las tres semanas con estudio de imagen. Durante ese periodo el paciente sufrió disnea por compresión extrínseca de la vía aérea superior secundaria a linfadenopatía de gran volumen, motivo por el que se le refirió al servicio de Neumología, y ante la sospecha de linfoma se le hospitalizó en Medicina Interna para abordaje diagnóstico.

En la exploración física inicial se encontró desviación del tabique nasal hacia la izquierda, crecimientos ganglionares múltiples en niveles II y III, los más representativos de aproximadamente 6x3 centímetros, de consistencia pétreo, fijos a planos profundos, dolorosos a la palpación, sin hiperemia, tumefacción y cambios en la coloración de la piel. La tomografía del macizo facial y cuello reveló múltiples adenopatías de aspecto redondeado, con pérdida de morfología, que medían incluso 21 mm en su eje corto, y algunas con centro necrótico, la mayor parte en el suprahioideo, en espacios parafaríngeo, visceral y masticador (Figura 1 A y B). El reporte histopatológico de la biopsia incisional fue de carcinoma poco diferenciado no clasificable y linfadenitis granulomatosa de origen no determinado. Se solicitó interconsulta al servicio de Oncología médica con la sugerencia de efectuar nasofibrolaringoscopia para búsqueda intencionada de primario en la vía aerodigestiva; sin embargo, por dificultades técnicas no se logró evaluar la nasofaringe en su totalidad. Finalmente, se solicitó revisión de laminillas; en el segundo reporte histopatológico se indicó carcinoma nasofaríngeo no queratinizante poco diferenciado, metastásico a partes blandas del cuello (Figura 2).

Con esa impresión diagnóstica, el paciente quedó a cargo del servicio de Oncología, que procedió a la búsqueda de enfermedad a distancia. La tomografía de tórax y abdomen superior no mostró evidencia de actividad tumoral; los resultados de laboratorio estuvieron en los parámetros: creatinina 0.9 mg/dL, urea 26 mg/dL, bilirrubinas totales normales en 0.25 mg/dL, albúmina 4.3 g/dL, ALT 16 UI/L, AST 21 UI/L, fosfatasa alcalina 153 UI/L, DHL 163 UI/L, calcio 9.6 mg/dL, fósforo 3.8 mg/dL, cloro 100 mEq/L, potasio 4.5 mEq/L, sodio 135 mEq/L, magnesio 2.0 mEq/L, hemoglobina 10.9 g/dL, hematócrito 34%, plaquetas 265,000 y leucocitos 5,500.

Una vez completados los estudios de extensión, el tumor se clasificó como carcinoma nasofaríngeo estadio clínico IV B y se inició quimioterapia de inducción con 290 mg de paclitaxel y 500 mg de carboplatino en un ciclo; posteriormente se administró quimiorradioterapia concomitante con cisplatino. La respuesta final al tratamiento multimodal fue parcial, de acuerdo con los criterios RECIST versión 1.1 (*Response Evaluation Criteria In Solid Tumors*). Figura 1 C y D

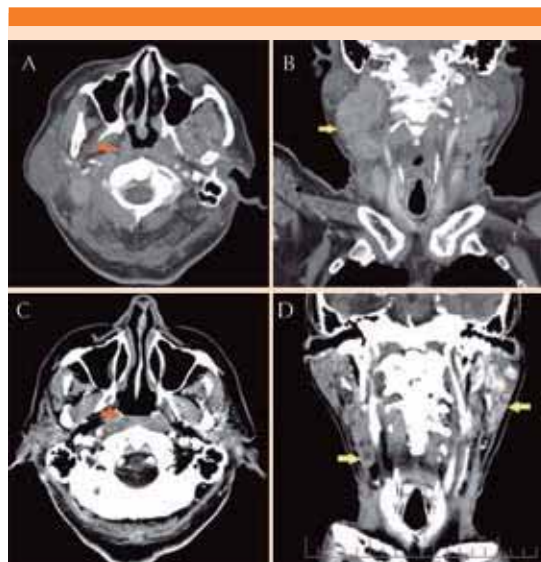
El paciente continuó en vigilancia sin evidencia de progresión en las últimas evaluaciones de seguimiento, con supervivencia libre de progresión de seis meses a la fecha.

## DISCUSIÓN

El carcinoma nasofaríngeo es una neoplasia del epitelio nasofaríngeo poco frecuente, ya que sólo se reportaron 86,500 casos en el mundo en 2012, lo que correspondió a 0.6% del total de las neoplasias diagnosticadas ese año. El 71% de los casos se origina en el este, centro y sureste de Asia, así como parte del norte y este del continente africano.<sup>8</sup> En México representa 0.1% de todos los cánceres y no figura entre las 20 principales causas de cáncer.<sup>4</sup>

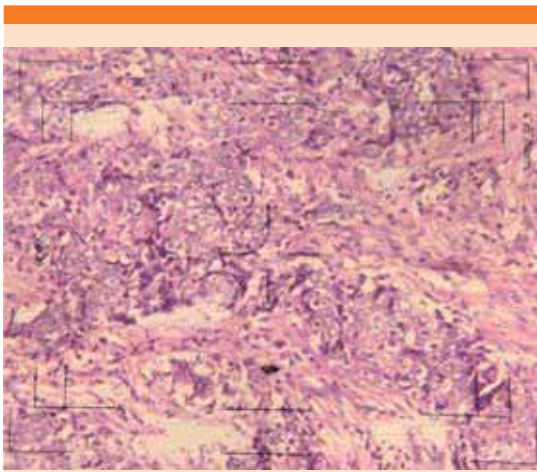
En regiones donde el carcinoma nasofaríngeo es endémico, los subtipos no queratinizantes constituyen la mayoría de los casos (más de 95%) y están invariablemente vinculados con el virus de Epstein-Barr, mientras que la enfermedad tipo 1 es más común en otras partes del mundo.<sup>9</sup> Este paciente tenía la variante 3, que es atípica en una zona no endémica como México.

Otra causa viral de carcinoma nasofaríngeo asociada con las formas no endémicas es el virus del papiloma humano (VPH). Existe evidencia muy limitada de la posible relación del VPH y este carcinoma debido a que las formas no endémicas tienen muy baja prevalencia



**Figura 1.** Tomografía de cuello en fase contrastada, cortes axiales (A y C) y reconstrucciones coronales (B y D). En A y B se observa engrosamiento del epitelio nasofaríngeo (flecha naranja) y varios conglomerados ganglionares (flecha amarilla) redondeados, bordes lobulados, aéreas de necrosis central y realce heterogéneo (predominio en niveles II y III). En C y D, posterior a quimio y radioterapia, se observa discreto engrosamiento de la mucosa nasofaríngea (flecha naranja), así como reducción significativa de los ganglios aumentados de tamaño, únicamente hay persistencia de ganglio con centro necrótico a nivel III derecho y otros dos con realce homogéneo intenso en el espacio paratiroides izquierdo (flechas amarillas).

mundial. A pesar de ello se han realizado pequeños estudios que sugieren que el VPH puede contribuir a la aparición de carcinoma queratinizante y no queratinizante en la población caucásica. El pronóstico difiere entre el carcinoma nasofaríngeo causado por el virus del papiloma humano y el originado por el Epstein-Barr, pues los pacientes con tumores concomitantes con VPH tienen supervivencia y control local escasos, mientras que las recaídas a distancia son más comunes con los tumores por virus de Epstein-Barr.<sup>10,11</sup>



**Figura 2.** En el estudio histopatológico se observan células epiteliales poco diferenciadas organizadas en pequeños nódulos o bandas con desmoplasia moderada y escaso infiltrado linfocítico sin queratinización. Las células muestran núcleo vesiculoso con uno o dos nucléolos y citoplasma escaso.

La susceptibilidad genética representa otro factor de riesgo determinante de carcinoma nasofaríngeo en zonas endémicas. Estudios comparativos de casos y controles reportaron la asociación de genes implicados en la respuesta inmunológica, reparación del ADN y vías metabólicas con el carcinoma nasofaríngeo.<sup>12</sup> En 2012, Hildesheim y Wang revisaron 83 ensayos clínicos y destacaron el importante papel de los genes RAD51L1, MDM2, TP53 y MMP2 en el origen de este tumor.<sup>13</sup> Igualmente, en reportes epidemiológicos se han vinculado hábitos dietéticos y sociales con el riesgo de carcinoma nasofaríngeo; por ejemplo, antecedente de consumo de alimentos salados de origen marino, exposición a N-nitrosaminas, alimentos con conservadores, productos herbales, alcoholismo y tabaquismo; sin embargo, la influencia directa de estos factores sigue siendo inconsistente.<sup>14,15</sup>

El diagnóstico temprano del carcinoma nasofaríngeo se correlaciona con mejor pronóstico;

desafortunadamente, las manifestaciones clínicas iniciales con frecuencia son inespecíficas y confusas. Incluso con los avances recientes en técnicas diagnósticas, como el examen fibroóptico y la imagen y serología del tumor, la detección temprana sólo se logra en 10% de los pacientes.<sup>16</sup>

Los síntomas están estrechamente relacionados con la localización del tumor primario en la nasofaringe, la extensión local y la enfermedad metastásica ganglionar, que puede ocurrir en más de 50% de los casos. Por esta razón, la identificación de metástasis en los ganglios linfáticos cervicales es el dato clínico pivote para sospechar neoplasia del tubo aerodigestivo superior, específicamente carcinoma nasofaríngeo.

Este paciente mostró desde el inicio un cuadro clínico sugerente y compatible de esta malignidad, que fue linfadenopatía bilateral y voluminosa concomitante con obstrucción nasal y epistaxis.

La identificación y proceso diagnóstico de esta neoplasia representa un reto para la mayoría de los médicos especialistas no oncólogos, debido a la falta de sospecha clínica inicial.<sup>17</sup>

Un aspecto fundamental en la evaluación de un paciente en estudio de actividad tumoral en las vías aerodigestivas superiores es el conocimiento de la clasificación de los ganglios de cuello<sup>18</sup> y su relación con las neoplasias escamosas del tubo aerodigestivo superior. Varios autores han descrito que el patrón de metástasis a ganglios linfáticos cervicales en el carcinoma nasofaríngeo y otras neoplasias ocurre de manera ordenada.<sup>19,20</sup>

En un metanálisis realizado por Ho y colaboradores en 2012, en el que se incluyeron 13 ensayos clínicos que utilizaron imagen de resonancia magnética para estadificar el carcinoma nasofaríngeo, se reveló que las regiones





de ganglios linfáticos cervicales afectadas con más frecuencia por metástasis son los laterales retrofaríngeos y los ganglios del nivel II, con probabilidad global de 69 y 70%, respectivamente. A este primer grupo de ganglios linfáticos le siguieron los niveles III, VA y IV, con probabilidades de 45, 27 y 11%, respectivamente.<sup>21</sup> Por lo anterior, en todo paciente con adenopatías cervicales en niveles II, III y V debe sospecharse este padecimiento y solicitar examen fibroóptico de nasofaringe y demás vías aerodigestivas superiores.

El diagnóstico radiológico de las adenopatías cervicales se basa ampliamente en el tamaño y criterios morfológicos. Antes de que se utilizara la resonancia magnética para estadificar y diagnosticar este carcinoma, se recurría a la tomografía con contraste para determinar la extensión de la enfermedad local y cervical;<sup>22</sup> sin embargo, la sensibilidad y especificidad de la tomografía contrastada para el diagnóstico de adenopatía cervical es de alrededor de 14-60 y 78-92%, respectivamente, en comparación con 29-80 y 82-92%, también respectivamente, para la resonancia magnética. Debido a su mayor sensibilidad, la imagen por resonancia magnética debe considerarse el estudio de imagen patrón de referencia para el diagnóstico y estadificación del carcinoma nasofaríngeo.<sup>23</sup> En este paciente se utilizó la tomografía contrastada debido a problemas de acceso a resonancia magnética, y las imágenes radiológicas demostraron afección ganglionar acorde con esta neoplasia.

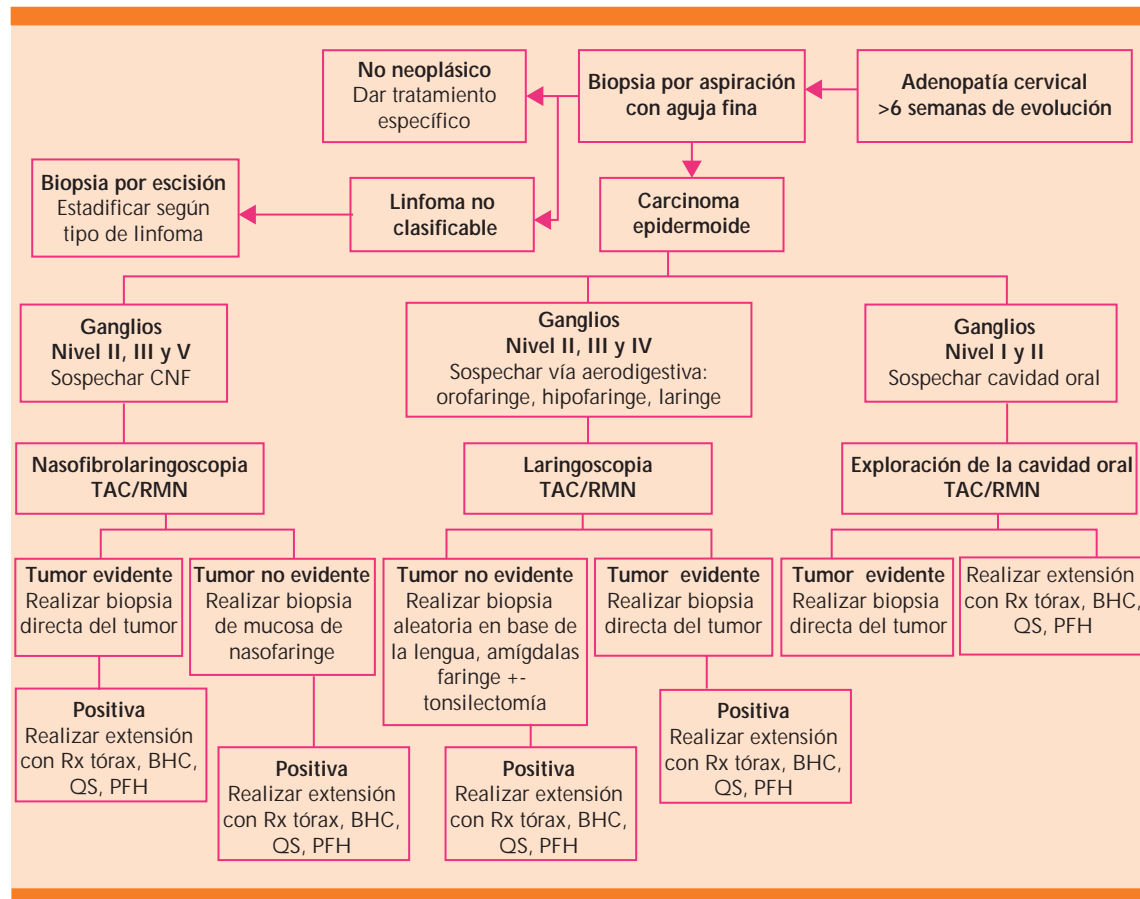
De manera rutinaria se efectúa nasoendoscopia para evaluar el tumor primario en la nasofaringe. Mediante biopsia se obtienen muestras para el diagnóstico histopatológico y, en raras situaciones, cuando el tumor no es visible, las muestras pueden tomarse a ciegas o guiadas por estudios de imagen, siempre y cuando el índice de sospecha de malignidad sea alto. Los diagnósticos diferenciales de un tumor maligno

en la nasofaringe son, en orden de frecuencia: linfoma, plasmocitoma extramedular, melanoma, rabdomiosarcoma y carcinoma adenoide quístico.<sup>24</sup> Condiciones benignas, como la tuberculosis de la nasofaringe, pueden producir síntomas similares, y deberían considerarse en individuos inmunodeprimidos. Para determinar enfermedad a distancia, varios estudios han concluido que la tomografía de emisión de positrones con fluorodeoxiglucosa (PET-FDG) es más sensible (70 a 80%) y específica (>90%) que el abordaje convencional de radiografía de tórax, ultrasonido abdominal y gammagrama óseo, que en conjunto tienen sensibilidad de 30% y especificidad de 83 a 88%.<sup>25,26</sup> Por desgracia, es una técnica diagnóstica limitada en cuanto a accesibilidad y costo.

En resumen, a todo paciente con adenopatías cervicales de más de seis semanas de duración, con sospecha de malignidad, se le debe realizar biopsia por aspiración con aguja fina, y guiar el abordaje diagnóstico de acuerdo con el reporte histopatológico. De ser positivo para carcinoma epidermoide y con base en el patrón de afección ganglionar, se buscará de manera intencionada el tumor primario en la cavidad oral, nasofaringe y vías aerodigestivas, mediante nasofibrolaringoscopia, tomografía de cuello simple y en fase contrastada o imagen de resonancia magnética. Con fundamento en la bibliografía revisada, proponemos un algoritmo diagnóstico (Figura 3), que resulta práctico y de fácil uso para los médicos internistas y los que no están especializados en Oncología.

## CONCLUSIONES

El carcinoma nasofaríngeo es un padecimiento raro, por lo que su omisión es frecuente en el abordaje diagnóstico de un paciente con adenopatías cervicales. El conocimiento de los niveles ganglionares de cabeza y cuello es fundamental para iniciar el abordaje diagnóstico estructural-



**Figura 3.** Algoritmo diagnóstico del carcinoma nasofaríngeo.  
CNF: carcinoma nasofaríngeo.

do con la finalidad de optimizar recursos de gabinete y laboratorio, una vez corroborado el carcinoma epidermoide por biopsia con aguja fina. La determinación del patrón de afección ganglionar mediante resonancia magnética o tomografía en fase contrastada parece ser la técnica más adecuada para la caracterización de las adenopatías sospechosas de malignidad.

## REFERENCIAS

1. Chou J, Ching-Lin Y, Kim J, et al. Nasopharyngeal carcinoma: review of the molecular mechanisms of tumorigenesis. *Head Neck* 2008;30:946-963.
2. Parkin DM, Muir CS. Cancer incidence in five continents. Comparability and quality of data. *IARC Sci Publ* 1992;120:45-173.
3. Buell P. The effect of migration on the risk of nasopharyngeal cancer among Chinese. *Cancer Res* 1974;34:1189-1191.
4. International Agency for Research on Cancer. Estimated cancer incidence, mortality and prevalence worldwide in 2012. *GLOBOCAN* 2012.
5. Brennan B. Nasopharyngeal carcinoma. *Orphanet J Rare Dis* 2006;23:1750-1772.
6. Marks JE, Phillips JL, Menck HR. The national cancer data base report on the relationship of race and national origin to the histology of nasopharyngeal carcinoma. *Cancer* 1998;83:582-588.
7. Chan AT, Teo PM, Johnson PJ. Nasopharyngeal carcinoma. *Ann Oncol* 2002;13:1007-1015.
8. Chua ML, Wee JT, Hui EP, et al. Nasopharyngeal carcinoma. *Lancet* 2015;15:1-9.
9. Wei WI, Sham JS. Nasopharyngeal carcinoma. *Lancet* 2005;365:2041-2054.



10. Lin Z, Khong B, Kwok S, et al. Human papillomavirus 16 detected in nasopharyngeal carcinomas in white Americans but not in endemic southern Chinese patients. *Head Neck* 2014;36:709-714.
11. Maxwell JH, Kumar B, Feng FY, et al. HPV-positive/p16-positive/EBV-negative nasopharyngeal carcinoma in white North Americans. *Head Neck* 2010;32:562-567.
12. Bei JX, Jia WH, Zeng YX. Familial and large scale case control studies identify genes associated with nasopharyngeal carcinoma. *Semin Cancer Biol* 2012;22:96-106.
13. Hildesheim A, Wang CP. Genetic predisposition factors and nasopharyngeal carcinoma risk: a review of epidemiological association studies 2000-2011: Rosetta stone for NPC: genetics, viral infection, and other environmental factors. *Semin Cancer Biol* 2012; 22: 107-116.
14. Guo X, Johnson RC, Deng H, et al. Evaluation of nonviral risk factors for nasopharyngeal carcinoma in a high risk population of southern china. *Int J Cancer* 2009;124:2942-1947.
15. Xu FH, Xiong D, Xu YF, et al. An epidemiological and molecular study of the relationship between smoking, risk of nasopharyngeal carcinoma, and Epstein Barr virus activation. *J Natl Cancer Inst* 2012;104:1396-1340.
16. Brady LW, Heilmann HP, Molls M, et al. Nasopharyngeal cancer. Multidisciplinary management. Springer 2010;41-50.
17. García J, Alva LF, García JC, et al. Caracterización de cadenas ganglionares cervicales por US y PET-CT. *Rev Invest Med Sur Mex* 2013;20:136-145.
18. Som PM. Imaging based nodal classification for evaluation of neck metastatic adenopathy. *AJR* 2000:174.
19. Ng SH, Chang JT, Chan SC, et al. Nodal metastases of nasopharyngeal carcinoma: patterns of disease on MRI and FDG PET. *Eur J Nucl Med Mol Imaging* 2004;31:1073-1080.
20. Tang L, Mao Y, Liu L, et al. The volume to be irradiated during selective neck irradiation in nasopharyngeal carcinoma: analysis of the spread patterns in lymph nodes by magnetic resonance imaging. *Cancer* 2009;115:680-688.
21. Ho FC, Tham IW, Earnest A, et al. Patterns of regional lymph node metastasis of nasopharyngeal carcinoma: a meta-analysis of clinical evidence. *Cancer* 2012;98:1-13.
22. Castelijns J, Van den Brekel M. Imaging of lymphadenopathy in the Neck. *Eur Radiol* 2002;12:727-738.
23. Ng WT, Lee AWM, Kan WK, et al. N-stating by magnetic resonance imaging for patients with nasopharyngeal carcinoma: pattern of nodal involvement by radiological levels. *Radiotheroncol* 2007;82:70-75.
24. Shao JY, Li YH, Gao HY, et al. Comparison of plasma Epstein Barr virus DNA levels and serum EBV immunoglobulin A/virus capsid antigen antibody titers in patients with nasopharyngeal carcinoma. *Cancer* 2004;100:1162-1170.
25. Chua ML, Ong SC, Wee JT, et al. Comparison of 4 modalities for distant metastasis staging in endemic nasopharyngeal carcinoma. *Head Neck* 2009;31:346-354.
26. Chang MC, Chen JH, Liang JA, et al. Accuracy of whole body FDG-PET and FDG-PET/TC in M staging for nasopharyngeal carcinoma: a systematic review and meta-analysis. *Eur J Radiol* 2013;82:366-373.

### AVISO PARA LOS AUTORES

*Medicina Interna de México* tiene una nueva plataforma de gestión para envío de artículos. En: [www.revisionporpares.com/index.php/MIM/login](http://www.revisionporpares.com/index.php/MIM/login) podrá inscribirse en nuestra base de datos administrada por el sistema *Open Journal Systems* (OJS) que ofrece las siguientes ventajas para los autores:

- Subir sus artículos directamente al sistema.
- Conocer, en cualquier momento, el estado de los artículos enviados, es decir, si ya fueron asignados a un revisor, aceptados con o sin cambios, o rechazados.
- Participar en el proceso editorial corrigiendo y modificando sus artículos hasta su aceptación final.