

## Cardiomiopatía de takotsubo secundaria a sepsis. Una asociación poco frecuente

Carrillo-Esper R<sup>1</sup>, Rosado-Garduño P<sup>2</sup>, Ramírez-Ambriz PM<sup>3</sup>, Sánchez-Zúñiga MJ<sup>4</sup>

### Resumen

La cardiomiopatía de takotsubo se distingue por alteraciones en la contractilidad apical del ventrículo izquierdo, dolor torácico, alteraciones electrocardiográficas y elevación enzimática, que semejan un síndrome coronario agudo, pero sin que haya alteraciones significativas en las arterias coronarias. Es desencadenado por estrés emocional o físico, como el que ocurre en hemorragia subaracnoidea, lesión cerebral traumática y sepsis. El mecanismo fisiopatológico está relacionado con liberación masiva de catecolaminas, lo que induce miocardiopatía aguda, que se incluye en el síndrome neurocardiogénico. Describimos el caso de una paciente de 80 años que padeció sepsis secundaria a un cuadro neumónico y que sufrió de manera súbita insuficiencia cardíaca, edema pulmonar, alteraciones del segmento ST y de la onda T y elevación de enzimas cardíacas. En el ecocardiograma se observó hipocinesia apical, con movilidad anterobasal normal. En el ventriculograma se corroboraron las alteraciones de movilidad. Las arterias coronarias eran normales. Los intensivistas deben tener en mente la relación entre sepsis y cardiomiopatía de takotsubo.

**PALABRAS CLAVE:** cardiomiopatía de takotsubo, sepsis.

Med Int Méx. 2017 May;33(3):427-435.

## Takotsubo cardiomyopathy secondary to sepsis. A little frequent association.

Carrillo-Esper R<sup>1</sup>, Rosado-Garduño P<sup>2</sup>, Ramírez-Ambriz PM<sup>3</sup>, Sánchez-Zúñiga MJ<sup>4</sup>

### Abstract

Takotsubo cardiomyopathy (TC) is characterized by transient left ventricular apical wall motion abnormalities, chest pain with electrocardiographic changes and increased myocardial enzymatic release mimicking acute coronary syndrome, but without significant coronary artery disease. It is usually precipitated by acute emotional or physical stressors, such as subarachnoid haemorrhage, traumatic brain injury or sepsis. The pathogenetic mechanism is related to catecholamine

<sup>1</sup> Academia Nacional de Medicina. Academia Mexicana de Cirugía. Jefe de División de Áreas Críticas de CENIAC. Instituto Nacional de Rehabilitación Luis Guillermo Ibarra Ibarra, Ciudad de México.

<sup>2</sup> Anestesiología y Medicina Intensiva. Servicio de Terapia Intensiva, Hospital Star Médica Lomas Verdes. Servicio de Anestesiología, Hospital General Regional 200, IMSS, Estado de México.

<sup>3</sup> Medicina Interna y Medicina Intensiva. Servicio de Terapia Intensiva, Hospital Star Médica Lomas Verdes, Estado de México. Servicio de Terapia Intensiva Infectológica, Hospital General de México Dr. Eduardo Liceaga, Ciudad de México.

<sup>4</sup> Medicina Interna y Medicina Intensiva. Servicio de Urgencias, Hospital General de México Dr. Eduardo Liceaga, Ciudad de México. Servicio de Terapia Intensiva, Hospital Star Médica Lomas Verdes, Estado de México.

**Recibido:** 11 de octubre 2016

**Aceptado:** enero 2017

### Correspondencia

Dr. Raúl Carrillo Esper  
revistacma95@yahoo.com.mx  
revistacma@comexane.org

### Este artículo debe citarse como

Carrillo-Esper R, Rosado-Garduño P, Ramírez-Ambriz PM, Sánchez-Zúñiga MJ. Cardiomiopatía de takotsubo secundaria a sepsis. Una asociación poco frecuente. Med Int Méx. 2017 mayo;33(3):427-435.

cardiomyopathy, rendering TC a type of neurocardiological disorder manifested as acute but reversible heart failure. A case example is described in which a 80 year-old woman with sepsis secondary to pneumonia developed suddenly left cardiac failure, lung edema, increased cardiac enzymes and ST-segment and T wave alterations. A left ventriculogram showed severe apical hypokinesia, a normal anterobasal segment motion without coronary artery obstruction. Intensivists should consider this syndrome in the differential diagnosis of septic patients presenting with clinical findings suggestive of acute coronary syndrome.

**KEYWORDS:** takotsubo cardiomyopathy; sepsis

#### Correspondence

Dr. Raúl Carrillo Esper  
revistacma95@yahoo.com.mx  
revistacma@comexane.org

## ANTECEDENTES

La cardiomiopatía de takotsubo, también conocida como cardiomiopatía de estrés o síndrome de balonamiento apical ventricular izquierdo, se distingue por disfunción transitoria y regional del ventrículo izquierdo durante la sístole que involucra la punta y los segmentos medios del ventrículo izquierdo, con hipercinesia del segmento basal. El síndrome se describió inicialmente en la población japonesa y una vez identificado se ha descrito en todos los grupos raciales. El término *takotsubo* se acuñó debido a la semejanza de la morfología ventricular con una red para atrapar pulpos utilizada en Japón (**Figura 1**). El diagnóstico se establece cuando se cumplen los criterios de la Clínica Mayo: 1) disfunción transitoria del ventrículo izquierdo que involucra al segmento apical o medio, con afectación que no correlaciona con la distribución del flujo coronario epicárdico, 2) coronarias permeables, 3) cambios electrocardiográficos caracterizados por alteraciones del segmento ST y de la onda T, vinculados con incremento en la troponina, 4) ausencia de alguna otra enfermedad cardíaca. En casos graves puede haber coágulos intracavitarios, insuficiencia cardíaca aguda y excepcionalmente rotura ventricular.<sup>1</sup>

El origen de este padecimiento frecuentemente se asocia con exposición masiva a catecolaminas, como la que ocurre en situaciones de estrés emocional o físico extremo, traumatismo craneoencefálico, hemorragia subaracnoidea, administración exógena o tumores secretores de catecolaminas. Los casos de cardiomiopatía de takotsubo secundaria a sepsis están bien identificados, pero los reportes son escasos. Se describe el caso de una paciente con cardiomiopatía de takotsubo secundaria a sepsis a fin de destacar esta asociación que, aunque poco frecuente, es de gran relevancia por su significado clínico.

## CASO CLÍNICO

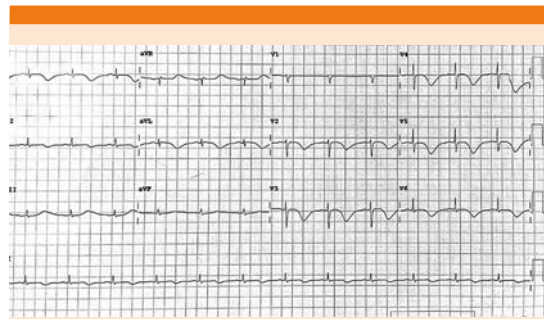
Paciente femenina de 80 años de edad que inició su padecimiento 10 días previos a su ingreso, con fiebre y tos productiva. Recibió tratamiento ambulatorio con antiinflamatorios no esteroides y levofloxacino que no indujeron mejoría. Persistió con fiebre, además de disnea y datos de insuficiencia respiratoria, motivo por el cual acudió al servicio de urgencias. A su ingreso tenía taquicardia, taquipnea y fiebre de 39°C. A la exploración, se registró presión arterial de 90/50 mmHg, frecuencia cardíaca de 110 lpm, frecuencia respiratoria de 22 rpm y saturación



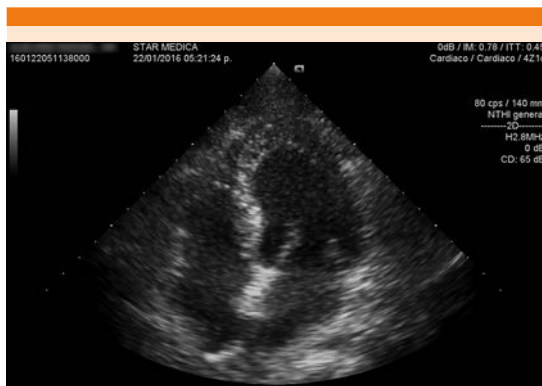
**Figura 1.** Trampa utilizada en Japón para atrapar pulpos llamada *takotsubo*, de donde se tomó el nombre del síndrome por la semejanza morfológica que adopta el ventrículo izquierdo con la vasija.

al aire ambiente de 80%. En los exámenes paracĺnicos se reportaron leucocitos de 5,400/mcL con desviaci3n a la izquierda y procalcitonina en 13 ng/dL. La prueba r3pida de influenza fue negativa. Los resultados gasom3tricos fueron: pH de 7.35, PaCO<sub>2</sub> de 47 mmHg y PaO<sub>2</sub> de 55 mmHg. En la radiografía simple de t3rax se corrobor3 condensaci3n basal derecha; el electrocardiograma inicial indic3 ritmo sinusal sin alteraciones en la conducci3n y repolarizaci3n normal. Se integr3 el diagn3stico de neumonía grave adquirida en la comunidad, por lo que se decidi3 su hospitalizaci3n. Durante ese periodo se agrav3 la insuficiencia respiratoria y la hipoxemia, adem3s sufri3 hipotensi3n resistente a manejo con lquidos. Se integr3 el diagn3stico de choque s3ptico y se le ingres3 al servicio de terapia intensiva, en donde se le realiz3 estudio ecocardiogr3fico que revel3 hipertrofia ventricular izquierda con adecuada contractilidad global y segmentaria, y fracci3n de eyecci3n de 65%, con funci3n ventricular derecha normal. El manejo consisti3 en ventilaci3n mec3nica invasiva, nutrici3n enteral, vancomicina y flucanazol con base en los resultados de cultivos de secreci3n bronquial, que fueron *Candida albicans* y *Staphylococcus aureus*, as3 como apoyo

vasopresor con norepinefrina. De esta manera se logr3 estabilidad hemodin3mica y mejoría progresiva de la funci3n pulmonar. Durante la evoluci3n sufri3 de manera s3bita hipotensi3n y cambios electrocardiogr3ficos caracterizados por bradicardia sinusal, inversi3n de la onda T en DI y aVL y desnivel negativo del ST de V2 a V6 e inversi3n de la onda T (**Figura 2**). Las enzimas cardiacas durante el evento fueron CPK-MB de 10.40 U/L y troponina T de 121.7 pg/mL. Ante la sospecha de s3ndrome coronario agudo se realiz3 nuevo ecocardiograma, que evidenci3 hipocinesia ventricular izquierda del segmento medial y acinesia apical con contractilidad basal conservada, adem3s de insuficiencia mitral moderada con fracci3n de eyecci3n del ventrículo izquierdo de 30%. La funci3n ventricular derecha se report3 normal, sin evidencia de dilataci3n ni trombos intracavitarios (**Figura 3**). Posteriormente se le realiz3 cateterismo cardiaco y coronariografía, que mostr3 arterias coronarias sin obstrucci3n, flujo TIMI III, con pequeñas placas de ateroma sin obstruir m3s de 10% de su luz, con lechos y flujo distal normal en todos los territorios evaluados. En la ventriculografía se observ3 acinesia anterolateral, inferolateral y apical con movimiento normal de los segmentos basales, anterior y posterior, y se corrobor3 fracci3n de eyecci3n de 30% e insuficiencia



**Figura 2.** Electrocardiograma en el que se observa inversi3n de la onda T en DI y aVL, desnivel negativo del segmento ST e inversi3n de la onda T en las derivaciones V2 a V6.



**Figura 3.** Ecocardiograma en el que se aprecia el balónamiento apical del ventrículo izquierdo.

mitral leve. De esta manera se integró el diagnóstico de síndrome de takotsubo secundario a sepsis. Se inició tratamiento con levosimendán y betabloqueadores que produjeron mejoría significativa del estado hemodinámico y de la función cardíaca. En el ecocardiograma de control se apreció mejoría significativa de la contractilidad e involución del balónamiento apical.

## DISCUSIÓN

La sepsis continúa siendo la principal causa de ingreso a las unidades de cuidados intensivos (UCI) en todo el mundo. Estadísticas recientes estiman que es la responsable de más de 60% de todas las admisiones a las UCI, y que aumentó de 7 a 11% en un periodo de 12 años debido a la aplicación de criterios más objetivos para su diagnóstico y al crecimiento de la población añosa e inmunodeprimida. Se estima que de 0.4 a 1 de cada 1,000 habitantes ingresan a un hospital con diagnóstico de sepsis en Estados Unidos, Europa y el Reino Unido, y que de forma paralela la mortalidad ha disminuido de 35 a 18%.<sup>2-6</sup> El principal sitio de infección en general son los pulmones (64%), seguido del abdominal (20%), hematógeno (15%) y genitourinario (14%). El 47% de los patógenos responsables

son grampositivos y *Staphylococcus aureus* es el agente aislado con más frecuencia, 62% son gramnegativos (*Pseudomonas spp*) y 19% son hongos.<sup>7</sup> Cuando el germen responsable es resistente a metilina o alguna especie de *Candida*, la mortalidad aumenta considerablemente (43 y 50%, respectivamente).<sup>8</sup>

La fisiopatología de la sepsis involucra interacciones complejas entre el organismo patógeno y el sistema inmunitario del huésped, el cual inicia una respuesta inflamatoria en contra del agente invasor y regula la respuesta a los componentes moleculares asociados con los patógenos (PMAPs).<sup>9-11</sup> Normalmente esta respuesta inflamatoria es de alivio espontáneo y regulada por citocinas antiinflamatorias; sin embargo, en la sepsis existe una respuesta inflamatoria exagerada por un desequilibrio entre citocinas proinflamatorias y antiinflamatorias. La producción excesiva de mediadores proinflamatorios promueve la formación de especies reactivas de oxígeno y nitrógeno que causan mayor daño tisular y liberación de patrones moleculares asociados con daño (PMADs), como las proteínas de choque de calor, proteínas de alta movilidad del grupo 1 (HMGB1), histonas y lipoproteínas oxidadas, las cuales pueden ampliar la cascada inflamatoria creando un círculo vicioso que finalmente contribuye a la disfunción cardíaca, insuficiencia orgánica múltiple y muerte.<sup>12,13</sup>

La cardiopatía inducida por sepsis es una complicación frecuente que fue descrita hace más de 30 años y actualmente nuevas estrategias para su tratamiento y prevención están en investigación.<sup>13-17</sup> Se sabe que incluso 60% de los pacientes con choque séptico padecen miocardiopatía, la cual tiene tres características esenciales: dilatación del ventrículo izquierdo de inicio súbito, fracción de eyección disminuida y recuperación en 7 a 10 días en los pacientes que logran sobrevivir.<sup>18</sup> Mediadores químicos como endotoxinas, citocinas y óxido nítrico tienen



un papel importante en la fisiopatología de la miocardiopatía séptica al reducir la respuesta miofibrilar al calcio,<sup>19</sup> induciendo disfunción mitocondrial<sup>20</sup> y generando alteraciones en la regulación de los receptores  $\beta$ -adrenérgicos.<sup>21,22</sup>

El síndrome de takotsubo (también conocido como cardiomiopatía por estrés o síndrome del balonamiento apical izquierdo) fue descrito por primera vez en 1990 en Japón y rápidamente reconocido en todo el mundo.<sup>23</sup> Es un síndrome que se distingue por disfunción sistólica apical transitoria del ventrículo izquierdo con hipercontractilidad de la base, que hacen que éste adquiera una forma redondeada similar a una trampa utilizada en Japón para cazar pulpos llamada *takot-subo* (**Figura 1**). En términos electrocardiográficos simula un infarto de miocardio, pero no hay evidencia angiográfica de obstrucción coronaria o rotura aguda de placa, y puede haber elevación leve de troponinas.<sup>24,25</sup> La cardiomiopatía de takotsubo es más frecuente en mujeres,<sup>26</sup> y se estima que actualmente tiene una prevalencia de 1 a 3% de la población en general y de 6 a 9% de las mujeres con síndromes coronarios agudos.<sup>27</sup> La edad media de aparición varía de 60 a 75 años, con un pronóstico generalmente favorable, aunque la mortalidad es de 0 a 8%, y es menor en los hombres.<sup>28</sup> Los mecanismos fisiopatológicos que se han propuesto tienen que ver con situaciones de estrés emocional o físico vinculadas con periodos de hiperactividad del sistema nervioso simpático durante los cuales se han demostrado cifras suprafisiológicas de catecolaminas plasmáticas y neuropéptidos relacionados con el estrés que una vez que alcanzan los adrenorreceptores cardiacos inducen toxicidad en los cardiomiocitos, provocando cambios en la microvasculatura y metabolismo celular.<sup>29-33</sup> Aunque no existe evidencia a favor de ello, un mecanismo descrito es el de espasmo de la microvasculatura epicárdica que condiciona alteraciones en el flujo sanguíneo a este nivel,<sup>34-36</sup> y otro, el más aceptado, está vinculado

con toxicidad directa de las catecolaminas, las cuales disminuyen la disponibilidad de AMP secundaria a la sobrecarga de calcio y radicales libres de oxígeno,<sup>36</sup> mecanismo favorecido por la distribución de los receptores catecolaminérgicos en la región apical del ventrículo, en donde la relación de receptores B2-B1 induce mayor respuesta y vulnerabilidad a la estimulación simpática.<sup>37,38</sup> El diagnóstico del síndrome de takotsubo se realiza de acuerdo con los criterios de la Clínica Mayo basados en los siguientes puntos: 1) disfunción sistólica transitoria en los segmentos apicales o medios del ventrículo izquierdo con anomalías en el movimiento de la pared que se extienden más allá de la distribución vascular epicárdica, 2) ausencia de enfermedad coronaria obstructiva o rotura de placa, 3) elevación del segmento ST o inversión de la onda T con elevación leve de troponinas cardiacas y 4) ausencia de otras causas por enfermedad torácica.<sup>39</sup> El manejo debe orientarse primero a descartar isquemia cardiaca y posteriormente iniciar medidas de soporte como  $\alpha$ - $\beta$ -bloqueadores, IECA y diuréticos si hay datos de congestión. Se recomienda la anticoagulación durante la fase aguda, especialmente si la disfunción del ventrículo izquierdo es severa.<sup>37,40</sup> En caso de insuficiencia cardiaca, los agentes inotrópicos estarían contraindicados, ya que se argumenta que los betaagonistas podrían empeorar el cuadro o prolongar la recuperación.<sup>41</sup> El levosimendán ha producido resultados exitosos y actualmente se recomienda como el agente inotrópico de elección, a pesar de la ausencia de ensayos clínicos aleatorizados.<sup>42</sup>

Las infecciones bacterianas son la causa más frecuente de síndrome de takotsubo en sepsis, debido a que hacen más vulnerable al miocardio a los efectos tóxicos de las catecolaminas,<sup>70</sup> aunque también se ha reportado que agentes virales como enterovirus, adenovirus, parvovirus B19, herpes, Epstein-Barr y citomegalovirus pueden causar cardiomiopatía por un mecanismo fisio-



patológico totalmente diferente, más relacionado con efectos citotóxicos directos del virus que aunado a la cardiotoxicidad de las catecolaminas desencadenan insuficiencia ventricular izquierda durante la sístole.<sup>71,72</sup> En el **Cuadro 1** se resumen los casos descritos de síndrome de takotsubo secundario a sepsis recopilados de la bibliografía. Como se anota, todos son casos

**Cuadro 1.** Casos reportados de síndrome de takotsubo secundario a sepsis de diferente causa

Autor	Año	Género	Desenlace
Chidiac y col. <sup>43</sup>	1995	Mujer	Defunción
Kusaba y col. <sup>44</sup>	2004	Mujer	Sobrevivió
Greco y col. <sup>45</sup>	2006	Mujer	Sobrevivió
Ohigashi-Suzuki y col. <sup>46</sup>	2007	Hombre	Sobrevivió
Singh y col. <sup>47</sup>	2007	Mujer	Sobrevivió
Cattaneo y col. <sup>48</sup>	2007	Mujer	Sobrevivió
Bigalke y col. <sup>49</sup>	2007	Mujer	Sobrevivió
Geng y col. <sup>50</sup>	2008	Mujer	Sobrevivió
Palacio y col. <sup>51</sup>	2009	Mujer	Sobrevivió
Sarullo y col. <sup>52</sup>	2010	Mujer	Sobrevivió
Li y col. <sup>53</sup>	2010	Mujer	Sobrevivió
Lee y col. <sup>54</sup>	2010	Mujer	Sobrevivió
Tanriver y col. <sup>55</sup>	2010	Mujer	Sobrevivió
Gariboldi y col. <sup>56</sup>	2011	Mujer	Sobrevivió
Okumura y col. <sup>57</sup>	2011	Mujer	Sobrevivió
Yonekawa y col. <sup>58</sup>	2011	Mujer	Sobrevivió
Odigie-Okon y col. <sup>59</sup>	2011	Mujer	Sobrevivió
Hassan y col. <sup>60</sup>	2011	Mujer	Sobrevivió
Van Beek y Knoc-kaert <sup>61</sup>	2011	Mujer	Sobrevivió
Jung y col. <sup>62</sup>	2012	Mujer	Sobrevivió
Brunetti y col. <sup>63</sup>	2012	Hombre	Sobrevivió
Karvouniaris y col. <sup>64</sup>	2012	Hombre	Sobrevivió
Santoro y col. <sup>65</sup>	2013	Hombre	Sobrevivió
Galea y col. <sup>66</sup>	2013	Mujer	Sobrevivió
Contreras y col. <sup>67</sup>	2013	Mujer	Sobrevivió
Piccirillo y col. <sup>68</sup>	2013	Hombre	Sobrevivió
Núñez y col. <sup>69</sup>	2013	Mujer	Sobrevivió

aislados, lo que está en relación con lo poco frecuente de esta asociación.

La fisiopatología del síndrome de takotsubo inducido por sepsis es compleja. Se han descrito los siguientes mecanismos en su génesis:<sup>73</sup>

1. Inflamación inducida por sepsis y liberación de citocinas. Hay evidencia de que el factor de necrosis tumoral y la interleucina 1B inducen, además de depresión en la contractilidad miocárdica, activación del sistema nervioso simpático local y la vía de la mitógeno p38 proteincinasa, que ocasiona cardiodepresión.
2. Toxicidad por catecolaminas endógenas, potenciada por inflamación, estrés oxidativo y acumulación de calcio intracelular.
3. Toxicidad por administración de catecolaminas, en especial norepinefrina, en pacientes en estado de choque.
4. Isquemia miocárdica secundaria a inadecuada perfusión microcirculatoria.

El tratamiento del síndrome de takotsubo secundario a sepsis no difiere de lo ya conocido, como en el caso que describimos, se recomienda implantar medidas de sostén, control del proceso infeccioso, disminuir en lo posible la dosis de norepinefrina y si es pertinente suspenderla e iniciar manejo farmacológico con betabloqueadores. En casos en que la disfunción contráctil sea significativa y altere la perfusión sistémica se puede prescribir levosimendán, inotrópico no adrenérgico, que ha mostrado ser útil en este escenario. En casos extremos que no responden a la terapia habitual se ha sugerido el apoyo circulatorio extracorpóreo.<sup>74,75</sup>

Este caso se agrega a la lista de reportes de una asociación poco frecuente, sepsis con síndrome de takotsubo, evento que deberá estar en la mente del intensivista, destacando la importancia de



la ecocardiografía como herramienta diagnóstica en la evaluación integral del deterioro hemodinámico en el paciente con sepsis.

## REFERENCIAS

- Prasad A, Lerman A, Rihal CS. Apical ballooning syndrome (Tako-tsubo or stress cardiomyopathy): a mimic of acute myocardial infarction. *Am Heart J* 2008;155:408-417.
- Angus DC, Linde-Zwirble WT, Lidicker J, Clermont G, Carcillo J, Pinsky MR. Epidemiology of severe sepsis in the United States: analysis of incidence, outcome, and associated costs of care. *Crit Care Med* 2001;29:1303-1310.
- Martin GS, Mannino DM, Eaton S, Moss M. The epidemiology of sepsis in the United States from 1979 through 2000. *N Engl J Med* 2003;348:1546-1554.
- Brun-Buisson C, Meshaka P, Pinton P, Vallet B. EPISEPSIS Study Group. EPISEPSIS: a reappraisal of the epidemiology and outcome of severe sepsis in French intensive care units. *Intensive Care Med* 2004;30:580-588.
- van Gestel A, Bakker J, Veraart CP, van Hout BA. Prevalence and incidence of severe sepsis in Dutch intensive care units. *Crit Care* 2004;8:153-162.
- Harrison DA, Welch CA, Eddleston JM. The epidemiology of severe sepsis in England, Wales and Northern Ireland, 1996 to 2004: secondary analysis of a high quality clinical database, the ICNARC Case Mix Programme Database. *Crit Care* 2006;10:R42.
- Baro SK, Monteil MA, Henderson DC. The pneumococcal problem. *BMJ* 1996;312:1521-1525.
- Hanberger H, Walther S, Leone M, et al. EPIC II Group of Investigators. Increased mortality associated with methicillin-resistant *Staphylococcus aureus* (MRSA) infection in the intensive care unit: results from the EPIC II study. *Int J Antimicrob Agents* 2011;38:331-335.
- Akira S, Uematsu S, Takeuchi O. Pathogen recognition and innate immunity. *Cell* 2006;124:783-801.
- Russell JA, Boyd J, Nakada T, Thair S, Walley KR. Molecular mechanisms of sepsis. *Contrib Microbiol* 2011;17:48-85.
- Bianchi ME. DAMPs, PAMPs and alarmins: all we need to know about danger. *J Leukoc Biol* 2007;81:1-5.
- Soriano FG, Lorigados CB, Pacher P, Szabó C. Effects of a potent peroxynitrite decomposition catalyst in murine models of endotoxemia and sepsis. *Shock* 2011;35:560-566.
- Parker MM, Shelhamer JH, Natanson C, Alling DW, Parillo JE. Serial cardiovascular variables in survivors and nonsurvivors of human septic shock: heart rate as an early predictor of prognosis. *Crit Care Med* 1987;15:923-929.
- Torres-Dueñas D, Celes MR, Freitas A, Alves-Filho JC, Spiller F, Dal-Secco D, et al. Peroxynitrite mediates the failure of neutrophil migration in severe polymicrobial sepsis in mice. *Br J Pharmacol* 2007;152:341-352.
- Vieillard-Baron A, Caille V, Charron C, Belliard G, Page B, Jardin F. Actual incidence of global left ventricular hypokinesia in adult septic shock. *Crit Care Med* 2008;36:1701-1706.
- Jardin F, Fourme T, Page B, Loubières Y, Vieillard-Baron A, Beauchet A, et al. Persistent preload defect in severe sepsis despite fluid loading: a longitudinal echocardiographic study in patients with septic shock. *Chest* 1999;116:1354-1359.
- Orme R, Perkins G, McAuley D, Liu K, Mason A, Morelli A, et al. An efficacy and mechanism evaluation study of Levosimendan for the Prevention of Acute Organ Dysfunction in Sepsis (LeoPARDS): protocol for a randomized controlled trial. *Trials* 2014;15:199.
- Jozwiak M, Persichini R, Monnet X, Teboul JL. Management of myocardial dysfunction in severe sepsis. *Semin Respir Crit Care Med* 32:206-2141.
- Am S, Spurgeon HA, Sollott SJ, Talo A, Lakatta EG. 8-bromo-cGMP reduces the myofilament response to Ca<sup>2+</sup> in intact cardiac myocytes. *Circ Res* 1994;74:970-978.
- Rudiger A, Singer M. Mechanisms of sepsis-induced cardiac dysfunction. *Crit Care Med* 2007;35(6):1599-1608.
- Bohm M, Kirchmayr R, Gierschik P, Erdmann E. Increase of myocardial inhibitory G-proteins in catecholamine-refractory septic shock or in septic multiorgan failure. *Am J Med* 1995;98:183-186.
- Sato H, Taiteishi H, Uchida T. Takotsubo-type cardiomyopathy due to multivessel spasm. In: Clinical aspect of myocardial injury: From ischemia to heart failure, Kodama K, Haze K, Hon M (Eds). Kagakuhyouronsha, Tokyo 1990:56.
- Dote K, Sato H, Tateishi H, et al. Myocardial stunning due to simultaneous multivessel coronary spasms: a review of 5 cases. *J Cardiol* 1991;21:203.
- Bybee KA, Kara T, Prasad A, et al. Systematic review: transient left ventricular apical ballooning: a syndrome that mimics ST-segment elevation myocardial infarction. *Ann Intern Med* 2004;141:858-862.
- Tsuchihashi K, Ueshima K, Uchida T, et al. Transient left ventricular apical ballooning without coronary artery stenosis: a novel heart syndrome mimicking acute myocardial infarction. Angina Pectoris-Myocardial Infarction Investigations in Japan. *J Am Coll Cardiol* 2001;38:11-17.
- Milinis K, Fisher M. Takotsubo cardiomyopathy: pathophysiology and treatment. *Postgrad Med J* 2012;88:530-538.
- Bossone E, Savarese G, Ferrara F, et al. Takotsubo cardiomyopathy: overview. *Heart Fail Clin* 2013;9:249-266.
- Pilgrim TM, Wyss TR. Takotsubo cardiomyopathy or transient left ventricular apical ballooning syndrome: a systematic review. *Int J Cardiol* 2008;124:283-292.
- Samuels MA. The brain-heart connection. *Circulation* 2007;116:77-84.
- Pilgrim TM, Wyss TR. Takotsubo cardiomyopathy or transient left ventricular apical ballooning syndrome: a systematic review. *Int J Cardiol* 2008;124:283-292.

31. Cheshire WP Jr, Saper CB: The insular cortex and cardiac response to stroke. *Neurology* 2006;66:1296-1297.
32. Cheung RT, Hachinski V. The insula and cerebrogenic sudden death. *Arch Neurol* 2000;57:1685-1688.
33. Akashi YJ, Goldstein DS, Barbaro G, Ueyama T. Takotsubo cardiomyopathy: a new form of acute, reversible heart failure. *Circulation* 2008;118:2754-2762.
34. Wittstein IS, Thiemann DR, Lima JA, Baughman KL, Schulman SP, Gerstenblith G, Wu KC, Rade JJ, Bivalacqua TJ, Champion HC. Neurohumoral features of myocardial stunning due to sudden emotional stress. *N Engl J Med* 2005;352:539-548.
35. Bybee KA, Prasad A, Barsness GW, Lerman A, et al. Clinical characteristics and thrombolysis in myocardial infarction frame counts in women with transient left ventricular apical ballooning syndrome. *Am J Cardiol* 2004;94:343-346.
36. Bolli R, Marban E. Molecular and cellular mechanisms of myocardial stunning. *Physiol Rev* 1999;79:609-634.
37. Prasad A, Lerman A, Rihal CS. Apical ballooning syndrome (takotsubo or stress cardiomyopathy): a mimic of acute myocardial infarction. *Am Heart J* 2008;155:408-417.
38. Paur H, Wright PT, Sikkil MB, et al. High levels of circulating epinephrine trigger apical cardiodepression in a b2-adrenergic receptor/Gi-dependent manner: a new model of Takotsubo cardiomyopathy. *Circulation* 2012;126:697-706.
39. Lyon AR, Rees PS, Prasad S, Poole-Wilson PA, Harding SE. Stress (takotsubo) cardiomyopathy—a novel pathophysiological hypothesis to explain catecholamine-induced acute myocardial stunning. *Nat Clin Pract Cardiovasc Med* 2008;5:22-29.
40. Koulouris S, Pastromas S, Sakellariou D, Kratimenos T, Piperopoulos P, Manolis AS. Takotsubo cardiomyopathy: The “broken heart” syndrome. *Hellenic J Cardiol* 2010;51:451-457.
41. Gianni M, Dentali F, Grandi A, Sumner G, Hiralal R, Lonn E. Apical ballooning syndrome or takotsubo cardiomyopathy: A systematic review. *Eur Heart J* 2006;27:1523-1529.
42. Padayachee L. Levosimendan: The inotrope of choice in cardiogenic shock secondary to takotsubo cardiomyopathy? *Heart Lung Circ* 2007;16 Suppl 3:65-70.
43. Chidiac TA, Salon JE. Left ventricular segmental wall motion abnormality in septic shock. *Crit Care Med* 1995;23:594-598.
44. Kusaba T, Sasaki H, Sakurada T, et al. Takotsubo cardiomyopathy thought to be induced by MRSA meningitis and cervical epidural abscess in a maintenance-hemodialysis patient: case report. *Nihon Jinzo Gakkai Shi* 2004;46:371-376.
45. Greco C, Saolini M, Mariani S, et al. Takotsubo syndrome: a potential role for cytomegalovirus infection. *J Cardiovasc Med* 2006;7:623-627.
46. Ohigashi-Suzuki S, Saito Y, Tatsuno I. Takotsubo cardiomyopathy associated with sepsis in type 2 diabetes mellitus. *Am J Emerg Med* 2007;25:230-232.
47. Singh K, Marinelli T, Horowitz JD. Takotsubo cardiomyopathy after anti-influenza vaccination: catecholaminergic effects of immune system. *Am J Emerg Med* 2013;31:1627-1631.
48. Cattaneo P, Marchetti P, Morandi F, Salerno-Uriarte JA. Left ventricular apical ballooning in mitral endocarditis. *Int J Cardiol* 2007;119:261-263.
49. Bigalke B, Klingel K, May AE, Kandolf R, Gawaz MG. Human herpesvirus 6 subtype Associated myocarditis with “apical ballooning”. *Can J Cardiol* 2007;23:393-395.
50. Geng S, Mullany D, Fraser JF. Takotsubo cardiomyopathy associated with sepsis due to *Streptococcus pneumoniae* pneumonia. *Crit Care Resusc* 2008;10:231-234.
51. Palacio C, Nugent K, Alalawi R, Cevik C. Severe reversible myocardial depression in a patient with *Pseudomonas aeruginosa* sepsis suggesting takotsubo cardiomyopathy. *Int J Cardiol* 2009;135:16-19.
52. Sarullo FM, Americo L, Accardo S, et al. Takotsubo cardiomyopathy observed in a patient with sepsis and transient hyperthyroidism. *Monaldi Arch Chest Dis* 2009;72:33-36.
53. Li JW, Nanda S, Longo S. Acute pericarditis induced stress cardiomyopathy. *Acta Cardiol* 2010;65:361-364.
54. Lee S, Lee KJ, Yoon HS, Kang KW, Lee YS, Lee JW. Atypical transient stress-induced cardiomyopathies with an inverted Takotsubo pattern in sepsis. *Tex Heart Inst J* 2010;37:88-91.
55. Tanriver Y, Betz MJ, Nibbe L, Pfluger T, Beuschlein F, Strowski MZ. Sepsis and cardiomyopathy as rare clinical manifestations of pheochromocytoma—two case report studies. *Exp Clin Endocrinol Diabetes* 2010;118:747-753.
56. Gariboldi V, Jop B, Grisoli D, Jaussaud N, Kerbaul F, Collart F. Takotsubo syndrome after mitral valve replacement for acute endocarditis. *Ann Thorac Surg* 2011;91:e31-e32.
57. Okumura K, Shoji F, Yoshida M, Mizuta A, Makino I, Higashi H. Severe sepsis caused by *Aeromonas hydrophila* in a patient using tocilizumab: a case report. *J Med Case Rep* 2011;5:499.
58. Yonekawa K, Mussio P, Yuen B. Ischemic cerebrovascular stroke as complication of sepsis-induced takotsubo cardiomyopathy. *Intern Emerg Med* 2011;6:477-478.
59. Odigie-Okon E, Okon E, Dodson J, Vorobiof G. Stress-induced cardiomyopathy complicating severe babesiosis. *Cardiol J* 2011;18:83-86.
60. Hassan S, Hassan F, Hassan D, Hassan S, Hassan K. Takotsubo cardiomyopathy associated with peritonitis in peritoneal dialysis patient. *Ren Fail* 2011;33:904-907.
61. Van Beek T, Knockaert D. Tetanus and takotsubo: case report. *Neth J Crit Care* 2011;15:19-23.
62. Jung JM, Kim YH, Park MO, Kwon DY. Takotsubo cardiomyopathy following severe tetanus. *Neurology Asia* 2012;17:75-78.
63. Brunetti ND, Leva R, Passero T, et al. Transient apical ballooning accompanying respiratory infection. *Acute Card Care* 2012;14:96-98.





64. Karvouniaris M, Papanikolaou J, Makris D, Zakynthinos E. Sepsis-associated takotsubo cardiomyopathy can be reversed with levosimendan. *Am J Emerg Med.* 2012;30:832.e5-e7.
65. Santoro F, Di Biase M, Brunetti ND. Urinary sepsis associated with takotsubo cardiomyopathy. *Int J Urol* 2014;21:432-433.
66. Galea F, Abela GP, Felice H. Takotsubo cardiomyopathy in chronic infection. *Scott Med J* 2013;58:11-14.
67. Contreras AE, Parisi GR, Bongiorno G. Takotsubo induced by acute appendicitis. *Medicina* 2013;73:52.
68. Piccirillo BJ, Gavin M, Chang JD. Not what it looks like: a transient cardiomyopathy. *Am J Med* 2013;126:487-490.
69. Núñez D, Bermejo R, Rodríguez Velasco A. Takotsubo cardiomyopathy in the context of *Staphylococcus aureus* sepsis. *Rev Esp Anestesiol Reanim* 2014;61:150-153.
70. Singh K, Marinelli T, Horowitz JD. Takotsubo cardiomyopathy after anti-influenza vaccination: catecholaminergic effects of immune system. *Am J Emerg Med* 2013;31:1-4.
71. Kwiatkowska-Patzer B, Patzer JA, Heller LJ. *Pseudomonas aeruginosa* exotoxin a enhances automaticity and potentiates hypoxic depression of isolated rat hearts. *Proc Soc Exp Biol Med* 1993;202:377-378.
72. Pankuweit S, Klingel K. Viral myocarditis: from experimental models to molecular diagnosis in patients. *Heart Fail Rev* 2013;18:683-702.
73. Cappelletti S, Ciallella C, Aromatario M, Ashrafian H, Harding S, Athanasiou T. Takotsubo cardiomyopathy and sepsis. A systematic review. *Angiology* 2016;67:1-16.
74. Roshanzamir S, Showkathali R. Takotsubo cardiomyopathy. A short review. *Cur Cardiol Rev* 2013;9:191-196.
75. Santoro F, Leva R, Ferraretti A, Lenco V, Carpagnano G, Lodispoto M, et al. Safety and feasibility of Levosimendan administration in takotsubo cardiomyopathy: A case series. *Cardiovasc Ther* 2013;31:133-137.

#### AVISO PARA LOS AUTORES

*Medicina Interna de México* tiene una nueva plataforma de gestión para envío de artículos. En: [www.revisionporpares.com/index.php/MIM/login](http://www.revisionporpares.com/index.php/MIM/login) podrá inscribirse en nuestra base de datos administrada por el sistema *Open Journal Systems* (OJS) que ofrece las siguientes ventajas para los autores:

- Subir sus artículos directamente al sistema.
- Conocer, en cualquier momento, el estado de los artículos enviados, es decir, si ya fueron asignados a un revisor, aceptados con o sin cambios, o rechazados.
- Participar en el proceso editorial corrigiendo y modificando sus artículos hasta su aceptación final.