



Mionecrosis fulminante metastásica por *Aeromonas caviae*

Rivera-Zetina DJ¹, Estrada-Hernández MR², Estrada-Hernández LO³

Resumen

Las especies de *Aeromonas* de la familia *Aeromonadaceae* son bacilos gramnegativos, anaerobios facultativos, citocromo oxidasa, catalasa e indol-positivo. Se encuentran naturalmente en el medio ambiente, pero principalmente en agua dulce y salina, asimismo, se han aislado de vegetales, carne, mariscos y alimentos procesados. Las infecciones de piel y tejidos blandos por *Aeromonas* spp son poco frecuentes. Se han reportado en el mundo infecciones en tejidos blandos secundarias a traumatismo local en contacto con tierra o agua, a intervención quirúrgica o a diseminación hematógena en enfermos inmunodeprimidos a partir de translocación bacteriana intestinal. De los casos reportados en humanos la gastroenteritis se manifiesta con mayor frecuencia; sin embargo, se han descrito infecciones extraintestinales de gravedad que ponen en peligro la vida, como septicemia, fascitis necrotizante y mionecrosis. Comunicamos un caso de mionecrosis fulminante por *Aeromonas caviae* que evolucionó desfavorablemente con desenlace fatal.

PALABRAS CLAVE: *Aeromonadaceae*; *Aeromonas caviae*; enfermedades gastrointestinales.

Med Int Méx. 2018 January;34(1):142-151.

Methastatic fulminant myonecrosis due to *Aeromonas caviae*.

Rivera-Zetina DJ¹, Estrada-Hernández MR², Estrada-Hernández LO³

Abstract

The *Aeromonas* species of the *Aeromonadaceae* family are gram-negative bacilli, facultative anaerobes, cytochrome oxidase, catalase and indole-positive bacilli. They are found naturally in the environment, but they are mainly found in fresh and salt water, and they have been isolated from vegetables, meat, seafood and processed foods. Skin and soft tissue infections caused by *Aeromonas* spp are rare. Soft tissue infections secondary to local trauma in contact with soil or water have been reported in the world, in surgical intervention or in hematogenous dissemination in immunosuppressed patients from intestinal bacterial translocation. Of the cases reported in humans, gastroenteritis is the most frequent; however, life-threatening extraintestinal infections such as septicemia, necrotizing fasciitis, and myonecrosis have been reported. This paper reports a case of fulminating myonecrosis caused by *Aeromonas caviae*, which evolved unfavorably, unfortunately with a fatal outcome.

KEYWORDS: *Aeromonadaceae*; *Aeromonas caviae*; Gastrointestinal diseases.

¹ Jefe del Servicio de Medicina Interna, CM, ISSEMyM, Toluca, Estado de México.

² Patóloga/neuropatología. Hospital General Dr. Manuel Gea González, Ciudad de México.

³ Internista/infectóloga. Hospital Regional Lic. Adolfo López Mateos. Coordinadora de Medicina Preventiva, ISSSTE.

Recibido: 3 de julio 2017

Aceptado: octubre 2017

Correspondencia

Dra. Laura Olivia Estrada
aspirinamed@yahoo.com.mx

Este artículo debe citarse como

Rivera-Zetina DJ, Estrada-Hernández MR, Estrada-Hernández LO. Mionecrosis fulminante metastásica por *Aeromonas caviae*. Med Int Méx. 2018 ene;34(1):142-151.

DOI: <https://doi.org/10.24245/mim.v34i1.1925>

ANTECEDENTES

Las especies de *Aeromonas* de la familia *Aeromonadaceae* son bacilos gramnegativos, anaerobios facultativos, citocromo oxidasa, catalasa e indol positivo.¹

Aeromonas está ampliamente distribuida en el medio ambiente, pero principalmente se ha encontrado en agua dulce y salina y se ha aislado de vegetales, carne, mariscos y alimentos procesados (**Figura 1**).^{2,3}

El género de *Aeromonas* es taxonómicamente complejo, por lo que se ha clasificado en dos grandes grupos: *Aeromonas* no móviles representada por *Aeromonas salmonicida* con capacidad de crecer a temperatura de 22 a 28°C en medio salino a 0-6% y las mesófilas que son móviles, capaces de crecer entre 35 y 37°C y pH entre 4 y 10, por tanto, constituyen un problema potencial de contaminación alimentaria. Estas últimas son las responsables de ocasionar enfermedades en seres humanos (**Figura 2**).^{2,4,5}

Alrededor de 21 especies se han reconocido como patógenas para el hombre, pero sólo tres especies (*A. caviae*, *A. veroni biovar sobria* y *A. hydrophila*) están relacionadas con la mayor parte de las infecciones en el ser humano.^{2,6} Por lo general, afecta a individuos inmunodeprimi-

dos; habitualmente se manifiesta como patógeno oportunista (**Cuadro 1**).⁴

De los casos reportados en humanos la gastroenteritis se manifiesta con mayor frecuencia; sin embargo, se han descrito infecciones extraintestinales de gravedad que ponen en peligro la vida, como septicemia, fascitis necrotizante y mionecrosis.⁷

Se han reportado casos de septicemia con carga gastrointestinal asintomática de *A. caviae* en pacientes inmunodeprimidos sin antecedentes de diarrea ni hospitalizaciones, por lo que estas cepas de *A. caviae* con notable grado de invasión pueden atravesar el tubo gastrointestinal alcanzando el torrente sanguíneo (como en casos por *Salmonella typhi*, *Yersinia enterocolitica*, *Shigella dysenteriae*, etc.), produciendo septicemia. La carga gastrointestinal asintomática de *A. caviae* invasiva es un hallazgo poco frecuente y de importancia en términos epidemiológicos en áreas con alta incidencia de gastroenteritis aguda por *Aeromonas*, que puede conllevar a ser portador asintomático de *Aeromonas* invasiva.⁸

La bacteremia por *Aeromonas* se define como el crecimiento de esta especie en un hemocultivo en un paciente con sepsis. Se considera bacteremia asociada con cuidados de la salud si una especie de *Aeromonas* se aísla de un hemocultivo mayor de 72 horas de hospitalización en un paciente asintomático a su ingreso o de un paciente que recibió tratamiento antineoplásico en las dos semanas precedentes a la toma de hemocultivo (**Figura 3**).^{9,10}

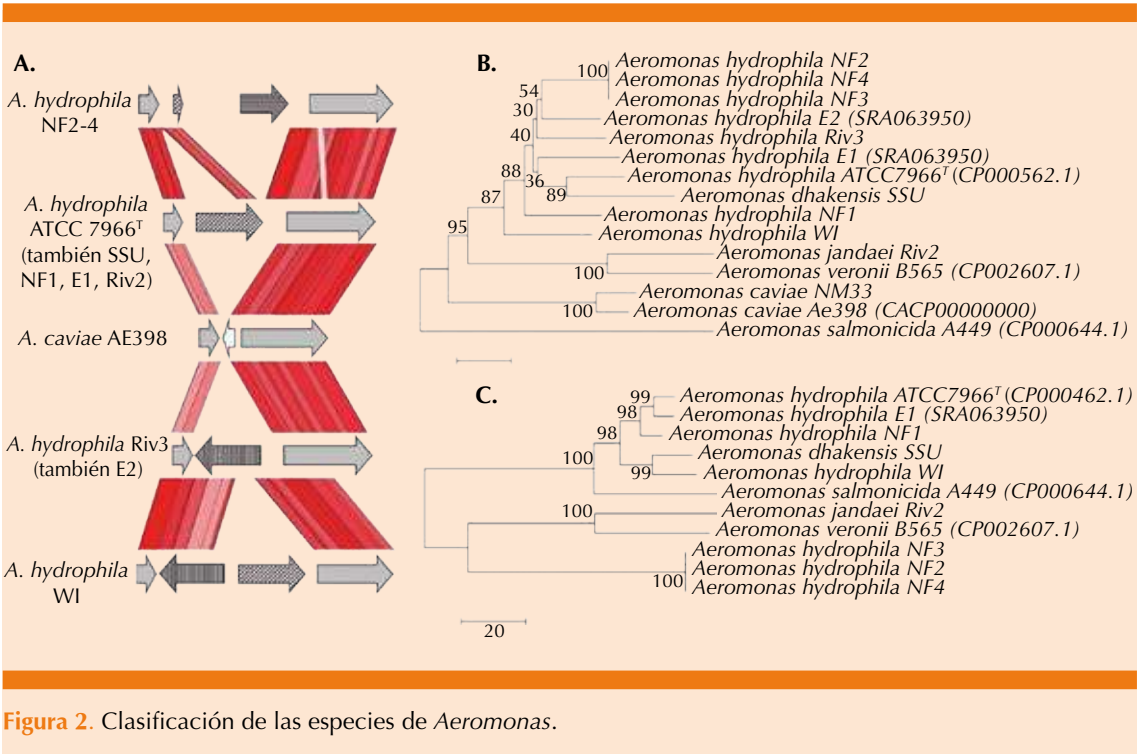
Comunicamos un caso de mionecrosis fulminante por *Aeromonas caviae* que evolucionó desfavorablemente con desenlace fatal.

CASO CLÍNICO

Paciente masculino de 20 años de edad, mestizo, con diagnóstico de lupus eritematoso sistémico



Figura 1. Cultivo de *Aeromonas*.



Cuadro 1. Especies de *Aeromonas* identificadas por cultivo por Vitek MS y Vitek 2⁵

Vitek 2		Vitek MS	
Cultivos	Probabilidad (%)	Cultivos	Probabilidad (%)
<i>A. hydrophila/caviae</i>	98.29	<i>A. hydrophila/caviae</i>	99.9
<i>A. hydrophila/caviae</i>	99.0	<i>A. hydrophila/caviae</i>	99.9
<i>A. hydrophila/caviae</i>	99.0	<i>A. hydrophila/caviae</i>	99.9
<i>A. hydrophila/caviae</i>	99.0	<i>A. hydrophila/caviae</i>	99.9
<i>A. hydrophila/caviae</i>	98.29	<i>A. hydrophila/caviae</i>	99.9
<i>A. hydrophila/caviae</i>	98.28	<i>A. hydrophila/caviae</i>	99.9
<i>A. hydrophila/caviae</i>	99.0	<i>A. hydrophila/caviae</i>	99.9
<i>A. hydrophila/caviae</i>	98.29	<i>A. hydrophila/caviae</i> ; <i>A. sobria</i>	50;50
<i>A. sobria</i>	98.03	<i>A. sobria</i> / <i>A. veronii</i>	51.2; 48.4
<i>A. sobria</i>	94.21	<i>A. sobria</i> / <i>A. veronii</i>	50; 50

diagnosticado a los 15 años de edad (2009), con nefritis lúpica que evolucionó a insuficiencia renal crónica con requerimiento de terapia de reemplazo renal. En 2012 recibió trasplante renal

de donador cadavérico. El **Cuadro 2** muestra los resultados de laboratorio del paciente a su ingreso. El urocultivo no mostró desarrollo bacteriano a las 48 horas de incubación.

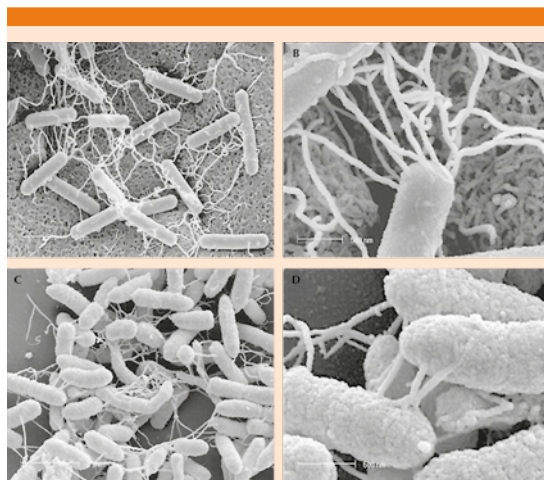


Figura 3. Hemocultivo de *Aeromonas*.

Cuadro 2. Resultados de laboratorio al ingreso hospitalario (18 de septiembre de 2014)

Leucocitos	8030	VSG	27
Neutrófilos	6242	PCR	2.5
Linfocitos	1124	Glucosa	87
Hemoglobina	10.7	BUN	174
Hematócrito	32.1	Creatinina	25.6
Plaquetas	155.000	Acido úrico	9.2
Complemento C3	80	Complemento C4	80

Tuvo mantenimiento inmunosupresor con tacrolimus, prednisona y micofenolato de mofetilo. En septiembre de 2014 ingresó a Urgencias por retención hídrica e insuficiencia cardiorrenal aguda. Inició hemodiálisis convencional por requerimiento por azoemia y sobrecarga hídrica.

El tratamiento médico inicial incluyó metilprednisolona 1 g cada 24 horas durante tres días, se suspendió tacrolimus, comenzó sirolimus 2 g cada 24 horas y restricción hídrica.

La biopsia del injerto renal reportó lo siguiente:

- Rechazo activo túbulo intersticial (BANFF 1B) con datos sugerentes de com-

ponente humoral (glomerulonefritis activa y capilaritis peritubular con células plasmáticas), sobreimpuesto en cambios crónicos (glomerulopatía crónica del trasplante, fibrosis intersticial grado II y arteriopatía crónica del injerto); CD4 positivo difuso (rechazo crónico/activo BANFF 2013).

- Cambios regenerativos acentuados del epitelio tubular SV40 y CMV negativos.
- Microcalcificaciones intratubulares.
- Arteriopatía hialina nodular moderada.

Sugere de rechazo humoral

Se decidió iniciar tratamiento con timoglobulina antitimocito de conejo a dosis de 1.5 mg/kg de peso, con el fin de preservar la función del injerto (**Cuadro 3**).

A las 48 horas de recibir el inmunosupresor, a las 18:20 horas del 20 de octubre, el paciente se quejó de dolor en el miembro pélvico derecho, en la pantorrilla, sin especificar el tipo de dolor, intensidad 4/10, progresivo, ascendente, unilateral, constante, sin cambios de coloración, sin alteraciones en los pulsos, ni cambios de temperatura. A la revisión primaria dio la impresión de ser de causa mecánica o posicional. Se medicó con ketorolaco 30 mg intravenoso, dosis única. No se conocía neuropatía en el enfermo; sin embargo, la asociación de la gammaglobulina antitimocito de conejo causa efectos adversos en 1 a 10% que se asocian con edema periférico hasta en 34% y dolor en 46%. La reacción adversa más común es la debilidad muscular.

Cuadro 3. Resultados de laboratorio del paciente un mes después de su admisión (20 de octubre de 2014, 24 horas postratamiento)

Leucocitos	600	Hemoglobina	6.4
Neutrófilos	486	Hematocrito	18.3
Linfocitos	78	Plaquetas	21,000

A las 23:30 horas, y a pesar de la administración de opioide débil, persistía el dolor con tendencia al edema, hubo aumento de la temperatura a nivel del gastrocnemio y disminución en la temperatura distal, se notaban cambios discretos en la coloración. El ultrasonido doppler arterial únicamente reportó edema de tejidos blandos. Se solicitaron hemocultivos.

A las 02:00 horas el paciente mostró crepitación en el pie derecho, una hora después aumentó hasta la rodilla, un nuevo doppler refirió edema y gas en tejidos blandos. Inició tratamiento antibiótico empírico con ceftazidima y levofloxacin, ajustada a la función renal.

La gangrena gaseosa no traumática generalmente ocurre por especies de *Clostridium*, originarias del tubo gastrointestinal con diseminación hematógena por vía portal. Se siembra en el músculo. Puede crecer en condiciones aerobias, pero es facultativo. Por lo general, tiene resistencia a penicilina, cefalosporinas y clindamicina.¹¹

En términos clínicos, estas infecciones se manifiestan con dolor súbito, pesantez y disestesias. Progresan rápidamente con edema y bulas, con halo púrpura, que asemeja daño vascular por las toxinas infiltrativas. En términos histopatológicos, se observa lisis, gas y no hay infiltración celular del bacilo.⁹

A las 07:00 horas se interconsultó al servicio de Angiología y se realizó exploración de pulsos con doppler que evidenció ausencia de pulso poplíteo. Dos horas después, a las 09:00 horas, se encontró crepitación de todo el miembro pélvico derecho, con cianosis y temperatura distal de la extremidad disminuida. La piel tenía signo de Nikolsky generalizado (**Figura 4**).¹²

Se tomaron nuevos hemocultivos. Un nuevo doppler color evidenció formación de gas intravascular, así como extensión a tejidos blandos.

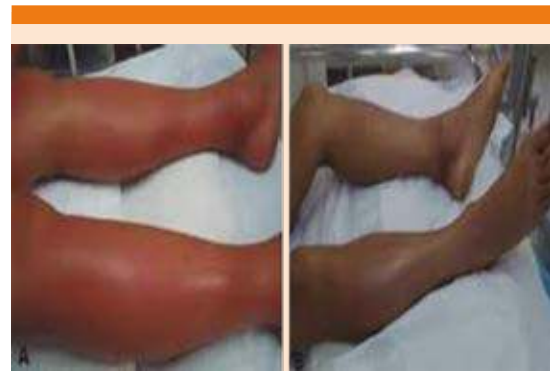

Figura 4. Miembros pélvicos con edema, ampollas, cianosis, con tres horas de diferencia.

Existe un caso reportado por Shiina y colaboradores en 2004, en la isla de Japón, que describe el caso de una paciente de 15 años, asiática, previamente sana, con antecedente de 21 horas de dolor y aumento progresivo del volumen del miembro pélvico derecho, que sugería origen traumático y evolucionó con respuesta inflamatoria sistémica fulminante en tres horas, la paciente falleció. La tomografía axial computada (TAC) reveló gas intravascular generalizado.

En el estudio de necropsia encontraron hemólisis y gas intravascular con numerosos bacilos gramnegativos susceptibles a cefalosporinas de tercera generación. Al examen histopatológico no se encontró infiltración inflamatoria en el músculo afectado, pero con numerosos bacilos (identificados como *Aeromonas biovar sobria*).^{12,13} **Figura 5**

Al cumplir 15 horas del inicio del dolor, a las 10:00 horas, el paciente tenía inestabilidad hemodinámica, con datos de choque séptico. Se requirió apoyo con norepinefrina y requirió ventilación mecánica. Realizamos nuevo hemocultivo central.

Han-Chuan Chuang y colaboradores, en 2011, en una revisión de un centro hospitalario de

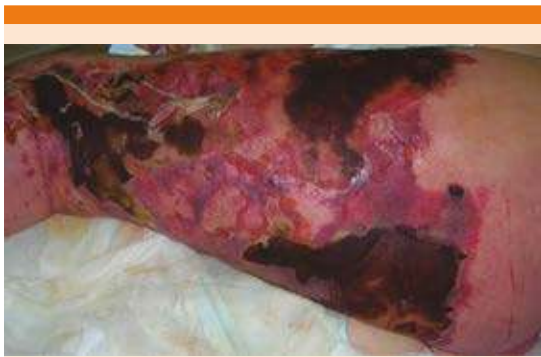

Figura 5. Imagen *postmortem*.

tercer nivel en Taiwán, publicada en una revista coreana, definieron las siguientes características de sus pacientes con sepsis por *Aeromonas*.

Se considera intrahospitalaria si la aparición de los síntomas y el crecimiento bacteriano ocurre en más de 72 horas del ingreso hospitalario en un paciente sin datos clínicos infecciosos previos, o que haya recibido QT dos semanas antes del cultivo de sangre a pesar de los síntomas previos a la admisión hospitalaria.

La sepsis se manifestó en 126 pacientes (82%) con fiebre, 107 (69%) tuvieron trombocitopenia y sólo 40 (26%) tuvieron leucocitosis; 22 (14%) pacientes tuvieron bacteriemia por *A. caviae*, uno se manifestó con colecistitis aguda, otro con herida traumática infectada y uno con absceso pulmonar. Los demás como bacteriemia primaria. La mortalidad fue de 55 pacientes durante la hospitalización.

En la bacteriemia por *A. hydrophila*, la manifestación con trombocitopenia, diarrea, índice APACHE II > 20 puntos, así como la prescripción de antibiótico empírico se identificaron como factores asociados con la mortalidad por bacteriemia.

El único factor independiente de supervivencia fue el índice APACHE II en el análisis de regresión logística multivariado (razón de momios: 22.501; $p < 0.001$).⁹

Alrededor de las 14:00 horas, las características de edema, la denudación de piel y la crepitación de tejidos blandos se extendieron al miembro torácico derecho y a las 15:45 horas a las cuatro extremidades.

Tras realizar fasciotomía, encontramos gas, hemólisis, mionecrosis, sin recuperar pulsos distales, pero con cambios regionales en la coloración.

El paciente progresó a choque séptico resistente, a pesar de tratamiento con hidrocortisona a dosis de choque, a las 18:50 horas tuvo parada cardíaca irreversible por choque cardiogénico y falleció. La hora de muerte se estableció a las 19:34 horas.

Después de 72 horas del evento fatal, se recabaron hemocultivos con reporte de *Aeromonas caviae*, sensible a cefalosporinas de tercera generación.

En 2014, Spadaro realizó una revisión de la bibliografía en fascitis necrotizante y sepsis por *Aeromonas sobria*, y encontró que los pacientes generalmente cursan con enfermedades malignas tipo leucemia, diabetes mellitus 2, hepatitis C, VIH, insuficiencia cardíaca o hepatopatía. Generalmente la fascitis se contuvo a una extremidad. No hay antecedente de mionecrosis metastásica fulminante ni de obtención hematogena de *Aeromonas caviae*.¹⁴

DISCUSIÓN

Las infecciones de piel y tejidos blandos por *Aeromonas* spp son poco frecuentes. Se han reportado infecciones en tejido blando secunda-

rias a traumatismo local en contacto con tierra o agua,¹⁵ intervención quirúrgica o a diseminación hematógena en enfermos inmunodeprimidos a partir de translocación bacteriana intestinal (como en nuestro caso), trasplantados de médula ósea,¹⁶ pacientes con neoplasias hematológicas,¹⁷ falla en la hemofiltración arteriovenosa en pacientes con enfermedad hepática,¹⁸ sometidos a hemodiálisis,¹⁹ estasis linfática y excepcionalmente en personas sin antecedentes traumáticos o enfermedades predisponentes.

La mionecrosis por *Aeromonas* spp es excepcional. De acuerdo con las infecciones de piel o tejidos blandos la celulitis es la manifestación clínica más frecuente y en su evolución puede formar abscesos y progresar localmente a través de las fascias y ocasionalmente llegar a ampollas. Los cuadros clínicos de mayor gravedad son la mionecrosis, la celulitis crepitante y sinérgica y la ectima gangrenosa.²⁰ En individuos inmunodeprimidos se han descrito formas fulminantes y fatales. Este caso se trata de un paciente con inmunodepresión por haber recibido ciclos de esteroides, así como globulina T antitimocito, alteraciones inmunológicas por lupus eritematoso sistémico y enfermedad renal crónica de base.

Las especies de *Aeromonas* producen varios factores de virulencia que incluyen hemolisinas, enterotoxinas, citotoxinas y adhesinas que determinan su patogenicidad. De éstas, la aerolisina con actividad enterotóxica, citotóxica y hemolítica se ha asociado como el factor de virulencia más importante en una gastroenteritis producida por *Aeromonas*. Después de su adhesión a la célula, su capacidad de virulencia y producción de enterotoxinas destruye células de un sistema inmunológico afectado e invaden la membrana epitelial.²¹⁻²³

La mionecrosis fulminante constituye una grave infección del músculo con infiltración de gas entre los haces musculares y necrosis que

afecta desde la piel produciendo sangrado en capa, denudación de la epidermis, hemorragias en astilla o puntilleo, invasión a tejido adiposo, fascia, músculo, así como toxemia intensa que produce hemólisis intravascular que lleva a insuficiencia multiorgánica y a la muerte.^{17,24} Es importante distinguir la causa de la infección debido a que la mionecrosis por *Aeromonas* spp es clínicamente indistinguible de la producida por otros microorganismos como *Clostridium perfringens*, *Clostridium septicum* y *Streptococcus pyogenes*, por lo que la existencia de bacilos gramnegativos en la tinción de Gram obliga a prescribir antibióticos con actividad contra *Aeromonas* spp tomando en cuenta que es universalmente resistente a la penicilina. Los antibióticos eficaces contra *Aeromonas* spp son las cefalosporinas de tercera generación, aminoglucósidos (especialmente gentamicina) y fluoroquinolonas.²⁵

El tratamiento de mionecrosis requiere la combinación de tratamiento antibiótico y quirúrgico en diferentes grados, limpieza, exéresis, desbridamiento o amputación.

Aeromonas spp es un microorganismo muy agresivo en casos con inmunodepresión con pronóstico adverso debido a la rápida progresión en la mayoría de los casos. En la bibliografía se refieren celulitis y fascitis como principales complicaciones u órgano blanco asociadas con *Aeromonas* spp; sin embargo, la mionecrosis metastásica fulminante es poco reconocida.¹⁶

Diagnósticos diferenciales

Infección por Vibrio vulnificus (Figura 6).

Infección por Clostridium perfringens

El botulismo por heridas es infrecuente y se produce cuando las esporas entran en una herida y pueden reproducirse en un medio anaerobio.

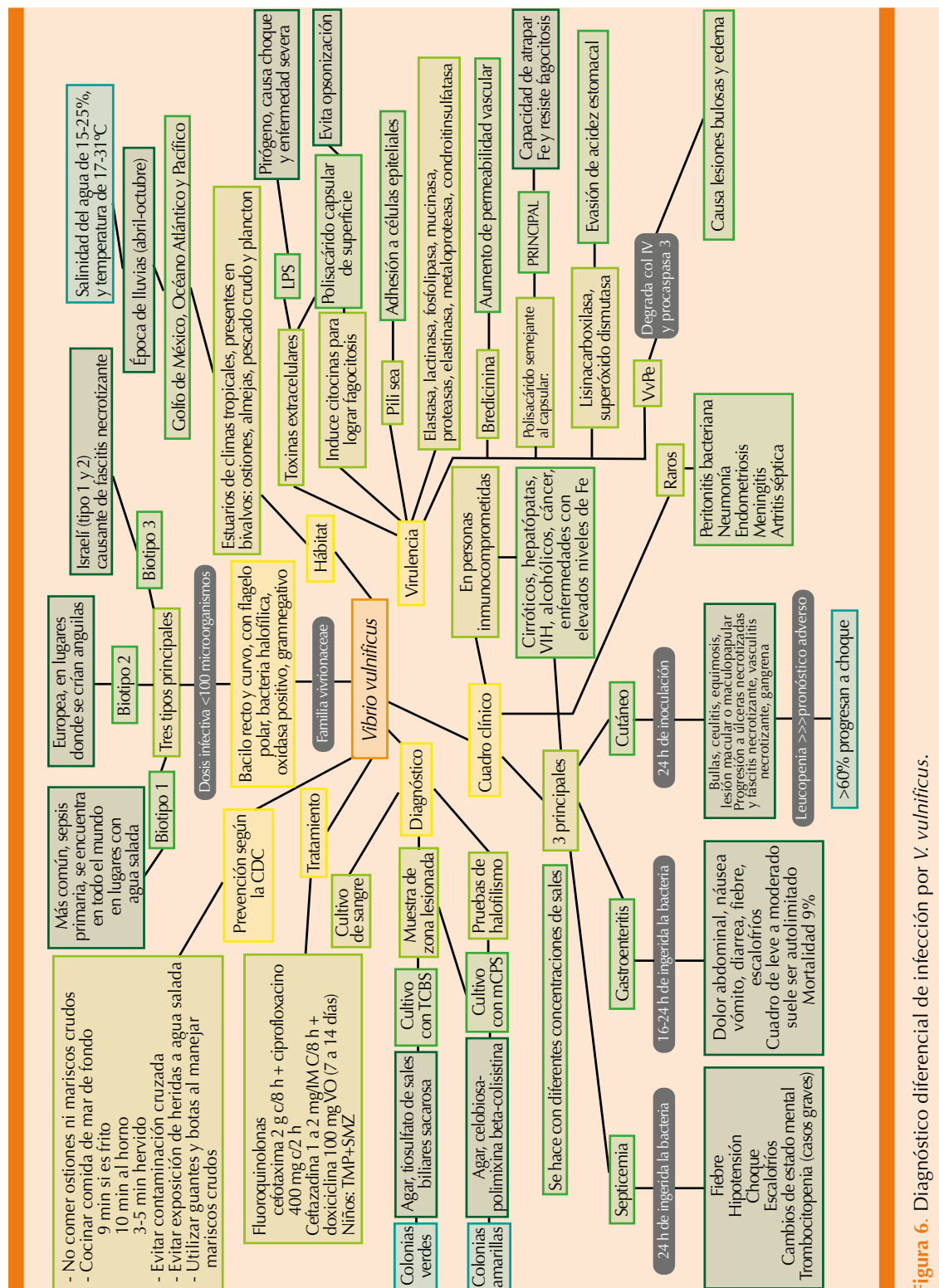


Figura 6. Diagnóstico diferencial de infección por *V. vulnificus*.

Los síntomas son similares a los del botulismo de transmisión alimentaria, pero pueden tardar incluso dos semanas en aparecer. Esta forma de la enfermedad se ha relacionado con el abuso de sustancias, especialmente con la inyección de heroína (alquitrán negro).

Las infecciones de los tejidos blandos muestran aspectos de distinta gravedad. El término dermohipodermatitis bacterianas no necrosantes se refiere a cuadros muy próximos a las erisipelas y celulitis infecciosas superficiales. Fundamentalmente se deben a estreptococos y su tratamiento, principalmente médico, se basa en antibióticos con penicilina G y la prevención de recidivas mediante el seguimiento de factores predisponentes.¹⁶⁻¹⁸

Infecciones bacterianas

Por el contrario, las dermohipodermatitis bacterianas necrosantes, que incluyen las celulitis necrosantes, fascitis necrosantes, miositis y gangrenas gaseosas, muestran cuadros graves desde el punto de vista local y general, relacionados con la extensión superficial y hacia planos profundos con lesión necrótica de la aponeurosis superficial y de los músculos subyacentes. Constituyen urgencias farmacológicas y quirúrgicas cuyo tratamiento debe asociar el seguimiento de un estado séptico grave, el inicio rápido del tratamiento antibiótico e intervención quirúrgica lo más pronto posible; en ocasiones se prescribe también oxigenoterapia hiperbárica. Pese a estas medidas, la mortalidad de estas formas necrosantes sigue siendo muy elevada, aproximadamente de 30% y, a menudo, las secuelas funcionales y estéticas son considerables.^{13,26}

REFERENCIAS

1. Lance GW, Jones J, Nakata M. Phenotypic characteristics of aeromonas species isolated from adult humans. J Clin Microbiol June 1986;1026-1029.
2. Janda JM, Abbot SL. The genus *Aeromonas*: taxonomy, pathogenicity and infection. Clin Microbiol Rev 2010 Jan;23(1):35-73.
3. Longa Briceño A, Peña Contreras Z. Tissue culture to assess bacterial enteropathogenicity. World Target Science Technology & Medicine 2012;(5729-72).
4. Lowry R, Balboa S, Parker K, Shaw J. *Aeromonas flagella* and colonisation mechanisms. Advances in Microbial Physiology 2014;65:203-204.
5. Grim CJ, Kozlova EV. Functional genomic characterization of virulence from necrotizing fasciitis causing Strain of *Aeromonas hydrophila*. Appl Environ Microbiol 2014;80(14):4162-4187.
6. Janda JM, Abbot SL. Evolving concepts regarding. The genus *Aeromonas*: an expanding panorama of species, disease presentations, and unanswered questions. Clin Infect Dis 1998 Aug;27(2):332-44.
7. Janda JM, Abbot SL. Human pathogens. In: Austin B, Altwegg M, Gosling PJ, Joseph S, editors. The genus *Aeromonas*. John Wiley & Sons Ltd., West Sussex, England; 1996:151-173.
8. Dwivedi M, Mishra A, Prasad A, et al. *Aeromonas caviae* septicemia in immunocompetent gastrointestinal carriers. BJID 2008; 12 December 2008;12 (6):547-549.
9. Han-Chuan C, Yu-Huai H, Chong-Jang L, Lih-Shinn W, Yeong-Shu T, Chen-Chi T. Different clinical characteristics among *Aeromonas hydrophila*, *Aeromonas veronii biovar sobria* and *Aeromonas caviae* monomicrobial bacteremia. J Korean Med Sci 2011;26:1415-1420.
10. Sylvania M, Kirov MD. Lateral *Flagella* and swarming motility in *Aeromonas* species. J Bact Soc for Microbiol 2002;184(2):547-555.
11. Lorber B. Gas gangrene and other *Clostridium*-associated diseases. In: Principles and practice of infectious diseases, 6th ed., Mandell GL, Bennett JE, Dolin. Churchill Livingstone, Philadelphia, 2005.
12. Mi-Hyang J, Kwan-Hyun L. *Aeromonas hydrophila* in immunocompetent patient. Infect Chemother 2011;43(2):213-216.
13. Shiina Y, Li K, Iwanaga M. An *Aeromonas veronii biovar sobria* infection with disseminated intravascular gas production. J Infect Chemother 2004 Feb;10(1):37-41.
14. Spadaro S, Berselli A, Marangoni E, et al. *Aeromonas sobria* necrotizing fasciitis and sepsis in an immunocompromised patient: a case report and review of the literature. J Med Case Rep 2014;8:315.
15. Tena D, Gonzalez A, Praetorius M y col. Mionecrosis rápidamente progresiva por *Aeromonas veronii* biotipo *sobria*. An Med Interna (Madrid) 2006;23(11).
16. Moses AE, Leibergal M, Rahav G, Perouansky M, Or A, Shapiro M. *Aeromonas hydrophila* accompanying mucormycosis five years after bone marrow transplantation. Eur J Clin Microbiol Infect Dis 1995;14:237-240.
17. Martino R, Santamaria A, Pericas R, Sureda A, Brunet S. Acute rhabdomyolysis and myonecrosis complicating



- Aeromonas* bacteremia in neutropenic patients with hematologic malignancies: report of two cases. *Haematologica* 1997;82:692-694.
18. Vukmir RB. *Aeromonas hydrophila*: myofascial necrosis and sepsis. *Intensive Care Med* 1992;18:172-174.
 19. Lin SH, Shieh SD, Lin YF, De Landuyt, Gordts B, et al. Fatal *Aeromonas hydrophila* bacteremia in a hemodialysis patient treated with deferoxamine. *Am J Kidney Dis* 1996;27:733-735.
 20. Gold WL, Salit IE. *Aeromonas hydrophila* infections of skin and soft tissue: report of 11 cases and review. *Clin Infect Dis* 1993;16:69-74.
 21. Burke V, Robinson J, Gracey M. Enterotoxins on *Aeromonas* species. *Experientia* 1987;43:368-369.
 22. Namdari H, Bottone EJ. Cytotoxin and enterotoxin production as factors delineating enteropathogenicity of *Aeromonas caviae*. *J Clin Microbiol* 1990;28:1796-1798.
 23. Janda JM. Recent advances in the study of the taxonomy, pathogenicity, and infectious syndromes associated with the genus *Aeromonas*. *Clin Microbiol* 1991;4:397-410.
 24. Celso S, Infante C. Mionecrosis por clostridio: una enfermedad de todos los tiempos, *MEDISAN* 2010;15(1):112.
 25. Vila J, Marco F, Soler L, Chacón M, Figueras MJ. *In vitro* antimicrobial susceptibility of clinical isolates of *Aeromonas caviae*, *Aeromonas hydrophila* and *Aeromonas veronii* biotype *sobria*. *J Antimicrob Chemother* 2002;49:701-702.
 26. Stevens DL, Musher DM, Watson DA, et al. Spontaneous, nontraumatic gangrene due to *Clostridium septicum*. *Rev Infect Dis* 1990;12:286.

AVISO PARA LOS AUTORES

Medicina Interna de México tiene una nueva plataforma de gestión para envío de artículos. En: **www.revisionporpares.com/index.php/MIM/login** podrá inscribirse en nuestra base de datos administrada por el sistema *Open Journal Systems* (OJS) que ofrece las siguientes ventajas para los autores:

- Subir sus artículos directamente al sistema.
- Conocer, en cualquier momento, el estado de los artículos enviados, es decir, si ya fueron asignados a un revisor, aceptados con o sin cambios, o rechazados.
- Participar en el proceso editorial corrigiendo y modificando sus artículos hasta su aceptación final.