



Infarto talámico bilateral secundario a oclusión de la arteria de Percherón

Galnares-Olalde JA¹, León-Mayorga Y², Halabe-Cherem J², Rubalcava-Ortega J³, Alegría-Loyola MA⁴

Resumen

La arteria de Percherón es una variante vascular que se caracteriza por una arteria talamo-perforante dominante originada en el segmento P1 de la arteria cerebral posterior y se bifurca para irrigar a ambos tálamos en su porción paramedial. Su obstrucción se traduce en infartos talámicos bilaterales en el sitio paramedial. Se comunica el caso de un paciente de 85 años de edad con alteraciones en el estado de conciencia, con poca interacción con el medio y parálisis vertical de la mirada, al que se le realizó una resonancia magnética que evidenció infartos talámicos bilaterales. Las lesiones talámicas bilaterales son poco frecuentes. Los infartos talámicos representan 11% de los eventos vasculares y los bilaterales de 22 a 35% de los eventos vasculares talámicos; generalmente son de origen embólico y en raras ocasiones se asocian con hipoperfusión. La tríada típica incluye alteraciones del estado de conciencia, alteraciones de la memoria y parálisis vertical de la mirada. Aunque es una enfermedad infrecuente, es importante considerar la realización de estudios de imagen en pacientes con alteraciones del estado de conciencia que permitan descartar infartos talámicos como parte del diagnóstico diferencial.

PALABRAS CLAVE: Arteria cerebral posterior; infartos talámicos; accidente cerebral vascular.

Med Int Méx. 2018 January;34(1):157-161.

Bilateral thalamic infarct secondary to Percheron's artery occlusion.

Galnares-Olalde JA¹, León-Mayorga Y², Halabe-Cherem J², Rubalcava-Ortega J³, Alegría-Loyola MA⁴

Abstract

The Percheron's artery is a vascular variant characterized by the presence of a dominant thalamic-perforating artery originated in the P1 segment of the posterior cerebral artery; it forks to irrigate both thalamus in its paramedial portion. Its obstruction results in bilateral thalamic infarcts in the paramedial site. This paper reports the case of an 85-year-old man evaluated for alterations in the state of consciousness, associated with little interaction with the envi-

¹ Médico residente de medicina interna.

² Internista.

³ Médico radiólogo adscrito.

⁴ Neurólogo adscrito al Centro neurológico. Centro Médico ABC Santa Fe, Ciudad de México.

Recibido: 9 de julio 2017

Aceptado: noviembre 2017

Correspondencia

Dr. Javier Andrés Galnares Olalde
j_galnareso@hotmail.com

Este artículo debe citarse como

Galnares-Olalde JA, León-Mayorga Y, Halabe-Cherem J, Rubalcava-Ortega J, Alegría-Loyola MA. Infarto talámico bilateral secundario a oclusión de la arteria de Percherón. Med Int Méx. 2018 ene;34(1):157-161.

DOI: <https://doi.org/10.24245/mim.v34i1.1531>

ronment and vertical paralysis of the gaze. MRI evidenced bilateral thalamic stroke. The presentation of bilateral thalamic lesions is rare. The thalamic infarcts represent 11% of the vascular events, and the bilateral events 22 to 35% of the thalamic vascular events; they usually have an embolic origin and they are rarely associated with hypoperfusion. The typical triad includes alterations of the state of consciousness, alterations of the memory and vertical paralysis of the gaze. Although this is an infrequent disease, it is important to consider the performance of imaging studies in patients with alterations of the state of consciousness that allow to discard thalamic infarctions as part of the differential diagnosis.

KEYWORDS: Posterior cerebral artery; Thalamic infarcts; Stroke.

ANTECEDENTES

La arteria de Percherón es una variante vascular que se caracteriza por una arteria tálamo-perforante dominante originada en el segmento P1 de la arteria cerebral posterior y se bifurca para irrigar ambos tálamos en su porción paramedial. Su obstrucción, a pesar de su baja frecuencia, da lugar a infartos talámicos bilaterales con posible afectación mesencefálica.¹

Los infartos talámicos representan 11% de los eventos cerebrales vasculares de tipo isquémico. El daño bilateral es extremadamente infrecuente y por lo general se asocia con variantes o defectos anatómicos, ocurre en 22 a 35% de los casos.² El tálamo y el mesencéfalo tienen irrigación compleja con gran número de arterias perforantes que proceden de la circulación cerebral anterior y posterior. La circulación anterior está dada por la arteria carótida interna, mientras que la circulación posterior está dada por el sistema vertebrobasilar. Respecto al tálamo, la porción anterior está irrigada por ramas de la arteria carótida interna, mientras que la porción medial, lateral y posterior, por el sistema vertebrobasilar.³

CASO CLÍNICO

Paciente masculino de 84 años de edad, con antecedente de hipertensión arterial sistémica y nefrectomía derecha por carcinoma de células claras sin complicaciones asociadas, quien acudió al servicio de urgencias por cuadro referido por los familiares al no poder despertarlo por la mañana, caracterizado por deterioro de la conciencia, somnolencia, poca interacción con el medio y diplopía. No tuvo cefalea, vértigo, caídas, síncope ni fiebre previamente. A la exploración física se encontró Glasgow de 9, inatención, somnolencia, isocoria, pupilas reactivas a la luz, con parálisis vertical de la mirada, sin déficit motor asociado, con exploración sensitiva no valorable, sin signos meníngeos. Se solicitaron estudios generales de laboratorio, que fueron normales y se realizó una resonancia magnética de cráneo sin contraste por antecedente de nefrectomía, donde se evidenció restricción en la difusión en la región talámica bilateral en el territorio de la arteria de Percherón (**Figura 1**).

Se ingresó a la unidad de cuidados intensivos para vigilancia del estado de alerta y se realizaron estudios complementarios, entre ellos un

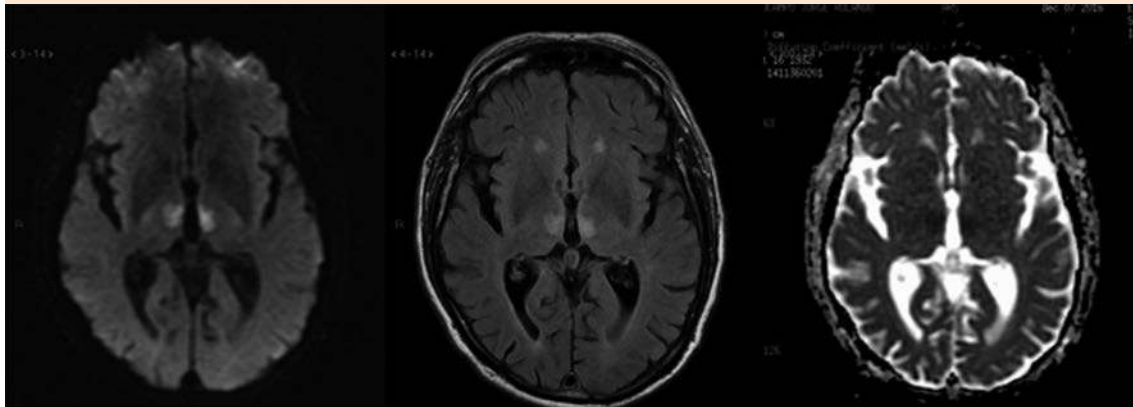


Figura 1. Secuencias axiales en difusión, FLAIR T2, CDA (coeficiente de difusión aparente). Se observan lesiones intraaxiales bitalámicas de características vasculares isquémicas en estadio agudo-subagudo temprano, en el territorio tálamo perforante de la arteria de Percherón.

ecocardiograma transtorácico que evidenció trombos intracavitarios y un doppler carotídeo y vertebral sin alteraciones en las velocidades o placas inestables. Se inició tratamiento con ácido acetilsalicílico y atorvastatina. Durante la primera tarde de estancia hospitalaria el paciente tuvo mejoría en la interacción con el medio, obediendo órdenes y con adecuada orientación; sin embargo, tenía episodios de somnolencia.

El día siguiente se corroboraron por telemetría paroxismos de fibrilación auricular, por lo que se inició anticoagulación con enoxaparina a dosis terapéuticas. El paciente mostró mejoría progresiva del estado de alerta, con persistencia de la diplopía y, al ser revalorado neurológicamente, se encontraron alteraciones de la memoria anterógrada y parálisis vertical de la mirada. Se inició terapia de rehabilitación, con lo que el paciente tuvo mejoría significativa de la marcha y disminución de la diplopía asociada con parálisis vertical de la mirada, aunque con persistencia de episodios ocasionales de somnolencia. El paciente fue dado de alta una semana después del evento y al día de hoy solamente cursa con menor parálisis vertical de la mirada que duran-

te su estancia hospitalaria y alteraciones de la memoria anterógrada.

DISCUSIÓN

Las lesiones talámicas bilaterales son poco frecuentes; los infartos talámicos representan 11% de los eventos vasculares y los bilaterales 22 a 35% de los eventos vasculares talámicos.⁴ El tálamo se divide en diversos núcleos que tienen funciones de comunicación entre la corteza y el mesencéfalo, que se conocen por su localización como: núcleo anterior, mediano dorsal, de la línea media, centromedial, ventral anterior, ventral lateral, ventral posterior, lateral dorsomedial, lateral posterior, pulvinar, cuerpos geniculados lateral y medial; éstos son los más representativos.

Los núcleos pulvinar y lateral dorsomedial tienen principalmente funciones visuales. Los núcleos laterales ventral posterior y ventral posteromedial transmiten información somatosensorial. Asimismo, las señales motoras viajan a través de los núcleos ventrales laterales y ventrales anteriores. El núcleo medial dorsomedial contribuye al

control autonómico y las emociones. El tálamo también es responsable de regular la conciencia, el sueño y el estado de alerta.⁵

La tríada clásica de este síndrome incluye parálisis vertical de la mirada, deterioro del estado de conciencia (agitación, coma, somnolencia) y alteraciones de la memoria. La arteria basilar distal se bifurca en las arterias cerebrales posteriores bilaterales que suministran ramas al tálamo posterior, cuerpos geniculados y pedúnculo cerebral. La arteria basilar distal también suministra las arterias cerebelosas superiores, así como las ramas pontinas medias, paramedias y laterales. Cuando la arteria basilar se ocluye, típicamente hay infartos bilaterales del tálamo, de la arteria cerebral cerebelosa posterior y de los territorios pontinos posteriores.^{6,7}

El infarto talámico bilateral es infrecuente debido a que la irrigación talámica está dada por ambas carótidas y por el sistema vertebrobasilar, por lo que tendrían que existir dos sitios de obstrucción simultáneos para dar lugar a un evento vascular cerebral concomitante. No obstante, en la irrigación talámica dada por la circulación vertebrobasilar, pueden existir variantes anatómicas en las que las porciones posteriores, mediales y laterales de ambos tálamos sean irrigadas por un mismo origen. Esta variante anatómica se conoce como arteria de Percherón, que es una arteria perforante que se origina de la arteria cerebral proximal posterior en su segmento P1, entre la arteria basilar y la arteria comunicante posterior. Existen tres subtipos de variantes de las arterias tálamo-perforantes (**Figura 2**), una de ellas es la arteria de Percherón que se ha reportado hasta en 30% de la población.^{8,9}

Tipo 1: es el tipo más frecuente (50% de los casos), tiene su origen simétrico y bilateral ipsilateral. Con esta variante es infrecuente la manifestación de eventos isquémicos bilaterales

debido a que se requeriría obstrucción de dos arterias simultáneamente.

Tipo 2 (arteria de Percherón): es la segunda en frecuencia (45% de los casos). Su origen es asimétrico y las arterias para el tálamo derecho e izquierdo nacen de una misma arteria. Cuando existe obstrucción de la raíz de la arteria ocurren infartos talámicos bilaterales, por el origen común de la irrigación de ambos tálamos.

Tipo 3: representa 5% de los casos. Tienen disposición simétrica, en arcada, conectando ambas arterias cerebrales posteriores. Con esta variante se pueden producir solamente infartos talámicos bilaterales asociados con hipoperfusión.

Este caso resalta la importancia de buscar intencionadamente las variantes anatómicas mediante un estudio contrastado que permita la delimitación vascular, en pacientes con infartos talámicos bilaterales y deterioro súbito del estado de alerta. Es fundamental la valoración clínica completa para la detección de causas frecuentes de embolismo, como fibrilación auricular o trombos intracardíacos, por medio de la monitoreo por Holter o telemetría, así como la realización de un ecocardiograma transesofágico. La rehabilitación es el pilar fundamental para tratar las alteraciones de la memoria, la parálisis de la mirada y los trastornos del estado de conciencia. En nuestro caso el paciente recuperó funcionalidad, con mejoría de 50% tras la rehabilitación, como únicas secuelas a los seis meses quedó parálisis vertical residual de la mirada y alteraciones de la memoria anterógrada.

CONCLUSIONES

Es fundamental considerar la existencia de un infarto talámico bilateral en pacientes con deterioro del estado de conciencia que no se atribuya a alteraciones farmacológicas o metabólicas, como parte del diagnóstico diferencial. Al ser la arteria de Percherón una variante infrecuente,

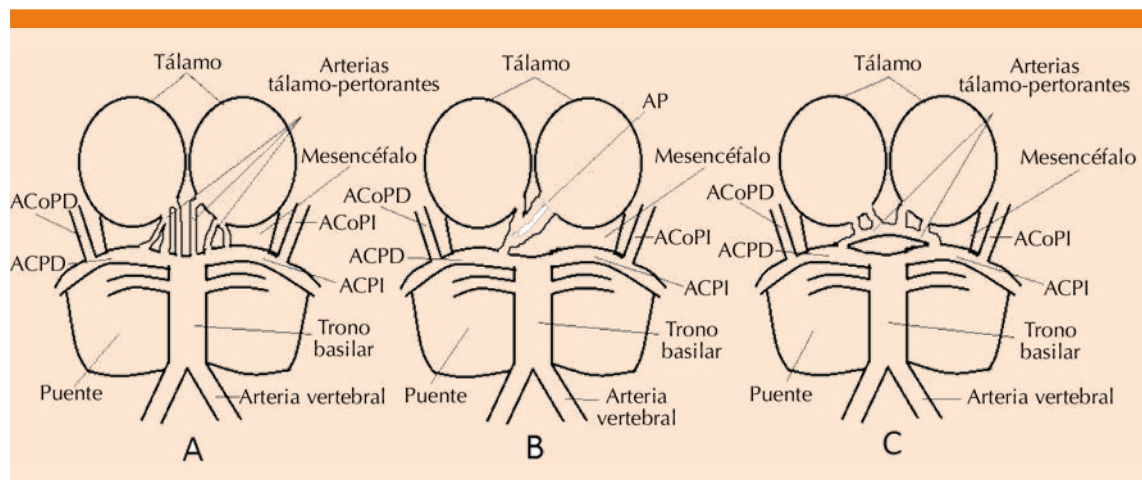


Figura 2. Clasificación de Percherón del aporte arterial paramedial talámico-mesencefálico. **A.** Tipo 1: origen simétrico bilateral de la arteria cerebral posterior izquierda con varias arterias perforantes. **B.** Tipo 2 o arteria de Percherón: irrigación bilateral procedente de una arteria única, sin preferencia derecha o izquierda. **C.** Tipo 3: disposición simétrica que forma un arco que conecta ambas arterias cerebrales posteriores.

AP: arteria de Percherón; ACPD: arteria cerebral posterior derecha; ACPD: arteria cerebral posterior izquierda; ACPD: arteria comunicante posterior derecha; ACPD: arteria comunicante posterior izquierda.

es importante valorar por medio de estudios de imagen su existencia, de manera que pueda ofrecerse el tratamiento adecuado para la recuperación de la funcionalidad del paciente a través de rehabilitación física y profilaxis secundaria, además de identificar la causa.

REFERENCIAS

1. Jumean K, Abu A, Awni M, et al. Bilateral thalamic stroke due to occlusion of the artery of Percheron in a patient with a patent foramen ovale. *J Nat Sci Biol Med.* 2016 Jan-Jun; 7(1):109-112.
2. Krampla W, Schmidbauer B, Hruby W. Ischaemic stroke of the artery of Percheron. *Eur Radiol* 2008;18:192-194.
3. Schmähmann J. Vascular syndromes of the thalamus. *Stroke* 2003;34(9):2264-2278.
4. Cassouret G, Prunet B, Sbardella F, Bordes J, et al. Ischemic stroke of the artery of Percheron with normal initial MRI: A case report. *Case Report Med* 2010;2010:425734.
5. Khanna PC, Iyer RS, Chaturvedi A, Thapa MM, Chaturvedi A, Ishak GE, Shaw DW. Imaging bithalamic pathology in the pediatric brain: demystifying a diagnostic conundrum. *Am J Roentgenol* 2011 Dec;197(6):1449-59.
6. Teoh HL, Ahmad A, Yeo LL, Hsu E, Chan BP, Sharma VK. Bilateral thalamic infarctions due to occlusion of Artery of Percheron. *J Neurological Sci* 2010 Jun 15;293(1-2):110-1.
7. Guy E, Lee J. Bilateral thalamic infarcts due to occlusion of the Artery of Percheron and discussion of the differential diagnosis of bilateral thalamic lesions. *J Radiol Case Rep* 2013 Jul; 7(7):7-14.
8. Vela S, Sanchez A. Síndrome de Percheron: lesiones talámicas bilaterales. *Sanid Militar* 2014;70(1):30-32.
9. Percheron G. Arteries of the human thalamus: II. Arteries and paramedian thalamic territory of the communicating basilar artery. *Rev Neurol* 1976;132(5):309-324.