



Angina mesentérica en un paciente con linfoma de colon y adenocarcinoma prostático

Mesenteric angina in a patient with colonic lymphoma and prostatic adenocarcinoma.

Raúl Aguilera-Zárate,¹ Juan Miguel Guerrero-Hernández,^{1,2} Dulce Reneé-Soto^{1,2}

Resumen

La angina mesentérica es un síndrome causado por la inadecuada perfusión sanguínea por parte de los vasos mesentéricos, que resulta en isquemia y a la larga en gangrena de la pared intestinal. Aunque relativamente poco frecuente, es un padecimiento potencialmente mortal. Reportamos un caso de isquemia mesentérica que inició con plenitud, dolor posprandial temprano, distensión abdominal y pérdida de peso en un paciente previamente diagnosticado y tratado de linfoma de colon y adenocarcinoma prostático.

PALABRAS CLAVE: Isquemia mesentérica; isquemia; linfoma de colon; adenocarcinoma.

Abstract

Mesenteric angina is a syndrome caused by inadequate perfusion from the mesenteric vessels, resulting in ischemia and eventually gut necrosis. Although relatively rare, it is a potential deadly condition. We report a case of mesenteric ischemia which began with bloating, postprandial pain and weight loss on a patient previously diagnosed and treated from colonic lymphoma and prostatic adenocarcinoma.

KEYWORDS: Mesenteric angina; Ischemia; Colonic lymphoma; Adenocarcinoma.

¹ Cardiología, Medicina Interna. Hospital General de Mexicali, Mexicali, Baja California, México.

² Universidad Autónoma de Baja California, Baja California, México.

Recibido: diciembre 2017

Aceptado: febrero 2018

Correspondencia

Juan Miguel Guerrero Hernández
juan.guerrerohdz@outlook.com

Este artículo debe citarse como

Aguilera-Zárate R, Guerrero-Hernández JM, Reneé-Soto D. Angina mesentérica en un paciente con linfoma de colon y adenocarcinoma prostático. Med Int Méx. 2018 mayo-junio;34(3):486-489.

DOI: <https://doi.org/10.24245/mim.v34i3.1646>



ANTECEDENTES

La angina mesentérica es un síndrome causado por la inadecuada perfusión sanguínea por parte de los vasos mesentéricos, que resulta en isquemia y a la larga en gangrena de la pared intestinal.¹ A pesar de los avances en las técnicas utilizadas para tratar los trastornos de la circulación mesentérica, los factores críticos más importantes que repercuten en el desenlace de los pacientes con esta enfermedad continúan siendo el diagnóstico y la intervención oportunos.³ A pesar de que la isquemia mesentérica es causa infrecuente de dolor abdominal, un diagnóstico erróneo o retardado puede resultar en complicaciones catastróficas;² la mortalidad en los pacientes en quienes esta enfermedad sea aguda es de 60 a 80%.³

Es una enfermedad infrecuente que representa sólo 0.1% de todas las admisiones hospitalarias; se espera que esta cifra se incremente a medida que la población aumente su esperanza de vida porque por lo general se relaciona con edad avanzada y aterosclerosis. Se considera que la trombosis arterial mesentérica aguda representa 0.006% de las admisiones hospitalarias.³ Los factores de riesgo incluyen aterosclerosis, arritmias, hipovolemia, insuficiencia cardíaca, infarto de miocardio reciente, enfermedad valvular, edad avanzada, enfermedad inflamatoria intestinal y malignidad intraabdominal.¹

Prestar atención de manera temprana a la historia clínica y a las manifestaciones en el examen físico nos hace sospechar esta enfermedad, lo que es fundamental para el diagnóstico y tratamiento oportunos. En contraste con otros trastornos vasculares, más de 70% de los casos ocurren en pacientes femeninos.³

El tratamiento de elección de la isquemia mesentérica aguda es el abordaje intervencionista y también muestra buenos resultados en el contexto crónico de la enfermedad.⁶

CASO CLÍNICO

Paciente masculino de 65 años de edad, con antecedentes de estrés laboral y tabaquismo de 30 años de evolución, dos cajetillas diarias con índice tabáquico de 30 paquetes/año hasta 2009, fecha en que tuvo un cuadro de angina inestable y se realizó coronariografía que mostró aterosclerosis coronaria severa, el paciente fue sometido a cirugía de revascularización coronaria. Su evolución posterior fue satisfactoria sin angina ni insuficiencia cardíaca.

En febrero de 2014 inició con un cuadro de hematoquecia; la colonoscopia evidenció tumor de características malignas en el colon transversal, que se corroboró por tomografía computada abdomino-pélvica, sin evidenciar datos de daño a tejidos blandos adyacentes. El paciente fue sometido a hemicolectomía derecha y anastomosis, con evolución satisfactoria. El estudio histopatológico de la pieza quirúrgica reveló un linfoma de alto grado con bordes libres y ganglios negativos a metástasis. No se indicó tratamiento con quimioterapia o radioterapia.

A los tres meses tuvo disminución del calibre del chorro de orina, nicturia y urgencia miccional, por lo que se realizó una prueba de antígeno prostático específico que se encontró muy elevado. Se realizó biopsia prostática que mostró adenocarcinoma de próstata. La tomografía computada abdomino-pélvica evidenció tumor prostático localizado, sin indicios de actividad tumoral colónica recidivante. Se practicó prostectomía radical y el análisis histopatológico reportó adenocarcinoma prostático localizado, sin evidencia de daño extraprostático. El paciente fue egresado con evolución satisfactoria.

Permaneció asintomático hasta dos años después (febrero de 2017), fecha en que inició con ma-

lestar abdominal, plenitud y dolor posprandial temprano progresivo, que no respondió al tratamiento con inhibidor de la bomba de protones y dietético estricto. Continuó con los mismos síntomas que aumentaron y dos meses después se realizó endoscopia del tubo digestivo alto y colonoscopia sin mostrar alteraciones ni recidiva tumoral. Los síntomas se acentuaron acompañándose de pérdida de peso de 5 kg en dos meses, no hubo hallazgos anormales al examen físico abdominal; sin embargo, en un episodio de dolor se observó distensión y dolor severo a la palpación en todo el abdomen, sin evidenciar datos de irritación peritoneal. Posterior a esto se realizó angiogramía abdominal que reveló estenosis crítica en el origen de la arteria mesentérica superior, así como calcificaciones sin estenosis significativa en la aorta abdominal (**Figura 1**).

Se estableció el diagnóstico de enfermedad aterosclerosa significativa de la arteria mesentérica superior. En mayo de 2017 se realizó angiografía abdominal que mostró estenosis crítica en el origen de la arteria mesentérica superior, se

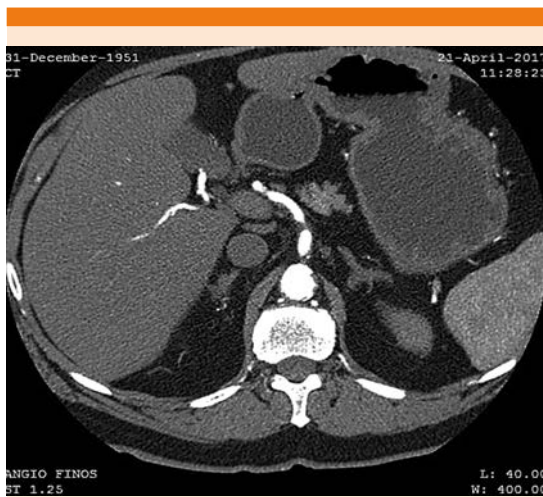


Figura 1. Hipodensidad que abarca 90% de la luz de la arteria mesentérica superior a nivel de su origen.

practicó angioplastia arterial con colocación de *stent* de 6.0 x 15 mm, con excelente resultado angiográfico sin lesión residual; el resto de las arterias abdominales, tanto mesentérica inferior como tronco celiaco, sin evidencia de lesiones obstructivas (**Figura 2**). La evolución clínica fue satisfactoria de manera inmediata, desapareció el dolor abdominal y hubo aumento del peso ponderal.

En septiembre de 2017 el paciente se encontraba asintomático, sin evidencia de plenitud ni de dolor abdominal posprandial temprano, con recuperación de su peso ponderal en su totalidad.

DISCUSIÓN

La isquemia mesentérica es un diagnóstico infrecuente. Entre las causas destacan la aterosclerosis, misma que tuvo este paciente porque tenía enfermedad arterial aterosclerótica previamente establecida dado su antecedente de cardiopatía isquémica abordada con cirugía de revascularización coronaria.¹⁻³ En este caso, el antecedente de linfoma de colon y adenocarcinoma de próstata nos orientó a considerar causa de sus síntomas abdominales la recidiva tumoral o complicaciones posquirúrgicas, como bridas, que condicionaran oclusión intestinal y malestar general. Sin embargo, al no encontrar evidencia de las mismas, se buscó intencionadamente por medio endoscópico, se sospechó isquemia mesentérica, que fue observada en la angiogramía abdominal,⁴ corroborada y tratada con la intervención percutánea, que en la actualidad permanece como el método ideal para el tratamiento de la isquemia mesentérica aguda y crónica.⁵⁻⁷ Es importante insistir en la elaboración de un impecable historial clínico en esta enfermedad porque es fundamental para su sospecha y abordaje terapéutico oportuno.

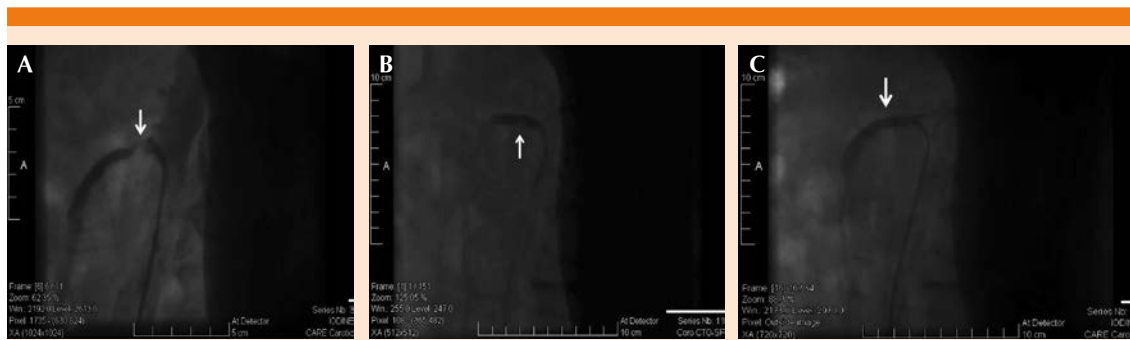

Figura 2. Angiografía de la arteria mesentérica superior. **A.** Estenosis crítica en el origen de la arteria mesentérica superior. **B.** Angioplastia con colocación de *stent*. **C.** Se corrobora adecuado paso del material de contraste sin lesión residual posangioplastia.

REFERENCIAS

1. Mastoraki A, Mastoraki S, Tziava E, et al. Mesenteric ischemia: Pathogenesis and challenging diagnostic and therapeutic modalities. *World J Gastrointest Pathophysiol* 2016;7(1):125-130.
2. Bala M, Kashuk J, Moore EE, et al. Acute mesenteric ischemia: guidelines of the World Society of Emergency Surgery. *World J of Emerg Surg* 2017;12:38.
3. Clair DG, Beach JM. Mesenteric ischemia. *N Engl J Med* 2016;374:959-68.
4. Hagspiel KD, et al. Computed tomography angiography and magnetic resonance angiography imaging of the mesenteric vasculature. *Hagspiel KD, et al. Tech Vasc Interv Radiol* 2015;18(1):2-13.
5. Stone JR, et al. Acute mesenteric ischemia. *Tech Vasc Interv Radiol* 2015;18(1):24-30.
6. Verma H, Oderich GS, Tripathi RK. Surgical and endovascular interventions for chronic mesenteric ischemia. *J Cardiovasc Surg* 2015 April;56(2):299-307.
7. Ierardi AM, Tsetis D, Sbaraini S, et al. The role of endovascular therapy in acute mesenteric ischemia. *Ann Gastroenterol* 2017;30(5):526-533.