



Síndrome de Wellens, equivalente clínico de estenosis coronaria crítica

Wellens' syndrome, clinical equivalent of critical coronary stenosis.

Fernando Iván Vergara-Orduña,¹ Lecsy Macedo-Calvillo,² Elizabeth Palacios-Pérez,¹ Miriam Marcela Hernández-Sánchez,¹ Norma Laura Fonseca-Tinoco³

Resumen

El infarto agudo de miocardio con elevación del segmento ST es una indicación urgente de cateterismo cardíaco. El síndrome de Wellens es la inversión persistente de la onda T en las derivaciones V2 y V3 con datos clínicos compatibles con angina; la evidencia de este síndrome indica la oclusión crítica de la coronaria descendente anterior; el tratamiento de elección es el cateterismo cardíaco. Se comunica el caso clínico de un paciente con factores de riesgo cardiovascular, con evidencia de síndrome de Wellens tipo B; el reconocimiento y la adecuada toma de decisiones son críticas en estas circunstancias.

PALABRAS CLAVE: Infarto agudo de miocardio; cateterismo cardíaco; electrocardiograma.

Abstract

Acute myocardial infarction with ST elevation is an urgent indication for cardiac catheterization. Wellens' syndrome is a persistent reversal of the T wave in leads V2 and V3 with clinical presence compatible with angina; the evidence of this syndrome indicates the critical occlusion of the anterior descending coronary artery, with cardiac catheterization being the treatment of choice. We present the clinical case of a patient with cardiovascular risk factors, with evidence of Wellens' syndrome type B. Recognition and proper decision-making are critical in these circumstances.

KEYWORDS: Acute myocardial infarction; Cardiac catheterization; Electrocardiography.

¹ Médico residente de Medicina Interna del sistema de la Secretaría de Salud de la Ciudad de México.

² Cardióloga, Intensivista cardiovascular adscrita a la Unidad de Cuidados Intensivos Coronarios, Centro Médico Nacional 20 de Noviembre, ISSSTE, Ciudad de México.

³ Pasante en servicio social en la Secretaría de Salud de la Ciudad de México.

Recibido: enero 2018

Aceptado: marzo 2018

Correspondencia

Fernando Iván Vergara Orduña
motorbreath_86@hotmail.com

Este artículo debe citarse como

Vergara-Orduña FI, Macedo-Calvillo L, Palacios-Pérez E, Hernández-Sánchez MM, Fonseca-Tinoco NL. Síndrome de Wellens, equivalente clínico de estenosis coronaria crítica. Med Int Méx. 2018 julio-agosto;34(4):658-661. DOI: <https://10.24245/mim.v34i4.1887>



ANTECEDENTES

La oclusión coronaria secundaria a aterosclerosis es la principal causa de cardiopatía isquémica en todo el mundo. Entre todas sus manifestaciones, el infarto agudo de miocardio es la principal causa de mortalidad. La oclusión crítica de la coronaria descendente anterior es la causa del síndrome de Wellens, que se caracteriza por cambios electrocardiográficos específicos, principalmente en las derivaciones precordiales.

CASO CLÍNICO

Paciente masculino de 56 años de edad, originario y residente de la Ciudad de México, de escolaridad primaria, ocupación barrendero.

Negó antecedentes heredofamiliares de enfermedades cardiovasculares. Antecedentes personales patológicos: tabaquismo positivo desde los 26 años de edad con consumo de 20 cigarros por día con índice tabáquico de 30. Padecía diabetes mellitus tipo 2 de 12 años de diagnóstico, negó complicaciones micro o macrovasculares diagnosticadas previamente, en tratamiento con glibenclamida a dosis de 5 mg cada 24 horas con regular apego terapéutico.

Inició su padecimiento con dolor torácico retroesternal de tipo opresivo de intensidad 4/10 sin ninguna irradiación posterior al esfuerzo. Se agregó disnea no especificada de 5 minutos de duración con alivio espontáneo después del reposo; 48 horas después, alrededor de las 19 horas, al encontrarse en reposo, tuvo nuevo evento de dolor torácico de las mismas características comentadas de intensidad 8/10, concomitante con disnea agregada de una hora de duración que remitió al reposo. Negó síntomas neurovegetativos, por lo que decidió acudir por sus propios medios, posterior a la remisión de cuadro anginoso, a una unidad hospitalaria de segundo nivel

para su valoración, donde ingresó al servicio de urgencias a las 21 horas.

En términos clínicos, el paciente de edad aparente similar a la referida, con índice de Glasgow de 15 puntos, adecuada coloración de tegumentos, sin facie característica, mucosas hidratadas, cuello sin datos de ingurgitación yugular, tórax anterior con precordio rítmico sin ruidos agregados, no taquicárdico ni bradicárdico, tórax posterior con ruidos respiratorios con murmullo vesicular diseminado, abdomen asigológico, extremidades íntegras simétricas sin edema, con LLC inmediato.

Durante su ingreso al servicio de urgencias no tenía datos de desaturación, ni datos de inestabilidad hemodinámica, clínicamente asintomático; se determinó troponina I con cifra inicial de 0.37 ng/mL, con aumento a 0.97 ng/mL, con realización de trazo electrocardiográfico de 12 derivaciones, ritmo sinusal, eje eléctrico a 70 grados, con frecuencia cardíaca de 62 latidos por minuto, onda P de 0.04 seg, intervalo PR de 0.16 segundos, sin onda Q patológica, complejo QRS de 0.08 segundos, infradesnivel del punto J de 1 mmvolt a nivel de V1 y V2, con inversión de onda T simétrica a nivel de V1, V2 y V3.

A su ingreso se identificó patrón electrocardiográfico de alto riesgo y síndrome de Wellens tipo B. Se decidió realizar cateterismo cardíaco de urgencia, con los siguientes hallazgos: tronco de coronaria izquierda bifurcado sin lesiones, descendente anterior con lesión en el segmento proximal de 95% con flujo distal TIMI 3, con realización de intervencionismo coronario percutáneo en ese segmento.

DISCUSIÓN

La cardiopata isquémica es la principal causa de morbilidad y mortalidad en todo el mundo. El sedentarismo, la obesidad, el tabaquismo, la

hipertensión y la diabetes mellitus se han perfilado como los principales factores de riesgo cardiovascular en la sociedad occidental. Entre los hallazgos diagnósticos en los pacientes con isquemia miocárdica se encuentran las alteraciones electrocardiográficas y la elevación de troponina (**Figura 1**).

El síndrome de Wellens es un síndrome electrocardiográfico descrito inicialmente en 1982 por Zwaan y colaboradores, de un total de 145 pacientes con datos de angina inestable, 18% no mostró alteraciones en el segmento ST ni cambios en el complejo QRS; sin embargo, se encontró inversión de las ondas T de las derivaciones precordiales, esa inversión formaba un ángulo de 90° respecto a la isoeletrica, principalmente a nivel de V2 y V3. A estos pacientes se les realizó un estudio angiográfico para visualización de coronarias que mostró oclusión de la descendente anterior izquierda con oclusión crítica mayor de 90%, con posterior infarto anterior extenso en caso de no realizar intervencionismo coronario (**Figura 2**).

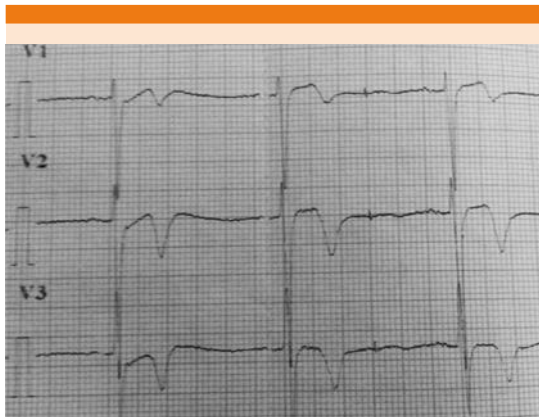

Figura 1. Trazo electrocardiográfico de derivaciones precordiales V1, V2 y V3, con criterios electrocardiográficos de síndrome de Wellens (afección en derivaciones precordiales, sin onda Q, sin alteración del segmento ST, con inversión de la onda T simétrica y profunda).

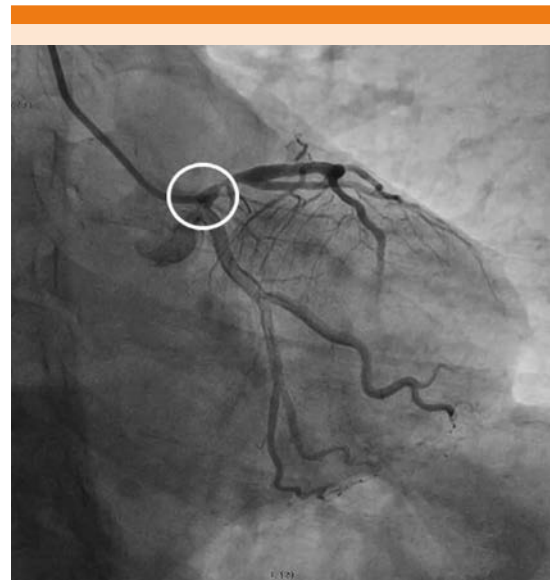


Figura 2. Coronariografía que muestra tronco coronario izquierdo corto bifurcado sin lesiones, descendente anterior con lesión en el segmento proximal de 95% con flujo TIMI 3, circunfleja no dominante sin lesiones, coronaria derecha sin lesiones. En el círculo rojo se observa la lesión estenótica.

Dos subtipos se han identificado plenamente en este síndrome electrocardiográfico. El tipo A en el que se encuentran ondas T bifásicas en las derivaciones precordiales, principalmente en V2 y V3, y el tipo B en el que existen ondas T simétricas profundas a nivel de V2 y V3. Estos subtipos son meramente ilustrativos y no hay diferencias en el pronóstico entre ambos. Aunque las derivaciones clásicas descritas son V2 y V3, los cambios pueden extenderse también al resto de las derivaciones precordiales. Los cambios electrocardiográficos casi siempre están presentes en ausencia de dolor torácico, como es el caso del paciente descrito. Las características completas del síndrome de Wellens son:

- Inversión profunda y simétrica de la onda T a nivel de v2 y V3, ocasionalmente V1, V4, V5 y V6

O, bien:



- Onda T bifásica en V2 y V3 más:
- Segmento ST isoelectrico o ligeramente elevado (< 1 mm)
- Sin onda Q
- Antecedente de angina
- Patrón electrocardiográfico documentado en episodio libre de dolor
- Marcadores cardiacos normales o ligeramente elevados

La clave en el reconocimiento es fundamental para el adecuado tratamiento. Debido a la oclusión casi completa de la descendente anterior, la realización de una prueba de estrés, ya sea prueba de esfuerzo o farmacológica, conlleva riesgo alto de infarto de miocardio manifiesto.

CONCLUSIÓN

El reconocimiento temprano sin retraso terapéutico de este síndrome electrocardiográfico es imperativo para un pronóstico favorable; la no realización de angiografía en 75% se relaciona con infarto de miocardio. La prueba de esfuerzo en estos pacientes está contraindicada debido a la oclusión coronaria crítica.

Se consideró comunicar este caso debido a que no es un síndrome de reconocimiento inmediato,

con algunos reportes de caso descritos nacionales. La importancia es la concientización de médicos de primer y segundo contactos para el adecuado envío a unidades de hemodinamia en caso de observación de ese patrón electrocardiográfico.

BIBLIOGRAFÍA

1. de Zwaan C, Bar FW, Wellens HJJ. Characteristic electrocardiographic pattern indicating a critical stenosis high in left anterior descending coronary artery in patients admitted because of impending myocardial infarction. *Am Heart J* 1982;103:730-736.
2. de Zwaan C, Bar FW, Janssen JH, et al: Angiographic and clinical characteristics of patients with unstable angina showing an ECG pattern indicating critical narrowing of the proximal LAD coronary artery. *Am Heart J* 1989;117:657-665.
3. Balasubramanian K, Balasubramanian R, Subramanian A. A dangerous twist of the "T" wave: A case of Wellens' syndrome. *Australas Med J* 2013;6(3):122-125.
4. Rhinehardt J, et al. Electrocardiographic manifestations of Wellens' syndrome. *Emerg J Emerg Med* 2002;20(7):638-643.
5. Tatli E, et al. Wellens' syndrome: The electrocardiographic finding that is seen as unimportant. *Cardiol J* 2009;16(1):73-75.
6. Morris N, Howard L, et al. BET 1: in patients with suspected acute coronary syndrome, does Wellens' sign on the electrocardiograph identify critical left anterior descending artery stenosis? *Emerg Med J* 2017;April 34(4).
7. Hollar L, Hartness O, Doering T. Recognizing Wellens' syndrome, a warning sign of critical proximal LAD artery stenosis and impending anterior infarction. *J Community Hosp Intern Med Perspect* 2015;5(5):29384.
8. Win Htut Oo SZ, et al. Omnious T-wave inversions: Wellens' syndrome Revisited. *J Community Hosp Intern Med Perspect* 2016;6:32011.