



## Angioplastia coronaria percutánea en una mujer nonagenaria

### Percutaneous coronary angioplasty in a nonagenarian woman.

Lilian Guadalupe Cano-Cruz,<sup>1</sup> Montserrat Díaz-Lara,<sup>2</sup> Cristo Kusulas-Zerón<sup>3</sup>

#### Resumen

La esperanza de vida de las personas ha aumentado en los últimos años, como resultado, la prevalencia de octogenarios y nonagenarios con el diagnóstico de síndrome coronario agudo tipo infarto con elevación del segmento ST ha aumentado. La evidencia respecto al tratamiento con intervención coronaria percutánea (ICP) primaria en estos pacientes es poca y su prescripción es controvertida. Muchos estudios retrospectivos evaluaron el tratamiento con ICP primaria en adultos octogenarios, concluyendo que una ICP primaria exitosa puede reducir la mortalidad a corto y largo plazos. Con base en la evidencia actual, la decisión de realizar una ICP primaria a un paciente nonagenario no debe basarse solamente en la edad, debe evaluarse el beneficio de cada paciente de manera individual, asesorar si es apto a la revascularización y deben tomarse en cuenta las posibles complicaciones que pueden ocurrir durante y después del procedimiento. En este artículo se comunica el caso clínico de una paciente de 93 años de edad, que tuvo síndrome coronario agudo de tipo infarto con elevación del segmento ST, a quien se realizó intervención coronaria percutánea de manera exitosa.

**PALABRAS CLAVE:** Síndrome coronario agudo con elevación del segmento ST; intervención coronaria percutánea; fibrinólisis.

#### Abstract

The life expectancy of people has increased in the last years, as a result, the prevalence of octogenarians with the diagnosis of acute myocardial infarction with ST-segment elevation (STEMI) has augmented. The evidence about the treatment with primary percutaneous coronary intervention (PCI) in this group of patients is limited and its prescription is controversial. Many retrospective assays have studied primary PCI in octogenarians with STEMI, and conclude that successful primary PCI can result in a reduction of early and long-term mortality. Taking into account the current evidence, the decision to perform primary PCI in the elderly should not be based on chronological age alone, but rather on each patient's benefit and eligibility for revascularization, we should consider the possible complications during and after the procedure. This article reports a clinical case of a female patient of 93 years old, that presented with acute myocardial infarction with ST-segment elevation, in which primary percutaneous intervention was performed successfully.

**KEYWORDS:** Acute myocardial infarction with ST-segment elevation; Percutaneous coronary intervention; Fibrinolysis.

<sup>1</sup> Residente de Medicina Interna, Hospital General de México, Ciudad de México.

<sup>2</sup> Residente de Geriátrica, Hospital de Enfermos Crónicos Gustavo Baz Prada, Acolman, Estado de México.

<sup>3</sup> Cardiólogo, Hospital de Cardiología, Centro Médico Nacional Siglo XXI, IMSS, Ciudad de México.

**Recibido:** 21 de febrero 2018

**Aceptado:** 24 de abril 2018

#### Correspondencia

Cristo Kusulas Zerón  
ckusulasz@ceic-comite.com

#### Este artículo debe citarse como

Cano-Cruz LG, Díaz-Lara M, Kusulas-Zerón C. Angioplastia coronaria percutánea en una mujer nonagenaria. Med Int Méx. 2019 enero-febrero;35(1):165-170.  
<https://doi.org/10.24245/mim.v35i1.2036>

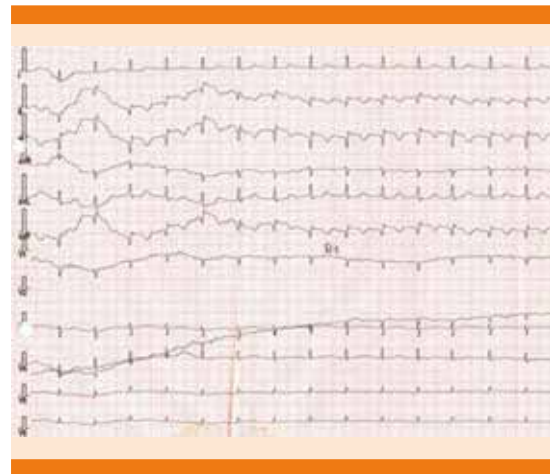
## CASO CLÍNICO

Paciente femenina de 93 años de edad, con los siguientes antecedentes personales patológicos: hipertensión arterial sistémica de 15 años de diagnóstico en tratamiento con amlodipino 5 mg vía oral cada 24 horas, evento vascular cerebral de tipo isquémico tres meses previos al padecimiento actual con Rankin modificado de I (incapacidad no significativa pese a síntomas) en tratamiento con clopidogrel 75 mg vía oral cada 24 horas y pravastatina 40 mg vía oral cada 24 horas.

*Valoración geriátrica integral.* La valoración funcional de la paciente de actividades básicas de la vida diaria fue de: Katz B, Barthel 16 puntos, Rankin I posterior a enfermedad vascular cerebral, por incontinencia urinaria con uso de protector, negó incontinencia fecal, con privación visual con uso de anteojos, con hipoacusia bilateral, sin uso de aparatos auditivos, en cuanto a la valoración cognitiva, los familiares no refirieron alteraciones de memoria; sin embargo, no se realizó valoración neurológica. Socialmente habitaba en casa de un hijo con quien mantenía buena relación y de quien dependía económicamente. Tenía buena red de apoyo.

Inició su padecimiento actual el 30 de noviembre de 2017 a las 4 horas, al estar en reposo, con dolor precordial, de tipo opresivo, intensidad 10/10 en escala visual análoga, con irradiación al brazo izquierdo, acompañado de náusea sin llegar a vómito y disnea, por lo que fue llevada por familiares a la unidad médica a las 5:20 horas, en donde se tomó un electrocardiograma de 12 derivaciones (**Figura 1**) que evidenció ritmo de la unión con frecuencia cardíaca de 40 latidos por minuto y desnivel positivo del segmento ST en la cara inferior (DII, DIII y AVD).

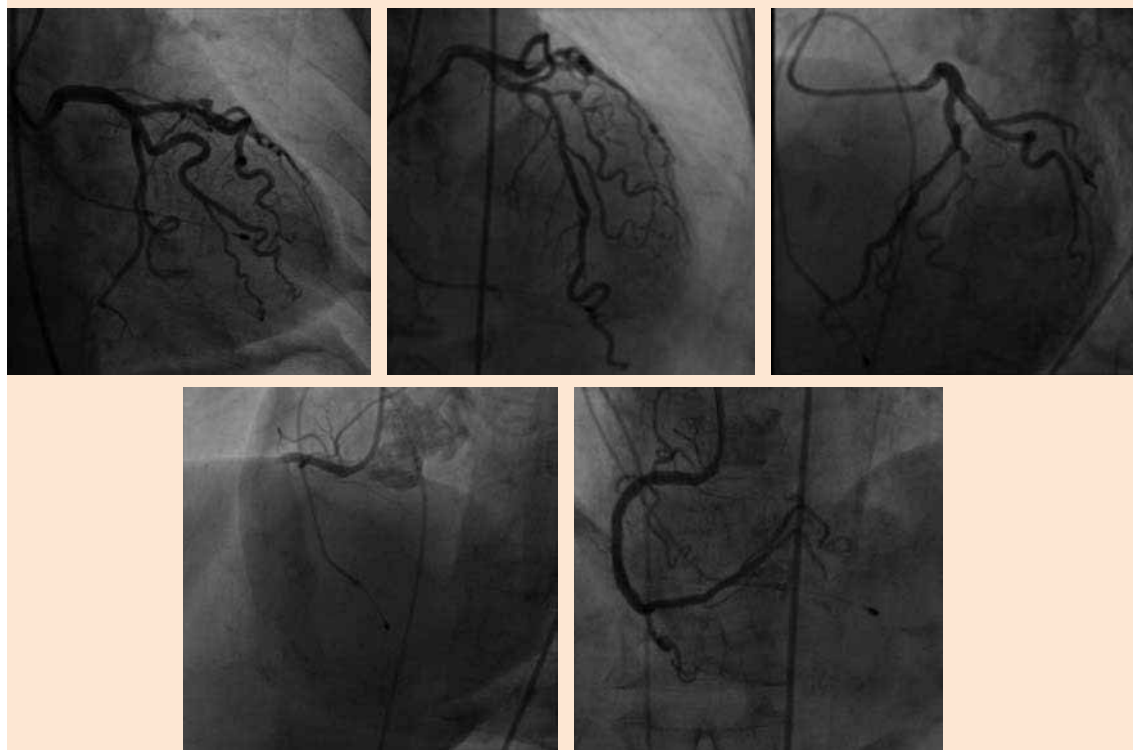
Se inició tratamiento con enoxaparina a dosis de 60 mg vía subcutánea, pravastatina 40 mg vía



**Figura 1.** Electrocardiograma de 12 derivaciones que muestra ritmo de la unión, frecuencia cardíaca de 40 latidos por minuto y desnivel positivo del segmento ST en la cara inferior (DII, DIII y AVD).

oral, clopidogrel 75 mg vía oral y dopamina; fue enviada a hospital de tercer nivel a las 8:18 horas, en donde tuvo inestabilidad hemodinámica y deterioro neurológico, con escala de Glasgow de 9 puntos, por lo que requirió manejo avanzado de la vía aérea, se realizó colocación de marcapaso temporal; tomando en cuenta la inestabilidad hemodinámica en una paciente con capacidad funcional conservada y con factores de riesgo de complicaciones, se decidió presentar a sala de hemodinamia en el contexto de código infarto, se inició coronariografía a las 9:58 horas, encontrándose enfermedad arterial coronaria significativa de dos vasos epicárdicos principales: coronaria derecha y descendente anterior, la coronaria derecha con oclusión total aguda e imagen de trombo grado 5, desde el segmento medio, descendente anterior con lesión de 70% en el segmento medio, flujo TIMI 3. Se realizó intervención coronaria percutánea al segmento medio de la coronaria derecha con Stent Liberty 3.5 x 32 mm con flujo final TIMI 2 (**Figura 2**).

La paciente ingresó a terapia intensiva coronaria en donde se logró retiro de ventilación



**Figura 2.** Coronariografía con enfermedad arterial coronaria significativa de dos coronarias: derecha y descendente anterior, con realización de intervención percutánea a segmento medio de coronaria derecha con Stent Liberty 3.5 x 32 mm.

mecánica invasiva en las primeras 24 horas de hospitalización, tuvo adecuada evolución clínica por lo que se retiró dopamina y marcapaso temporal, se trasladó a piso de cardiología en donde inició rehabilitación cardíaca y movilización temprana; sin embargo, tuvo delirio mixto e infección de vías urinarias con cultivo positivo para *E. coli* BLEE; se cumplió esquema de antibiótico con imipenem y se trató con haloperidol con alivio del delirio y de la infección de las vías urinarias; recibió terapia por parte de terapeutas geriátricos, con mejoría clínica, cognitiva y funcional, por lo que se decidió su egreso con seguimiento por parte de geriatría y rehabilitación cardíaca.

## DISCUSIÓN

La esperanza de vida de las personas ha aumentado en los últimos años, como resultado, la prevalencia de octogenarios y nonagenarios con el diagnóstico de síndrome coronario agudo tipo infarto con elevación del segmento ST ha aumentado.<sup>1</sup> La evidencia respecto al tratamiento con intervención coronaria percutánea primaria en estos pacientes es poca y su prescripción es controvertida.

Muchos estudios retrospectivos han revisado el tratamiento con intervención coronaria percutánea (ICP) primaria en octogenarios, y se concluye

que una intervención coronaria percutánea (ICP) primaria exitosa puede reducir la mortalidad a corto y largo plazos.<sup>2-4</sup>

En un estudio realizado en Turquía se reportó que 8.1% de los pacientes a los que se realizó ICP primaria tenían más de 80 años de edad.<sup>5</sup> Sin embargo, en algunos estudios se reporta que la ICP primaria en pacientes considerados en riesgo alto no mejora de manera significativa la supervivencia a corto ni a largo plazo. En un estudio publicado por Claessen y su grupo se incluyeron 379 octogenarios, 8.4% se trataron con ICP primaria entre 1997 y 2007. De estos pacientes la mortalidad a 30 días fue de 21% (n = 81) y la mortalidad a un año fue de 28% (n = 107) sin encontrar mejoría de supervivencia en comparación con los que recibieron tratamiento con trombólisis.<sup>6</sup>

En un estudio publicado por Yamanaka y colaboradores se analizaron de manera retrospectiva 1494 pacientes con infarto agudo de miocardio a los que se les realizó ICP con *stents* medicados, ellos encontraron que las tasas de mortalidad a un año fueron mayores en pacientes mayores a 80 años (22.3 vs 6.5%;  $p < 0.001$ ),<sup>7</sup> lo que aumentó la controversia respecto a usar ICP en pacientes geriátricos.

En diferentes estudios se ha comparado la ICP primaria con fibrinólisis en ancianos, hasta la fecha sólo hay tres ensayos con distribución al azar que estudian específicamente este tema. En el estudio del grupo *Zwolle Myocardial Infarction Study Group*, a 46 pacientes se les realizó ICP primaria y mostraron menos mortalidad a dos años que el grupo de pacientes tratados con estreptocinasa (15 versus 32%,  $p = 0.04$ ).<sup>8</sup> El estudio Senior PAMI (*Primary Angioplasty in Myocardial Infarction*) incluyó 481 pacientes mayores de 70 años, no mostró superioridad entre ICP primaria y fibrinólisis en un objetivo de mortalidad a 30 días o evento vascular ce-

rebral.<sup>9</sup> En el estudio TRIANA (Tratamiento del infarto agudo de miocardio en ancianos), que fue un estudio clínico con distribución al azar, multicéntrico, que incluyó pacientes mayores de 75 años que tuvieron infarto con elevación del segmento ST en las primeras 6 horas del inicio de los síntomas, se buscó comparar la eficacia y seguridad de la ICP primaria en comparación con fibrinólisis en adultos mayores, se evaluó la incidencia de defunción, reinfaros y evento vascular cerebral 30 días después de la intervención. Este estudio tuvo que interrumpirse en diciembre de 2007 por poca cantidad de pacientes reclutados, Se encontró defunción, reinfaros o evento vascular cerebral en 18.9% de los pacientes tratados con ICP, en comparación con 25.4% de los pacientes tratados con fibrinólisis (RR, 0.69; IC95% 0.38-1.23), estadísticamente no significativo. No hubo diferencias en complicaciones mayores, como hemorragia, necesidad de transfusión o insuficiencia renal.<sup>10</sup>

En un estudio publicado por Goldenberg y su grupo, que incluyó 130 pacientes ancianos, encontró que la ICP primaria de rutina se relacionaba con mejores resultados clínicos con riesgo menor de complicaciones hemorrágicas al compararla con trombólisis.<sup>11</sup> En el estudio realizado por Mehta y colaboradores en pacientes mayores de 70 años, con infarto con elevación del segmento ST, se demostró que la ICP primaria se asoció con disminución de reinfaros y mortalidad cuando se comparó con terapia trombolítica.<sup>12</sup>

En un estudio de cohorte que incluyó 37,983 pacientes de 65 años o más, con infarto agudo de miocardio, se encontró que solamente la ICP primaria se asociaba con mayor supervivencia a 30 días, y que la terapia trombolítica y la ICP primaria se asociaban con supervivencia a un año, en comparación con no dar ningún tipo de tratamiento.<sup>13</sup>



La ICP primaria puede ofrecer un beneficio clínico sobre la terapia fibrinolítica en adultos mayores; sin embargo, deben tenerse en consideración diferentes factores, como tener disponible un equipo de cardiología intervencionista que pueda realizar el procedimiento de manera temprana, así como tomar en cuenta las comorbilidades de los pacientes.

Las altas tasas de mortalidad en pacientes adultos mayores pueden explicarse por los efectos del envejecimiento que incluyen hipertrofia y remodelamiento ventricular, disfunción diastólica y disminución en la respuesta para la estimulación adrenérgica, aumento en el riesgo de insuficiencia cardíaca y choque cardiogénico, así como mayores probabilidades de coexistir con padecimientos agudos y crónicos.<sup>14</sup>

El aumento en la prevalencia de enfermedad vascular periférica incrementa el riesgo de complicaciones vasculares durante la ICP primaria,<sup>15</sup> también el incremento en la prevalencia de enfermedad renal crónica aumenta el riesgo de nefropatía por contraste posterior a la ICP.<sup>16</sup> La existencia de choque carcinogénico es el predictor más fuerte de mortalidad a un año, con riesgo relativo de 9.37 con porcentaje más alto de incidencia en octogenarios (12%) en comparación con los menores de 80 años (8%).<sup>17</sup>

Los pacientes ancianos también tienen características que aumentan las complicaciones durante la intervención, como son arterias tortuosas periféricas, enfermedad arterial coronaria más severa y difusa, mayor calcificación de arterias y peores tasas de éxito posterior al procedimiento.<sup>18-21</sup>

## CONCLUSIONES

Con base en la evidencia actual, la decisión de realizar una intervención coronaria percutánea primaria a un paciente nonagenario no debe

basarse solamente en la edad, debe evaluarse el beneficio de cada paciente de manera individual, asesorar si es apto a la revascularización y deben tomarse en cuenta las posibles complicaciones que pueden ocurrir durante y después del procedimiento. Debe tenerse presente el riesgo de anatomía coronaria compleja, riesgos altos de complicaciones hemorrágicas, una tasa alta de frecuencia en complicaciones vasculares y mayor número de comorbilidades. Continúa siendo un tema controvertido y se necesitan más estudios en pacientes octogenarios y nonagenarios con infarto para ofrecer una recomendación concluyente respecto a realizar intervención coronaria percutánea primaria o trombólisis.

## REFERENCIAS

1. Gao, et al. Percutaneous coronary intervention in the elderly with ST-segment elevation myocardial infarction. *Clin Interventions Aging* 2014;9:1241-1246.
2. Wang YC, Hwang JJ, Hung CS, Kao HL, Chiang FT, Tseng CD. Outcome of primary percutaneous coronary intervention in octogenarians with acute myocardial infarction. *J Formos Med Assoc* 2006;105(6):451-458.
3. Sosnowski C, Janeczko-Sosnowska E, Wozniak J, et al. Primary coronary intervention in diabetic octogenarians with acute ST elevation myocardial infarction. *Kardiol Pol* 2007;65(10):1181-1186.
4. Antonsen L, Jensen LO, Terkelsen CJ, et al. Outcomes after primary percutaneous coronary intervention in octogenarians and nonagenarians with ST-segment elevation myocardial infarction: from the Western Denmark Heart Registry. *Catheter Cardiovasc Interv* 2013;81(6):912-919.
5. Oduncu V, Erkol A, Tanalp AC, et al. Comparison of early and late clinical outcomes in patients  $\geq 80$  versus  $< 80$  years of age after successful primary angioplasty for ST segment elevation myocardial infarction. *Turk Kardiyol Dern Ars* 2013;41(4):319-328.
6. Claessen BE, Kikkert WJ, Engstrom AE, et al. Primary percutaneous coronary intervention for ST elevation myocardial infarction in octogenarians: trends and outcomes. *Heart* 2010;96(11):843-847.
7. Yamanaka F, Jeong MH, Saito S, et al. Comparison of clinical outcomes between octogenarians and non-octogenarians with acute myocardial infarction in the drug-eluting stent era: analysis of the Korean Acute Myocardial Infarction Registry. *J Cardiol* 2013;62(4):210-216.
8. de Boer MJ, Ottervanger JP, van't Hof AW, Hoorntje JC, Suryapranata H, Zijlstra F. Reperfusion therapy in elderly

- patients with acute myocardial infarction: a randomized comparison of primary angioplasty and thrombolytic therapy. *J Am Coll Cardiol* 2002;39(11):1723-1728.
9. ClinicalTrials.gov. Senior PAMI: Primary angioplasty versus thrombolytic therapy for acute myocardial infarction in the elderly. May 14, 2010. Available from: <http://www.clinicaltrials.gov/ct2/show/NCT00136929>. Accessed June 19, 2014.
  10. Bueno H, Betriu A, Heras M, et al. Primary angioplasty vs fibrinolysis in very old patients with acute myocardial infarction: TRIANA (TRatamiento del Infarto Agudo de miocardio eN Ancianos) randomized trial and pooled analysis with previous studies. *Eur Heart J* 2011;32(1):51-60.
  11. Goldenberg I, Matetzky S, Halkin A, et al. Primary angioplasty with routine stenting compared with thrombolytic therapy in elderly patients with acute myocardial infarction. *Am Heart J* 2003;145(5):862-867.
  12. Mehta RH, Sadiq I, Goldberg RJ, et al. Effectiveness of primary percutaneous coronary intervention compared with that of thrombolytic therapy in elderly patients with acute myocardial infarction. *Am Heart J* 2004;147(2):253-259.
  13. Berger AK, Radford MJ, Wang Y, Krumholz HM. Thrombolytic therapy in older patients. *J Am Coll Cardiol* 2000;36(2):366-374.
  14. Picarra BC, Santos AR, Celeiro M, et al. Non-cardiac comorbidities in the very elderly with acute myocardial infarction: prevalence and influence on management and in-hospital mortality. *Rev Port Cardiol* 2011;30(4):379-392.
  15. Renilla A, Barreiro M, Barriales V, Torres F, Alvarez P, Lambert JL. Management and risk factors for mortality in very elderly patients with acute myocardial infarction. *Geriatr Gerontol Int* 2013;13(1):146-151.
  16. Zhao WS, Li KB, Zhang Y, Wang HS, Wang LF, Yang XC. [The in-hospital mortality and its determinants for very elderly patients with acute myocardial infarction]. *Zhonghua Nei Ke Za Zhi* 2011;50(12):1023-1025.
  17. Hochman JS, Sleeper LA, Webb JG, et al. Early revascularization in acute myocardial infarction complicated by cardiogenic shock. SHOCK Investigators. Should we emergently revascularize occluded coronaries for cardiogenic shock. *N Engl J Med* 1999;341(9):625-634.
  18. DeGeare VS, Stone GW, Grines L, et al. Angiographic and clinical characteristics associated with increased in-hospital mortality in elderly patients with acute myocardial infarction undergoing percutaneous intervention (a pooled analysis of the primary angioplasty in myocardial infarction trials). *Am J Cardiol* 2000;86(1):30-34.
  19. Banks JL, Marotta CA. Outcomes validity and reliability of the modified Rankin Scale: Implications for stroke clinical trials. *Stroke*. 2007;38:1091-1096.
  20. Anderson JL, Karagounis LA, Muhlestein JB. Explaining discrepant mortality results between primary percutaneous transluminal coronary angioplasty and thrombolysis for acute myocardial infarction *Am J Cardiol* 1996;78:934-939.
  21. Cardiovascular medicine. The PCR EACPCI textbook. Vol. 1. 2016 Cardiology 7<sup>th</sup> ed. Eric Topol 2015.

### AVISO PARA LOS AUTORES

*Medicina Interna de México* tiene una nueva plataforma de gestión para envío de artículos. En: [www.revisionporpares.com/index.php/MIM/login](http://www.revisionporpares.com/index.php/MIM/login) podrá inscribirse en nuestra base de datos administrada por el sistema *Open Journal Systems* (OJS) que ofrece las siguientes ventajas para los autores:

- Subir sus artículos directamente al sistema.
- Conocer, en cualquier momento, el estado de los artículos enviados, es decir, si ya fueron asignados a un revisor, aceptados con o sin cambios, o rechazados.
- Participar en el proceso editorial corrigiendo y modificando sus artículos hasta su aceptación final.