



Hematomas hepáticos subcapsulares posparto en síndrome HELLP

Postpartum subcapsular hepatic hematomas in HELLP syndrome.

Inés López-Islas,¹ Juan Carlos De la Cerda-Ángeles,² Abraham Juan Maxil-Sánchez,¹ Juan Ernesto Vásquez-Vásquez¹

Resumen

El síndrome HELLP es una complicación del embarazo que puede ser mortal cuando sobreviene hematoma hepático subcapsular o ruptura hepática, su tratamiento puede ser conservador, embolización de la arteria hepática, drenaje quirúrgico e incluso trasplante hepático. Se comunica el caso de una paciente de 37 años de edad, multipara, que tuvo preeclampsia y en el posparto hematomas hepáticos subcapsulares que requirió inicialmente manejo conservador, posteriormente embolización supraselectiva de la arteria hepática derecha y finalmente laparotomía exploradora con drenaje de hematomas y colecistectomía abierta por necrosis vesicular, así como vigilancia por hematomas hepáticos residuales posquirúrgicos. Fue egresada estable en términos cardiorrespiratorios. Establecer de forma oportuna el diagnóstico y tratamiento del hematoma hepático subcapsular en pacientes con síndrome HELLP puede disminuir la mortalidad; la vigilancia clínica, bioquímica y con estudios de imagen es importante.

PALABRAS CLAVE: Síndrome HELLP; hematoma; hepático; subcapsular; preeclampsia; necrosis.

Abstract

HELLP syndrome is a complication of pregnancy that can be fatal when subcapsular hepatic hematoma or hepatic rupture occurs, its management can be conservative or can include embolization of the hepatic artery, surgical drainage and even liver transplantation. This paper reports the case of a 37-year-old multiparous patient who presented preeclampsia and in the postpartum hepatic subcapsular hematomas that initially required conservative management, later supraselective embolization of the right hepatic artery and finally exploratory laparotomy with drainage of hematomas and open cholecystectomy due to vesicular necrosis, as well as surveillance for post-surgical residual hepatic hematomas. She was discharged stable in cardiorespiratory terms. The timely diagnosis and treatment of subcapsular hepatic hematoma in patients with HELLP syndrome can reduce mortality; clinical, biochemistry and imaging studies monitoring are important.

KEYWORDS: HELLP syndrome; Hematoma; Hepatic; Subcapsular; Preeclampsia; Necrosis.

¹ Unidad de Cuidados Intensivos.

² Dirección Médica.

Hospital General Dr. Enrique Cabrera, Secretaría de Salud de la Ciudad de México, Ciudad de México.

Recibido: 28 de marzo 2018

Aceptado: 9 de diciembre 2018

Correspondencia

Inés López Islas
ineslopezislas@yahoo.com.mx

Este artículo debe citarse como

López-Islas I, De la Cerda-Ángeles JC, Maxil-Sánchez AJ, Vásquez-Vásquez JE. Hematomas hepáticos subcapsulares posparto en síndrome HELLP. Med Int Méx. 2019 marzo-abril;35(2):302-307. <https://doi.org/10.24245/mim.v35i2.2119>



ANTECEDENTES

El hematoma hepático subcapsular se ha reportado en menos de 2% de los embarazos complicados con síndrome HELLP (hemólisis, enzimas hepáticas altas y trombocitopenia),¹ su ruptura puede llevar a mortalidad materna de 25 a 50%.² El hematoma hepático subcapsular lo describió en 1844 Abercombie;³ afecta con mayor frecuencia al lóbulo hepático derecho y consiste en la acumulación de sangre entre la cápsula de Glisson y el parénquima hepático.⁴ Se ha reportado que el manejo conservador en el hematoma hepático no complicado es lo establecido, siempre y cuando se lleve un seguimiento observacional así como con estudios de imagen como ultrasonido y tomografía,⁵ pero si ocurre ruptura, el tratamiento es variable, desde empaquetamiento hepático, embolización de la arteria hepática, laparotomía de emergencia y en casos severos trasplante hepático.

En este caso, reportamos el seguimiento y manejo de una paciente con preeclampsia y síndrome HELLP complicada con hematomas hepáticos subcapsulares.

CASO CLÍNICO

Paciente femenina de 37 años de edad, madre hipertensa, negó otros antecedentes de importancia, tenía cinco embarazos y cinco partos. Fue trasladada de un hospital materno-infantil con los diagnósticos de puerperio posparto (38 semanas de gestación) inmediato complicado con preeclampsia con criterios de severidad, síndrome HELLP (AST 184 UI/L, ALT 200, DHL 378 UI/L, BT 1.5 mg/dL, plaquetas 37×10^3) y hemorragia obstétrica (atonía uterina remitida con fármacos uterotónicos, sangrado de 1000 cc), en sala de recuperación tuvo dolor en el hipocondrio derecho. El ultrasonido hepático reportó hígado aumentado de tamaño, parénquima con ecotextura heterogénea y ecogenicidad

aumentada en segmentos V, VII, VIII, imagen heterogénea de 123 x 85 x 104 mm, colédoco 5 mm, espacio hepatorenal, imagen hipoeconómica de bordes irregulares con dimensiones de 93 x 86 x 85 mm con volumen de 358 cc, presión arterial 186/115 mmHg, cefalea, acúfenos y epigastralgia. Antes de su traslado recibió hidralazina IV, infusión de sulfato de magnesio. Ingresó a la UCI del Hospital General Dr. Enrique Cabrera, con presión arterial de 150/110 mmHg, Hb 9 g/dL, hto 27, plaquetas 43×10^3 , leucocitos 5.4×10^3 , fibrinógeno 848. Examen general de orina: pH 7.5, densidad 1015, proteínas 100 mg/dL. La paciente fue tratada conservadoramente con soluciones cristaloides, antihipertensivos (hidralazina intravenosa, nifedipino de liberación prolongada y metoprolol vía oral), antibiótico profiláctico, transfusión de una aféresis plaquetaria, se controló la hipertensión y se corrigió la trombocitopenia.

A las 48 horas la tomografía axial computada (TAC) abdominal evidenció hematomas subcapsulares hepáticos agudos y subagudos asociados con zonas de infarto intraparenquimatoso y probable ruptura en segmento IV, V y VIII (**Figura 1**). La paciente fue valorada por el servicio de Cirugía general, donde se indicó tratamiento no quirúrgico, a las 24 horas, se incrementó el dolor y descendió 3 g la Hb (de 9 a 6 g/dL), plaquetas 198×10^3 , se transfundieron cuatro concentrados eritrocitarios y fue enviada a hospital público de tercer nivel para realizar embolización supraselectiva de la arteria hepática derecha y angiografía selectiva de tronco celiaco, a su reingreso a nuestro servicio, la TAC abdominal de control mostró hematomas subcapsulares hepáticos agudos y subagudos secundarios a ruptura hepática posembolización selectiva, el de mayor tamaño mostró aumento de volumen y el segundo disminución en 22% (**Figura 2**); a las 24 horas refirió nuevamente dolor en el hipocondrio derecho de intensidad 8/10, descenso de 2 g de Hb, BT 4.2 mg/dL, BD 2.5 mg/dL, BI 1.7 mg/dL,

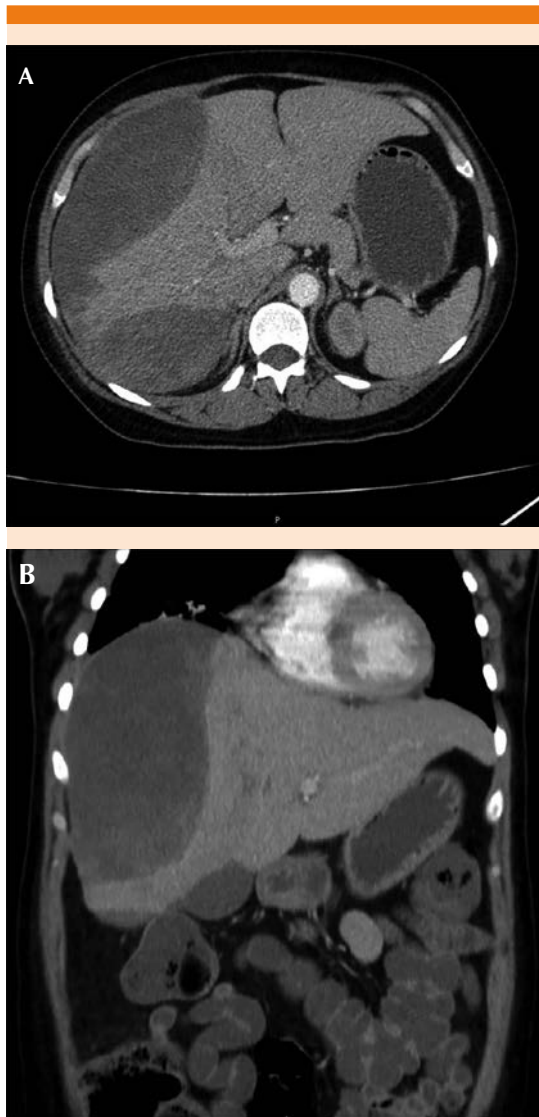


Figura 1. Tomografía computada de abdomen en corte axial (A) y coronal (B), donde se observan hematomas subcapsulares hepáticos agudos y subagudos asociados con zonas de infarto intraparenquimatoso.

AST 307 UI/L, ALT 128 UI/L, DHL 757, GGT 194 UI/L, ácido úrico 3.3 mg/dL. El servicio de Cirugía general realizó laparotomía exploradora de urgencia con drenaje de hematomas hepáticos y colecistectomía abierta, esta última por padecer necrosis de la vesícula biliar, sangrado

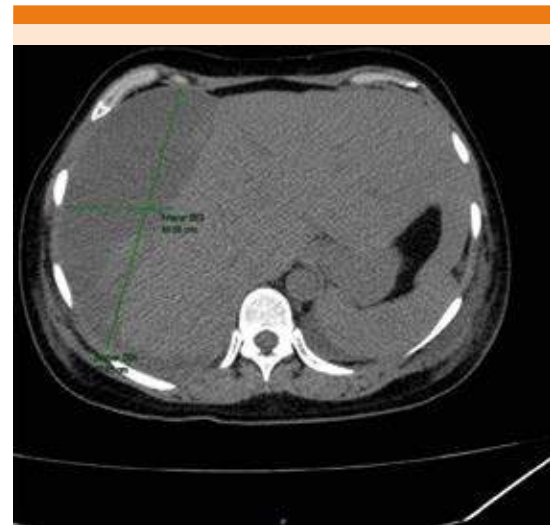


Figura 2. Tomografía axial computada de abdomen que muestra hematomas subcapsulares hepáticos agudos y subagudos secundarios a ruptura hepática posembolización selectiva, el de mayor tamaño con aumento de volumen y el segundo con disminución en 22%.

total de 2000 cc, se hemotransfundió, reingresó a la UCI orointubada y bajo sedación, a las 48 horas se decanuló de acuerdo con el protocolo y a las 12 horas toleraba la dieta; la TAC abdominal de control mostró hematomas subcapsulares hepáticos agudos y subagudos secundarios a ruptura hepática posembolización selectiva y drenaje quirúrgico con disminución del tamaño de ambos (**Figura 3**). Su hipertensión se controló (presión arterial: 130/80mmHg) con metoprolol, prazosina y nifedipino de liberación prolongada, las transaminasas y bilirrubinas se normalizaron.

La paciente fue egresada a piso de Cirugía general neurológicamente íntegra y estable en términos cardiorrespiratorios; continuó tratamiento conservador de los hematomas residuales y fue enviada al Instituto Nacional de Enfermedades Respiratorias para el tratamiento del derrame pleural derecho, posteriormente fue egresada a su domicilio. El

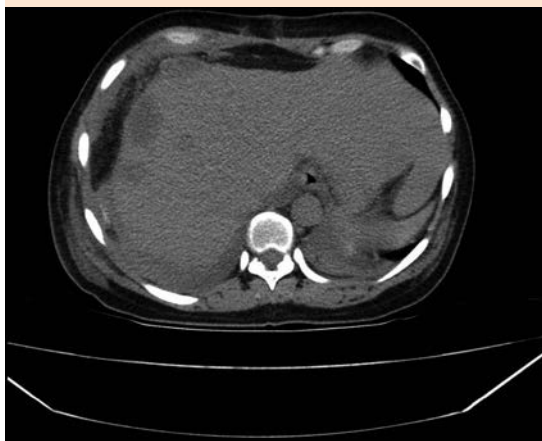

Figura 3. Tomografía axial computada abdominal pos-drenaje quirúrgico, que muestra hematomas hepáticos subcapsulares agudos y subagudos con disminución de tamaño.

Cuadro 1 muestra los estudios de laboratorio efectuados desde su traslado hasta su egreso de terapia intensiva.

DISCUSIÓN

La paciente tenía como factores de riesgo de síndrome HELLP: la edad, multiparidad y preeclampsia, tenía dolor abdominal y la tríada que consiste en trombocitopenia, elevación de enzimas hepáticas y hemólisis. La fisiopatogenia de este síndrome no se conoce por completo, se ha relacionado con la microangiopatía que sobreviene durante el embarazo y la posterior disfunción endotelial, con la activación de la cascada de coagulación intravascular, se caracteriza por hemólisis secundaria a lesión vascular, la obstrucción del flujo sanguíneo hepático se debe a depósitos de fibrina en los sinusoides hepáticos que conduce al aumento de las enzimas hepáticas y ocasionalmente a la formación de hematoma hepático subcapsular o ruptura hepática.⁶

La ruptura del hematoma hepático subcapsular secundario a síndrome HELLP tiene alta mortalidad y puede sobrevenir seis semanas después de establecido el diagnóstico;⁷ en nuestra paciente ocurrió a las 48 horas, el tratamiento inicial fue conservador, como se ha reportado en la bibliografía,⁶ con soluciones cristaloides, antihipertensivos y transfusión de hemoderivados, manteniéndose estable en términos cardiodinámicos y asintomática; sin embargo, a las 48 horas tuvo inestabilidad hemodinámica, dolor abdominal y descenso de la hemoglobina, que requirió embolización de la arteria hepática derecha y angiografía selectiva del tronco celiaco para tratar de controlar y limitar la extensión de la hemorragia, existe controversia en realizar la embolización o cirugía, una de las complicaciones que pueden ocurrir por el primer procedimiento es la necrosis hepática y vesicular,⁸ la paciente padeció la vesicular, que fue la causa de exacerbación de la hepatalgia, por ello, además de realizar el drenaje de hematoma también se hizo colecistectomía. Cuando se decide realizar laparotomía de urgencia se ha recomendado el empaquetamiento hepático temporal y drenaje, porque tiene la menor tasa de mortalidad (20-30%), después es la embolización hepática (35%), la ligadura de la arteria hepática (40%) y la lobectomía hepática (75%). El trasplante hepático es el último recurso para casos resistentes a las técnicas anteriores o para aquellos en los que lesiones hepáticas extensas conducen a insuficiencia hepática progresiva.⁹ Los agentes prohemostáticos, como fibrinógeno humano, pueden ser una opción durante la cirugía.¹⁰ La paciente recibió antibiótico profiláctico porque se ha reportado que el tratamiento por laparotomía tiene incidencia de sepsis posoperatoria de 20-30% y la mortalidad llega a ser de 40%.¹¹

Al final la paciente requirió laparotomía exploradora para drenaje de los hematomas porque a pesar de haberse realizado la embolización de

Cuadro 1. Resultados de laboratorio de la paciente desde su traslado hasta su egreso de terapia intensiva

	Traslado	Día 1	Día 2	Día 3	Día 6	Día 7	Día 15
Hemoglobina (g/dL)	9.5	9.5	9	6	10.3	8.1	11
Plaquetas ($\times 10^3$)	37	43	272	198	271	342	359
Bilirrubina total (mg/dL)	1.5	1.4	0.7	0.6	0.6	4.2	1
Aspartato aminotransferasa (UI/L)	184	180	41	76	78	307	21
Alanino aminotransferasa (UI/L)	200	198	77	60	58	128	44
Deshidrogenasa láctica (UI/L)	378	510	420	566	580	757	360
TP (seg)	9	8.9	9.5	10.2	10	10.5	10
TTP (seg)	21	22.8	21.6	22	21	23	26
Fibrinógeno (mg/dL)	850	848	> 980	> 950	> 950	> 981	900
Creatinina (mg/dL)	0.3	0.5	0.5	0.2	0.4	0.5	0.3
Glucosa (mg/dL)	95	132	97	86	95	94	89

la arteria hepática derecha, uno de los hematomas aumentó de tamaño y sobrevino necrosis vesicular, por lo que se deberá valorar realizar directamente la cirugía; si el hospital donde se establece el diagnóstico no cuenta con el equipo médico especializado, estudios de laboratorio y de imagen, así como banco de sangre, las pacientes deben enviarse a otra unidad.

El diagnóstico diferencial del síndrome HELLP es con hígado graso, colestasis gravídica, púrpura trombocitopénica trombótica y síndrome urémico hemolítico.

Para establecer el diagnóstico de hígado graso agudo del embarazo deben cumplirse seis o más de los criterios de Swansea, que incluyen: vómito, dolor abdominal, polidipsia, encefalopatía, hiperbilirrubinemia, hipoglucemia, hiperuricemia, leucocitosis, elevación de transaminasas, hiperamonemia, insuficiencia renal, coagulopatía (prolongación de tiempos de coagulación);¹² la paciente del caso comunicado sólo tenía tres de estos criterios, por lo que no se trató de hígado graso, además, en el ultrasonido hepático no se reportaron cambios compatibles con esa enfermedad.

La colestasis gravídica sobreviene en el segundo y tercer trimestres del embarazo, se manifiesta con prurito intenso palmo-plantar que se incrementa durante las noches en 95% de las pacientes, ictericia, esteatorrea, malestar general, vómito, náusea, anorexia; los estudios de laboratorio reportan transaminasas > 500 U/L, GGT elevada, ácidos biliares elevados > 10 mmol, bilirrubinas < 5 mg/dL, TP normal o acortado, hipercolesterolemia, elevación temprana de LDL (lipoproteína de baja densidad); su evolución es progresiva, inicialmente el único dato es el prurito y cuatro semanas después el resto de los síntomas, no causa trombocitopenia, insuficiencia hepática o renal aguda,¹³ por lo que esta enfermedad se descartó en nuestra paciente.

Las microangiopatías, como el síndrome urémico hemolítico y la púrpura trombocitopénica trombótica, pueden sobrevenir en cualquier momento del embarazo, se manifiestan con fiebre, malestar general, náuseas, vómito, encefalopatía, oliguria o anuria; cursan con anemia hemolítica, aumento de creatinina sérica, leucocitosis, trombocitopenia, el síndrome urémico hemolítico afecta el riñón



principalmente, la púrpura trombocitopénica trombótica tiene déficit de fvW y afección neurológica, pueden haber antecedente de pérdidas fetales en el segundo trimestre, vinculadas con trombosis microvascular, isquemia e infarto placentario.¹⁴ La paciente en ningún momento tuvo deterioro neurológico ni elevación de azoados, la uremis se mantuvo dentro de parámetros normales, sin antecedentes de pérdidas fetales en el segundo trimestre del embarazo, por lo que se descartaron estas enfermedades.

Todas estas enfermedades deben ser consideradas diagnóstico diferencial de síndrome HELLP, pueden sobrevenir en el tercer trimestre del embarazo, pero sobre todo el hígado graso agudo del embarazo y el síndrome urémico hemolítico pueden causar insuficiencia hepática severa e incluso hemorragia intrahepática como el síndrome HELLP y confundir el diagnóstico, para descartar los diagnósticos diferenciales son de gran utilidad los antecedentes gineco-obstétricos, las manifestaciones clínicas, el tiempo de evolución y los estudios de laboratorio y gabinete.

CONCLUSIONES

Los hematomas hepáticos subcapsulares en pacientes con síndrome HELLP son poco frecuentes; se estableció el diagnóstico e inicialmente se decidió tratamiento conservador y súbitamente la paciente tuvo inestabilidad hemodinámica; si el dolor en el hipocondrio derecho es intermitente se deberá realizar de inmediato un ultrasonido o tomografía por la alta posibilidad de tratarse de crecimiento, ruptura o resangrado, en quienes se deberá contemplar el tratamiento quirúrgico oportuno, utilizando una de las técnicas quirúrgicas con menor tasa de mortalidad.

REFERENCIAS

1. Wicke C, Pereira PL, Neeser E, Flesch I, Rodegerts EA, Becker HD. Subcapsular liver hematoma in HELLP syndrome: Evaluation of diagnostic and therapeutic options--a unicenter study. *Am J Obstet Gynecol* 2004;190(1):106-112.
2. Sibai BM, Ewell M, Levine RJ, Klebanoff MA, Esterlitz J, Catalano PM, Goldenberg RL, Joffe G. Risk factors associated with preeclampsia in healthy nulliparous women. The Calcium for Preeclampsia Prevention (CPEP) Study Group. *Am J Obstet Gynecol* 1997;177:1003-10.
3. Abercrombie J. Case of hemorrhage of the liver. *London Medical Gazette* 1844;34:792.
4. Ndzengue A, Hammoudeh F, Brutus P, et al. An obscure case of hepatic subcapsular hematoma. *Case Reports Gastroenterol* 2011;5(1):223-226.
5. Carlson KL, Bader CL. Ruptured subcapsular liver hematoma in pregnancy: a case report of nonsurgical management. *Am J Obstet Gynecol* 2004;190:558-60.
6. Cernea D, Dragoescu A, Novac M. HELLP syndrome complicated with postpartum subcapsular ruptured liver hematoma and purtscher-like retinopathy. *Case Rep Obstet Gynecol* 2012, doi:10.1155/2012/856135
7. Sheikh RA, Yasmeen S, Paul y MP, Riegler JL. Spontaneous intrahepatic hemorrhage and hepatic rupture in the HELLP syndrome: Four cases and a review. *J Clin Gastroenterol* 1999;28:323-8.
8. Mohr AM, Lavery RF, Barone A, et al. Angiographic embolization for liver injuries: low mortality, high morbidity. *J Trauma* 2003;55:1077-81; discussion 1081-2.
9. Miguelote RF, Costa V, Vivas J, Gonzaga L, Alpoim Menezes C. Postpartum spontaneous rupture of a liver hematoma associated with preeclampsia and HELLP syndrome. *Arch Gynecol Obstet* 2009;279:923-926.
10. Hunter SK, Martin M, Benda JA, Zlankin FJ. Liver transplant after massive spontaneous hepatic rupture in pregnancy complicated by preeclampsia. *Obstet Gynecol* 1995;85:819-22.
11. Reed RL, Merrell R, Meyers WC, Fischer RP. Continuing evolution in the approach to severe liver trauma. *Ann Surg* 1992;216:524-38.
12. Sánchez L, Olivares JM, Valdés V, Millán MP, Rodríguez C. Hígado graso agudo del embarazo, una patología infra-diagnosticada. A propósito de 2 casos clínicos. *Prog Obstet Ginecol* 2015;58(2):81-87.
13. Liu J, Ghaziani TT, Wolf JL. Acute fatty liver disease of pregnancy: Updates in pathogenesis, diagnosis and management. *Am J Gastroenterol* 2017;112:838-846.
14. Neave L, Scully M. Microangiopathic hemolytic anemia in pregnancy. *Transfus Med Rev* 218. <https://doi.org/10.1016/j.tvrv.2018.08.002>