



## Trombosis venosa cerebral: lo que hay que saber

### Venous cerebral thrombosis: What you need to know.

Daniel Rebolledo-García,<sup>1</sup> Rogelio Domínguez-Moreno,<sup>2</sup> Perfecto Oscar González-Vargas<sup>3</sup>

#### Resumen

La trombosis venosa cerebral representa 0.5% del evento vascular cerebral en el mundo. Sin embargo, la expresión fenotípica de la enfermedad en los países en desarrollo como México muchas veces es subestimada por múltiples factores, entre ellos la falta de sospecha de la enfermedad, la carencia de estudios diagnósticos y el patrón subclínico de la enfermedad. Desde hace más de 30 años se ha considerado a la población mexicana con un factor de riesgo de la aparición de fenómenos protrombóticos en sitios tradicionales; sin embargo, en la última década la prevalencia de trombosis venosa en sitios atípicos, como el sistema venoso cerebral, se ha incrementado. Por lo anterior, es importante para el médico no neurólogo el conocimiento de esta enfermedad, aparentemente no común, en nuestra población.

**PALABRAS CLAVE:** Trombosis venosa cerebral; evento vascular cerebral; trombosis venosa.

#### Abstract

Cerebral venous thrombosis represents 0.5% of all strokes in the world. However, the phenotypic expression of the disease in developing countries such as Mexico is often underestimated by multiple factors, including low suspicion of the disease, lack of diagnostic studies and subclinical pattern of the disease. Since more than 30 years, Mexican population has been considered with a risk factor for the development of prothrombotic phenomena in traditional sites; however, in the last decade prevalence of venous thrombosis in atypical sites, such as the cerebral venous system, has increased dramatically, thus, it is mandatory for the non neurologist physician to know about the disease, apparently uncommon in our population.

**KEYWORDS:** Cerebral venous thrombosis; Strokes; venous thrombosis.

<sup>1</sup> Servicio de Medicina Interna, Hospital General Dr. Nicolás San Juan, Toluca de Lerdo, Estado de México.

<sup>2</sup> Servicio de Neurología, Instituto Nacional de Ciencias Médicas y Nutrición Salvador Zubirán, Ciudad de México.

<sup>3</sup> Servicio de Neuroperinatología, Hospital Materno Infantil Mónica Pretelini Sáenz, Toluca de Lerdo, Estado de México.

**Recibido:** 1 de septiembre 2019

**Aceptado:** 3 de diciembre 2019

#### Correspondencia

Daniel Rebolledo García  
neurosrc1967@gmail.com

#### Este artículo debe citarse como

Rebolledo-García D, Domínguez-Moreno R, González-Vargas PO. Trombosis venosa cerebral: lo que hay que saber. Med Int Méx. 2019 julio-agosto;35(4):537-552.  
<https://doi.org/10.24245/mim.v35i4.2503>

## ANTECEDENTES

El dato histórico más temprano de la trombosis venosa cerebral ocurrió en 1825, cuando Ribes<sup>1</sup> describió el primer caso de esta enfermedad que fue confirmado por autopsia en una paciente de 45 años de edad cuya clínica consistió en cefalea intensa, crisis tónico-clónicas generalizadas y delirio, y cuya trombosis afectó el seno sagital superior y los senos laterales. Posteriormente, en 1828, John Abercrombie<sup>2</sup> reportó la primera trombosis posparto en una mujer de 24 años, que tuvo cefalea intensa y crisis convulsivas dos semanas después de un parto vaginal sin complicaciones. La paciente falleció de un estado epiléptico y la autopsia reveló trombosis total del seno sagital superior y de las venas anastomóticas corticales; posteriormente, el reporte de casos se hizo de manera esporádica y en forma aislada; en 1968 se publicó la primera serie de casos descrita por Krayenbuhl y colaboradores.<sup>3</sup> De manera retrospectiva, describieron 92 casos confirmados con autopsia, angiografía o cirugía; 40% se atribuyeron a infección, 55% de causa no infecciosa, de los que 17 casos fueron en el contexto de embarazo, aborto o puerperio. En 60 de 92 pacientes, se encontró clínicamente cefalea, en 56 hubo un déficit motor, en 34 crisis convulsivas generalizadas y 35 pacientes fallecieron. El estudio de "oro" para Krayenbuhl se basó en la angiografía, la imagen *in vivo* por cirugía y en los casos letales la biopsia, técnicas que continuaron hasta la mitad del siglo XX, con el advenimiento en el decenio de 1980 de la tomografía computada, la resonancia magnética y la venografía.

La trombosis venosa cerebral es una forma poco frecuente de evento vascular cerebral que afecta el drenaje venoso del cerebro sustentada en condiciones enunciadas en el dogma de la tríada de Virchow; lo que sugiere que su origen puede ser multifactorial y *per se* un proceso dinámico. La forma más común de manifestación es mediante

edema cerebral focal, infartos venosos, crisis convulsivas sintomáticas y datos de síndrome de hipertensión intracraneal. Las múltiples causas de los datos sindrómicos previos hacen difícil el abordaje y la investigación clínica; sin embargo, las características individuales del enfermo junto con las técnicas de elección de imagen pueden apuntar hacia el diagnóstico.

## Epidemiología

Hasta finales de 1950 la trombosis venosa cerebral se había considerado causa rara de evento vascular cerebral, con reportes en las series mundiales de 0.5% de total de evento vascular cerebral, con incidencia de 0.2-0.5 por cada 100,000 personas-año.<sup>4</sup> Sin embargo, estudios recientes demuestran incremento hasta 1.32-1.57 por cada 100,000 personas-año, siendo hasta 1.5-2% del evento vascular cerebral reportado en todo el mundo.<sup>5</sup> Los adultos jóvenes tienen 10 veces más riesgo de padecer trombosis venosa cerebral que la población pediátrica, con excepción de la población neonatal de riesgo, que representa 43% en las series de trombosis venosa cerebral. En un estudio epidemiológico retrospectivo<sup>6</sup> reciente, efectuado de 2006 a 2013 en una unidad de tratamiento agudo de evento vascular cerebral en Estados Unidos, se describieron 152 pacientes, con edad promedio de 42 años, en su mayoría mujeres, cuya frecuencia se incrementa 3.7-5.3 veces más que en el sexo masculino. La serie más grande realizada de la descripción de las características epidemiológicas de la trombosis venosa cerebral ha sido un estudio multicéntrico multinacional de 624 pacientes (*International Study on Cerebral Vein and Dural Sinus Thrombosis*, ISCVT por sus siglas en inglés) descrita por Ferro y colaboradores<sup>4</sup> en 2004. En este estudio, la media de edad fue de 37 años, 62% mujeres, con edema cerebral como el hallazgo imagenológico más frecuente; entre las conclusiones relevantes del estudio se encontró la asociación con administración de



anticonceptivos orales, que incrementan el RR incluso 7.06 veces, y la migraña, que incrementa 4.87 veces el RR de trombosis venosa cerebral.

En México, el Registro Nacional Mexicano de Enfermedad Vascular Cerebral (RENAMEVASC) evidenció que 3% del evento vascular cerebral total se debe a la trombosis venosa cerebral, con prevalencia ligeramente alta respecto a lo reportado en las cohortes internacionales. En la muestra mexicana de trombosis venosa cerebral ( $n = 60$ ), 36.7% ocurre en el puerperio, el embarazo únicamente representa 10% y la administración de anticonceptivos orales representó 12.5%, el promedio de edad fue de 37 años y las complicaciones intrahospitalarias fueron mayores que en las series internacionales, aunque el pronóstico de las pacientes fue excelente.<sup>7</sup> En México la enfermedad hipertensiva del embarazo es endémica, la serie más grande con 67 casos ocurridos en el embarazo y puerperio reportada por Cantú y Barinagarrementeria<sup>8</sup> no encontró correlación de la trombosis venosa cerebral con la preeclampsia y eclampsia.

En otra cohorte retrospectiva, Ruiz Sandoval y su grupo<sup>9</sup> encontraron frecuencia de 0.4-8%, donde se registraron 24 pacientes, edad promedio 30 años, 83% mujeres, con evolución subaguda, 11 días de retraso en el diagnóstico, cuyo inicio clínico fue cefalea, signos focales motores y la pérdida del estado de consciencia; el puerperio fue la condición asociada con más frecuente, en 46% de los casos, seguido del embarazo, administración de anticonceptivos orales y misceláneas, de manera similar a lo encontrado en el RENAMEVASC.

#### Factores de riesgo en la trombosis venosa cerebral

Múltiples factores se han descrito en los estudios de cohorte de la bibliografía internacional, por lo que se ha sugerido que al menos un factor

de riesgo puede encontrarse en 85% de los pacientes.<sup>10</sup> Las trombofilias hereditarias coinciden con sitios tradicionales, como la trombosis venosa profunda y el embolismo pulmonar. El embarazo y el periodo posparto incrementan el riesgo tres veces en países en vías de desarrollo; en estos últimos se encuentra incidencia de 125 casos por cada 100,000 partos;<sup>11,12</sup> las pacientes con trombosis venosa cerebral manifiestan síntomas cuatro a seis semanas después del parto o cesárea, con media de dos semanas en su manifestación.

Un estudio prospectivo actual realizado en Túnez con 41 pacientes encontró edad promedio de 41 años, similar a lo descrito en las series mundiales; la principal causa fue la trombofilia adquirida o genética en 59% de los casos, el embarazo y el puerperio representaron 9 y 29%, la sepsis local (otitis, mastoiditis, sinusitis, infecciones orales) el 34% restante y el segundo factor de riesgo más importante en esa población.<sup>12</sup> James y su grupo, en un estudio que utilizó la base de datos del *Health Care and Utilization Project of the Agency for Healthcare Research and Quality*, evaluaron a más de 9 millones de pacientes embarazadas y púrpas. Encontraron 2850 casos de enfermedad cerebrovascular, equivalente a 34 casos por cada 100,000 nacimientos. La trombosis venosa cerebral representó 2% de todos los eventos cerebrovasculares. El riesgo mayor fue para las pacientes menores de 20 años y para las que tenían entre 35 y 39 años.<sup>13</sup> En los países de Asia y en los Balcanes las principales causas fueron la deshidratación, el puerperio y las infecciones. Lo anterior demuestra que existen diferencias en la incidencia reportada de trombosis venosa cerebral entre las poblaciones, así como los factores asociados con mayor riesgo de su aparición.

De las trombofilias, la que tiene asociación estrecha con el riesgo de trombosis venosa cerebral es el factor de Leyden (OR 2.89; IC95%, 2.10-

3.97) y las mutaciones del gen de la protrombina (OR 6.05; IC95%, 4.12-8.90), demostrado en 33 estudios de casos y control. Lo mismo sucede para la deficiencia de proteína S (OR 8.5; IC95%, 1.89-22.03) y la proteína C (OR, 6.45; IC95%, 1.89-22.03).<sup>12</sup> Hasta 2013, la *American Society of Hematology* no recomendaba el tamizaje de las trombosis sistémicas, debido a que la variación del comportamiento de la enfermedad es distinta en cada país.<sup>13</sup> Los factores de riesgo de sospecha de trombofilia hereditaria son: edad menor de 50 años, especialmente en asociación con factores desencadenantes débiles (cirugía menor, anticonceptivos orales), antecedente familiar (familiares de primer grado afectados en edades jóvenes, eventos tromboticos recurrentes (en jóvenes) y sitios inusuales de trombosis (sistema esplácnico o venoso cerebral). Las indicaciones anteriores son discutidas debido al contexto epidemiológico de las pacientes con trombosis venosa cerebral; muchos de los casos son esporádicos, relacionados con la situación gestacional, inicio en el primer episodio, por lo que no cumplen los criterios para realizar protocolo de búsqueda de estas afecciones. Los desencadenantes débiles quizá ameritan en casos individuales la búsqueda de afecciones, como lupus eritematoso sistémico y el síndrome antifosfolípídico; sin embargo, la asociación con esos estados no cambia de manera significativa el tratamiento angular de la enfermedad, por lo que la decisión de solicitar el perfil protrombótico debe sustentarse en cada caso y de manera individualizada.<sup>14</sup>

Si bien el espectro etiológico es amplio, en México los factores trombofílicos más importantes recaen en la raza, el embarazo-puerperio y, por último, mutaciones en los factores de coagulación; la mutación del factor V de Leyden, la resistencia a la proteína C y el síndrome de las plaquetas pegajosas son los encontrados con más frecuencia en la población mestiza, aunque el grupo de estudio de Ruiz-Argüelles<sup>15</sup> y colaboradores han descrito más de 20 mutaciones

en el país, que hace que la población mestiza tenga un fenotipo fuertemente trombogénico; el polimorfismo C677T de la enzima metiltetrahidrofolato-reductasa, siendo un hallazgo frecuente, no se correlaciona con el riesgo de trombosis venosa cerebral. Sin embargo, la hiperhomocisteinemia incrementa tres veces el RR de trombosis venosa cerebral. Otras causas misceláneas se engloban en el **Cuadro 1**.<sup>16,17</sup>

La anemia de manera relevante se ha descrito como factor de riesgo en la bibliografía; sin embargo, no hay estudios de buena calidad que describan características de riesgo del síndrome anémico como causa de la trombosis venosa cerebral. Sin embargo, en 2015 Coutinho y su grupo<sup>18</sup> describieron una serie de casos y controles donde se concluyó una relación inversamente proporcional entre la anemia severa (Hb < 5) y la aparición de trombosis venosa cerebral, esto se denotó en la estratificación por género con incremento del OR en 9.9 en hombres *versus* 3.6 de OR en mujeres.

La obesidad se ha descrito de manera clásica para la aparición de enfermedad tromboembólica periférica; sin embargo, en el caso de la trombosis venosa cerebral la bibliografía era escasa en encontrar relación directa entre la obesidad y el daño venoso cerebral. En un estudio retrospectivo de casos y controles<sup>19</sup> se describió que un IMC mayor de 30 incrementó 3.5 el OR de trombosis venosa cerebral en mujeres; la administración de anticonceptivos orales asociada con el sobrepeso arroja un OR de 11.87, la obesidad lo aumenta hasta 29.26. La asociación previa se observó de manera predominante en el sexo femenino, pero no en el masculino (OR 1.16); siendo el género un factor de riesgo no modificable.

La hemoglobinuria paroxística nocturna es un trastorno de las células madre hematopoyéticas con activación inadecuada del complemento,

**Cuadro 1.** Causas y factores asociados con trombosis venosa cerebral y su relación con disparadores de alto riesgo transitorios vs riesgos crónicos (continúa en la siguiente página)

Condición	Prevalencia (%)	Tipo de desencadenante
Embarazo y puerperio	21	Transitorio
Estados protrombóticos	34.1	Crónico
<ul style="list-style-type: none"> <li>Deficiencia de antitrombina III</li> <li>Mutación del factor V de Leyden</li> <li>Mutación del gen 20210 de la protrombina</li> <li>Anticuerpos antifosfolípido</li> <li>Anticoagulante lúpico</li> <li>Coagulación intravascular diseminada</li> <li>Deficiencia de plasminógeno</li> <li>Criofibrinogenemia</li> <li>Hiperhomocisteinemia</li> <li>Mutación de la metiltetrahidrofolato reductasa</li> <li>Exceso de factor VIII</li> <li>Mutación del factor II</li> <li>Deficiencia de ácido fólico, vitamina B<sub>12</sub> y vitamina B<sub>6</sub></li> </ul>		
Fármacos	7.1	
<ul style="list-style-type: none"> <li>Anticonceptivos orales</li> <li>Esteroides</li> <li>L asparaginasa</li> </ul>		
Terapia de reemplazo hormonal	54.3	Transitorio
Neoplasias malignas	7.4	Transitorio
<ul style="list-style-type: none"> <li>Carcinomas viscerales</li> <li>Leucemias</li> <li>Linfomas</li> <li>Síndromes mieloproliferativos (policitemia vera)</li> <li>Tumores primarios del sistema nervioso central (meningioma)</li> <li>Metástasis</li> </ul>	Mecanismo propuesto: compresión local, hipercoagulabilidad, fármacos antineoplásicos.	
Enfermedades sistémicas inflamatorias	7.2	Crónico
Lupus eritematoso sistémico	1	
Enfermedad de Behçet	1	
Enfermedad intestinal inflamatoria	1.6 (CUCI, enfermedad de Crohn)	
Enfermedades tiroideas	1.7	
Sarcoidosis	0.1	
Arteritis de la temporal	N/D	
Infecciones	12.3	Transitorio
<ul style="list-style-type: none"> <li>Parameníngeas (oído, senos paranasales, oral, cara y cuello)</li> <li>Bacterianas               <ul style="list-style-type: none"> <li>Sepsis sistémica, endocarditis, tuberculosis, fiebre tifoidea</li> </ul> </li> <li>Virales               <ul style="list-style-type: none"> <li>Parotiditis, hepatitis, encefalitis, herpes, VIH, citomegalovirus</li> </ul> </li> <li>Parasitarias               <ul style="list-style-type: none"> <li>Malaria, triquinosis</li> </ul> </li> <li>Fúngicas               <ul style="list-style-type: none"> <li>Aspergilosis, criptococosis</li> </ul> </li> </ul>		

**Cuadro 1.** Causas y factores asociados con trombosis venosa cerebral y su relación con disparadores de alto riesgo transitorios vs riesgos crónicos (continuación)

Condición	Prevalencia (%)	Tipo de desencadenante
Deshidratación	No se conoce la prevalencia, pero es un desencadenante conocido	Transitorio
Otros trastornos sistémicos	12%	Crónico
Hemoglobinuria paroxística nocturna		
Anemia por deficiencia de hierro		
Anemia posthemorrágica		
Trombocitopenia		
Síndrome nefrótico		
Insuficiencia cardíaca		
Cardiopatías congénitas		

Modificado de la referencia 21.

caracterizada por anemia hemolítica, insuficiencia medular, citopenias periféricas y eventos de trombosis; estos últimos con afección de las venas suprahepáticas (síndrome de Budd-Chiari), el seno sagital superior es el segundo sitio descrito, considerado causa rara de trombosis venosa cerebral. Un estudio retrospectivo francés<sup>20</sup> de 2015 describe su asociación con la hemoglobinuria paroxística nocturna, cuyos factores de riesgo nuevamente fueron el sexo femenino (12/15 pacientes), edad promedio 32 años, con adecuada respuesta al tratamiento y sin discapacidad importante en el seguimiento a 11 meses. De manera relevante, la recurrencia de la trombosis venosa cerebral fue mayor a 50% sin tratamiento de la hemoglobinuria paroxística nocturna (eculizumab) con incrementos en la mortalidad hasta de 20%. Entre los trastornos hematológicos asociados con la trombosis venosa cerebral la hemoglobinuria paroxística nocturna debe tomarse en consideración si se asocian otras manifestaciones sistémicas, como la anemia hemolítica.

**Fisiopatología**

Las complicaciones que sufre el cerebro debido a la trombosis venosa cerebral se deben a dos mecanismos:

1. La trombosis venosa causa edema cerebral e infartos venosos.
2. La trombosis de los senos mayores *per se* origina hipertensión intracraneal como resultado del incremento de la presión venosa y la obstrucción en la absorción de líquido cefalorraquídeo.

La trombosis de una vena cerebral induce la formación de un área de edema focal cerebral y una zona de infarto venoso, que desde el punto de vista patológico se caracteriza por venas dilatadas, edema, hemorragias petequiales y daño neuronal isquémico, similar a lo visto en evento vascular cerebral de otras causas. La trombosis de los senos venosos provoca incremento de la presión sanguínea por retardo en el vaciamiento venoso y disminución en la absorción del LCR en las vellosidades aracnoideas; la oclusión de un seno venoso ocasiona primero incremento de la presión venosa retrógrada, congestión venosa y drenaje sanguíneo por colaterales. Cuando el drenaje sanguíneo por colaterales es suficiente, se originan sólo síntomas relacionados con hipertensión intracraneal; si este último es insuficiente, la congestión venosa provoca isquemia que termina en infarto venoso. La

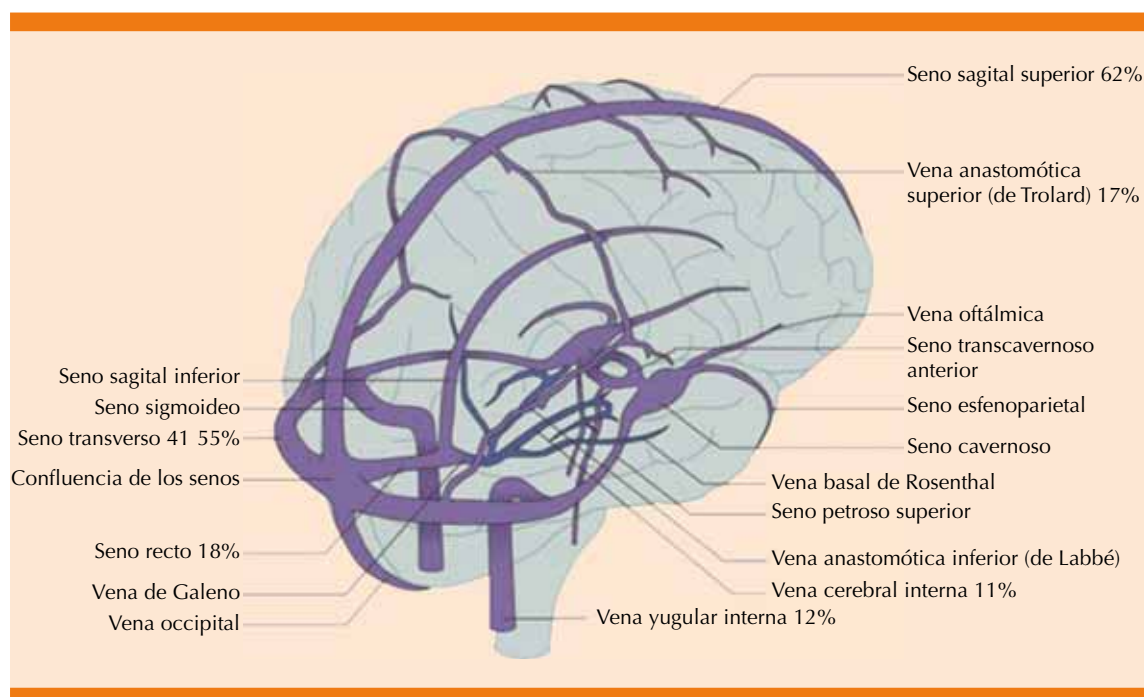


hemodinamia explica que este padecimiento pueda tener un curso agudo, subagudo o crónico. Anatómicamente, el seno sagital superior (62%) y los senos transversos (41-45%) son los sitios de localización de trombosis venosa cerebral más frecuentes. De manera infrecuente se afecta el seno recto (18%) y la vena cerebral magna de Galeno (11%); lo anterior es de alta relevancia clínica porque estas zonas están más relacionadas con incremento en la mortalidad y la discapacidad funcional en los puntajes de la escala de Rankin modificada. Esos pacientes pueden manifestar infartos bilaterales en ganglios basales o talámicos y se manifiestan clínicamente con deterioro rápido del nivel de conciencia, aspecto comatoso y papiledema bilateral.<sup>22</sup> En aproximadamente dos terceras partes de las trombosis venosas cerebrales está implicado más de un seno cerebral.<sup>23,24</sup> La **Figura 1** resume por orden de frecuencia los sitios más frecuentes de trombosis de acuerdo con las series mundiales.

### Características clínicas

La manifestación clínica de la trombosis venosa cerebral es variable; se han englobado cuatro grandes síndromes en su manifestación, según Bousser:<sup>25</sup>

1. Hipertensión intracraneal aislada (los pacientes pueden padecer cefalea, diplopía, disminución de la agudeza visual asociada con papiledema, disminución del nivel de conciencia, parálisis del VI nervio craneal).
2. Déficit neurológico focal (debilidad motora, déficit sensorial, afasia).
3. Encefalopatía.
4. Crisis convulsivas (acompañadas o no de un déficit neurológico focal).



**Figura 1.** Anatomía del sistema venoso cerebral. Modificada de la referencia 32.

El inicio de los síntomas, en 80% de los casos, es agudo-subagudo y la media de tiempo del inicio de los síntomas al diagnóstico son siete días.<sup>5</sup> Cuando un paciente ingresa al servicio de urgencias con nivel y contenido de conciencia alterado asociado con crisis convulsivas y sin fiebre, el diagnóstico se establece de manera temprana.<sup>22,25,26</sup> El argumento previo está estrechamente vinculado con el contexto epidemiológico del paciente, lo que fue evidenciado en el estudio reciente de Liberman y colaboradores,<sup>27</sup> donde se evaluó la incidencia en la subestimación del diagnóstico; ellos evaluaron 5966 pacientes con trombosis venosa cerebral, cuyo inicio fue cefalea o crisis convulsivas súbitas, y solo en 216 (3.6%), el diagnóstico fue erróneo al ingreso a urgencias; de manera interesante, en la conclusión del estudio no se asoció con estancias prolongadas, incremento de la mortalidad hospitalaria o resultados ominosos al egreso a pesar de que el diagnóstico erróneo se realizó en 1 de cada 30 pacientes con trombosis venosa cerebral.

De acuerdo con las series publicadas, el síntoma más común es la cefalea, afectando a 90% de los pacientes con trombosis venosa cerebral, cuando este síntoma no aparece en los pacientes, puede ser motivo de sesgo en el diagnóstico. El 80-84% de las cefaleas pueden ser agudas, subagudas y en algunas ocasiones crónicas. Recientemente Singh y colaboradores<sup>28</sup> describieron una serie de 41 pacientes (mujeres) con trombosis venosa cerebral, donde 28 (68%) pacientes tuvieron cefalea hemicraneana y en 13 (31%) pacientes la cefalea fue holocraneana. A todas se les realizó resonancia magnética (IRM) con fase venosa y se encontró trombosis venosa cerebral y congestión vascular del seno venoso en 39 pacientes. Los hallazgos de los estudios de imagen correspondieron con el sitio de la cefalea. La conclusión del estudio fue consistente para correlacionar la

lateralidad de la cefalea con la región anatómica afectada por la trombosis venosa cerebral. En la serie descrita por Sparaco y colaboradores<sup>29</sup> en 2015, otras manifestaciones de cefalea asociada con trombosis venosa cerebral pueden mimetizar cefalea *en trueno* (10%), cefalea de Horton, migraña sin aura-like y cefalea pospunción. Sin embargo, en la mayoría de las series el sitio anatómico afectado por la trombosis venosa cerebral no se correlaciona con las características clínicas de la cefalea y en los pacientes geriátricos es típico que en su inicio no manifiesten cefalea, especialmente los hombres.

Las crisis convulsivas representan otro de los síntomas más comunes de la trombosis venosa cerebral, encontradas en 30-40% de los casos; las crisis convulsivas generalizadas tónico-clónicas son la forma más frecuente de manifestación, seguidas de las crisis focales (25%), focales con pérdida del estado de conciencia que evolucionan a tónico-clónicas bilaterales (20%) y estado epiléptico resistente a tratamiento. Una serie de 100 pacientes con trombosis venosa cerebral reportada por Mahale y colaboradores<sup>30</sup> en 2016 sustenta ese patrón de comportamiento en las crisis convulsivas de pacientes con trombosis venosa cerebral. Son factores predictores de crisis convulsivas un nivel de conciencia bajo (Glasgow < 8), existencia de lesiones focales, daño del lóbulo frontal, trombosis del seno sagital y concentraciones altas de dímero D. En el estudio ISCVT, 39% de los pacientes tuvieron crisis convulsivas en agudo y 6.6% en las siguientes dos semanas después del diagnóstico. Las lesiones supratentoriales encontradas en la tomografía computada o la resonancia magnética al momento del diagnóstico (58%) se han correlacionado con el inicio de crisis convulsivas tempranas (OR: 3.1). El **Cuadro 2** resume las características clínicas más frecuentes reportadas en las series internacionales.<sup>31</sup>





**Cuadro 2.** Porcentaje de características clínicas como inicio de la trombosis venosa cerebral

Manifestación clínica	Frecuencia (%)
Cefalea	90
Crisis convulsivas	40
Déficit focal (hemiparesia, afasia)	20
Disminución del estado de alerta	14
Cefalea aislada	15
Pérdida de la visión aguda	13
Papiledema	30 60
Movimientos anormales	Raro
Coma	5 15
Trastornos del estado mental	15 25

### Diagnóstico

Debido al amplio espectro de manifestaciones de la trombosis venosa cerebral, debe considerarse un diagnóstico de exclusión con los estudios de neuroimagen cuando se tenga sospecha clínica. La veno-resonancia magnética (V-IRM) y la veno-tomografía (V-TC) son los estudios de elección, pero claramente el de elección es la V-IRM para la visualización del parénquima cerebral. Cuando los estudios anteriores no son concluyentes, se tiene la sospecha de una fístula arteriovenosa o cuando se planea realizar intervencionismo terapéutico se debe realizar una angiografía venosa, únicamente en estos casos.

En el contexto agudo, debe realizarse una tomografía computada de cráneo con y sin medio de contraste que ayuda a la exclusión de “camaleones” que pueden simularla, incluso los hallazgos pueden atribuirse a evento vascular cerebral isquémico arterial (principal causa de errores diagnósticos en estos casos). Permite, además, la detección de lesiones parenquimatosas como consecuencia de la misma trombosis o de la ruptura de venas dilatadas. Los infartos venosos pueden sufrir transformación

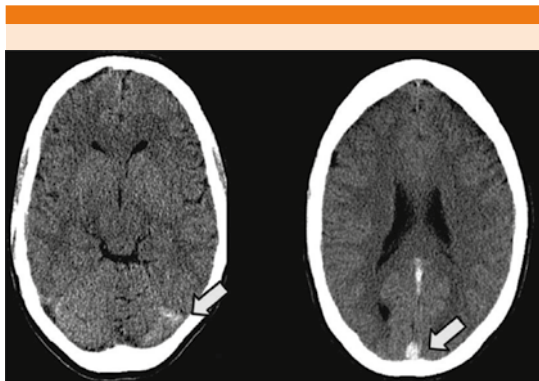
hemorrágica, con manifestación incluso como francas hemorragias intracraneales, incluidas las subaracnoideas. En ocasiones se detecta la zona hiperdensa del seno venoso cerebral trombosado, pero hasta en 30% de los casos la tomografía computada resulta normal. Por tanto, para el diagnóstico de la trombosis venosa cerebral existen signos neuroradiológicos directos e indirectos. Los signos directos se caracterizan por la visualización del trombo en el vaso afectado, mientras que los signos indirectos son consecuencia del daño en el parénquima cerebral originado por la isquemia ante la obstrucción del flujo venoso.

Los signos directos de trombosis venosa cerebral que pueden encontrarse en la tomografía computada son:

*Signo de la cuerda:* se encuentra incluso en 25% de los pacientes, tiene baja sensibilidad y especificidad porque el flujo lento también puede producirlo. Se identifica en la tomografía computada sin contraste cuando existe trombosis de una vena cortical que se visualiza como una imagen hiperdensa alargada en relación con el parénquima cerebral.

*Signo del triángulo denso:* es un signo clásico que representa incremento en la atenuación del seno ocluido. Es visible en las primeras dos semanas incluso en 60% de los pacientes y corresponde a un trombo fresco en la parte posterior del seno sagital superior (**Figura 2**). No es específico y existen falsos positivos en pacientes con hematócrito elevado o deshidratación. Al introducirse un medio de contraste se forma por un defecto de llenado intraluminal rodeado por contraste en la porción posterior del seno sagital superior, denominado signo del delta vacío. Se manifiesta, incluso, en 30% de los casos.

Los signos indirectos de la trombosis venosa cerebral en la tomografía computada son:



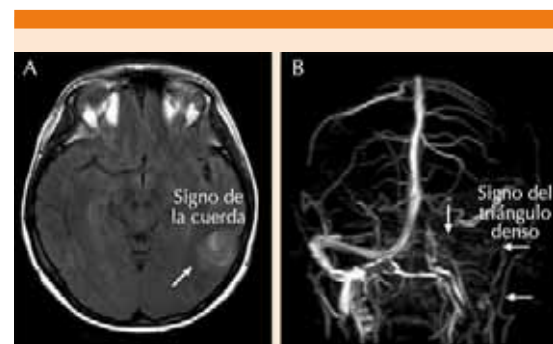
**Figura 2.** Signos radiológicos de la tomografía computada simple sugerentes de trombosis venosa cerebral. Modificada de la referencia 22.

- Erosión en estructuras del oído medio y cambios en la región mastoidea. Es frecuente en trombosis séptica del seno lateral.
- Hidrocéfalia y compresión del cuarto ventrículo. Más frecuente en pacientes con trombosis del seno transverso.
- Infartos secundarios a trombosis venosa cerebral, presentes incluso en 40% de los casos, edema focal o difuso, borramiento de surcos cerebrales y reforzamiento de la hoz del cerebro o del tentorio. Los infartos secundarios a trombosis venosa cerebral pueden ser hemorrágicos o no hemorrágicos y suelen afectar a las estructuras cercanas al sitio afectado.
- Disminución del tamaño de los ventrículos secundaria a edema cerebral.

La V-TC puede proveer una detallada descripción del sistema venoso cerebral, con identificación de 99% de los senos y 88% de las venas afectadas; otras ventajas que ofrece es su realización rápida, accesible y con resultados muy similares a los de la imagen por resonancia magnética

(IRM). Los estudios en los que se compara a la venografía-TC con la IRM demuestran sensibilidad y especificidad entre 82 y 92% en la búsqueda del seno venoso afectado, según un metanálisis.<sup>32</sup> El examen mediante esta técnica debe incluir desde el vértice hasta la primera vértebra cervical para examinar también la emergencia de las venas yugulares.

Los hallazgos en la IRM (**Figura 3**) incluyen la visualización del trombo y la pérdida de la señal del sistema venoso. Cambios agudos en los productos sanguíneos usando la IRM pueden ser una limitación en la fase aguda de la trombosis venosa cerebral. En los primeros cinco días el trombo puede ser isoíntenso en la fase T1 e hipointenso en T2 por el incremento de la desoxihemoglobina.<sup>33</sup> En la fase subaguda (5-15 días) el trombo se aprecia hiperíntenso en T1 y T2. Después de la segunda semana el trombo se vuelve homogéneo e hipointenso en todas las secuencias. La V-IRM es más sensible que la fase *time of flight* (TOF) de la IRM en demostrar los trombos en las venas pequeñas. El seno venoso trombosado puede recanalizarse o per-



**Figura 3. A.** Imagen de resonancia magnética modo FLAIR que muestra una lesión temporal (flecha) en un paciente con trombosis del seno lateral y de la vena yugular interna, que se corrobora con la V-IRM I (B) [flechas].

Modificada de la referencia 23.



manecer ocluido de forma parcial o completa, lo que puede ser interpretado como trombosis venosa cerebral recurrente.<sup>34</sup> Por lo anterior, la V-IRM y la V-TC están indicadas en las etapas tempranas menores a cinco días y en las etapas tardías (> 6 semanas), periodos en los que la IRM puede mostrar falsos negativos. A los seis meses las anomalías en los estudios de imagen persisten en aproximadamente dos tercios de los pacientes. Los falsos positivos se deben a un flujo sanguíneo venoso lento sin trombosis. En 2015 Arauz y colaboradores<sup>35</sup> realizaron un estudio prospectivo (n = 102) en pacientes con trombosis venosa cerebral de origen no séptico que permanecieron con anticoagulación oral durante 12 meses en la búsqueda del tiempo de recanalización del seno afectado, con controles de V-IRM se llevaron a cabo cada tres meses hasta los 12 meses tras el diagnóstico. Se concluyó que el tiempo promedio para la recanalización fue de 11 meses. Lo anterior es de primordial importancia porque el tiempo de recanalización es directamente proporcional a la recuperación funcional de los pacientes mediante la escala modificada de Rankin (mRS por sus siglas en inglés) en comparativo con el ISCVT (mRS 0-1 en el seguimiento a 12 meses: 90.2 vs 79.1%), con tiempos de recanalización similares a ese estudio. La angiografía venosa es menos usada para la trombosis venosa cerebral y se reserva únicamente en casos donde no haya otras modalidades de imagen o la incertidumbre diagnóstica sea alta a pesar de la V-TC o la V-IRM.

El perfil protrombótico de tamizaje en estos pacientes debe realizarse siempre con base en el contexto epidemiológico del paciente, en busca de los denominados desencadenantes crónicos (**Cuadro 1**) que ameritan tratamiento de por vida por el alto riesgo de recurrencia de trombosis venosa cerebral. La existencia de trombosis venosa cerebral de manera espontánea durante el embarazo o puerperio hace necesaria la investigación de estados protrombóticos y determinar

con ello el tratamiento a seguir. El estudio ISCVT encontró que la trombosis venosa cerebral fue secundaria a una trombofilia genética o adquirida en 34.1%, secundaria a la administración de anticonceptivos orales en 58.6% y a infecciones locales o sistémicas en 12.3% de los pacientes.

El uso del perfil en pacientes con desencadenantes transitorios debe hacerse de manera cuidadosa para evitar costos innecesarios y preocupaciones al paciente y a sus familiares. Debe insistirse en que el hallazgo de múltiples mutaciones en un mismo paciente no necesariamente puede predisponer a la aparición de nuevos eventos trombóticos, sistémicos o recurrencia de trombosis venosa cerebral. Un estudio retrospectivo publicado en 2017 realizó seguimiento de tres años en 6181 pacientes con antecedente de trombosis venosa cerebral en búsqueda de nuevos episodios de trombosis venosa cerebral, tromboembolismo pulmonar o trombosis venosa profunda durante la hospitalización o de manera ambulatoria, concluyendo que el riesgo de estas últimas es más frecuente (1.4%) durante la hospitalización y el manejo agudo en la UCI. El riesgo de trombosis venosa profunda y tromboembolismo pulmonar de manera ambulatoria se ha descrito en 0.6 a 1.8% en otros estudios de seguimiento. Kosinski y su grupo<sup>36</sup> propusieron en 2004 la determinación del dímero D como marcador diagnóstico debido a la utilidad que ha mostrado en la trombosis venosa profunda. Alons y colaboradores<sup>37</sup> realizaron en 2015 un metanálisis del uso del dímero D como tamizaje en pacientes con cefalea con posible diagnóstico de trombosis venosa cerebral; se encontraron 645 pacientes, de los que 45 tenían trombosis venosa cerebral. El dímero D solo fue negativo en un paciente (7.5%). Se encontró sensibilidad diagnóstica de 97.8%, especificidad de 84.9%, valor predictivo positivo de 33.1%, valor predictivo negativo de 99.8%. Los cortes del dímero D se realizaron en pacientes con bajo riesgo de trombosis venosa cerebral (excluidas pacientes

con factores de alto riesgo, como puerperio, embarazo), con tomografía computada estándar y examen neurológico normal. La sensibilidad fue más baja en comparación con el tamizaje para la trombosis venosa profunda o para el tromboembolismo pulmonar, pero permite realizar diagnósticos de exclusión y reducir el número de estudios de imagen innecesarios. Por lo que se puede concluir que su uso en el diagnóstico de la trombosis venosa cerebral puede ser rentable, pero individualizado en cada caso. Las guías europeas de evento vascular cerebral de 2017<sup>36</sup> refuerzan esta premisa al recomendar con calidad baja y nivel de evidencia débil la medición del dímero D antes de solicitar la neuroimagen en pacientes con alta sospecha de trombosis venosa cerebral, excepto en las cefaleas con más de 7 días de duración antes del abordaje diagnóstico.

### Tratamiento

El tratamiento de soporte debe incluir las medidas generales del paciente de UCI (FAST HUG BID 2009) y los cuidados rutinarios del paciente neurológico (cabecera a 30°, soluciones cristaloides, preferentemente la solución salina, analgesia, vigilancia horaria de la escala de Glasgow, adecuada oxigenación [ $O_2 > 90\%$ ]) y manejo concomitante de las comorbilidades frecuentemente encontradas en estos pacientes; en caso de síndrome de hipertensión intracraneal, es rentable su manejo y vigilancia en la UCI. Las crisis convulsivas se manifiestan en 35-45% de los casos de trombosis venosa cerebral y no hay indicación de administrar tratamiento para prevenirlas. Una revisión de Cochrane,<sup>38</sup> realizada en 2014, estudió la administración de los fármacos antiepilépticos en los pacientes con trombosis venosa cerebral para prevención primaria o secundaria y encontró escasa evidencia en esta indicación. Las lesiones supratentoriales son un gran predictor de crisis convulsivas en estos pacientes. Los pacientes que de forma inicial padecen crisis convulsivas, hemorragia, datos de focalización o trombosis de

venas corticales son aptos para recibir tratamiento con fármacos anticonvulsivos con base en la guías de evento vascular cerebral Europea en 2017, aunque debe resaltarse que el nivel de evidencia es débil y de recomendación es bajo.

El pilar en el tratamiento de la trombosis venosa cerebral es la anticoagulación con el objetivo de evitar la extensión de coágulo y la recanalización. En 1930, Stansfield,<sup>39</sup> ginecoobstetra inglés, describió en el *British Medical Journal* por primera vez resultados favorables en una paciente con trombosis venosa cerebral tratada con heparina. En la actualidad sigue siendo una controversia terapéutica debido al alto riesgo de aumento de la presión intracraneal y, por otro lado, el argumento de evitar progresión del trombo, nuevos infartos venosos y hemorragia de manera local, además de la aparición de otras trombosis sistémicas como la pulmonar. Un metanálisis<sup>40</sup> reciente que incluyó 79 pacientes demostró que la terapia anticoagulante se asoció con bajo riesgo de muerte (OR de 0.33) o dependencia funcional. Las guías europeas recomiendan la administración de heparina de bajo peso molecular si el paciente tiene síndrome de hipertensión intracraneal o transformación hemorrágica debido a que el fenómeno trombótico agudo causa hipertensión venosa local que genera estas complicaciones.<sup>40</sup> En el caso de hemorragia masiva, algunos autores recomiendan dosis subóptimas (50-75% de la dosis anticoagulante) de heparina de bajo peso molecular. En la comparación de heparina no fraccionada *versus* heparina de bajo peso molecular la segunda se vincula con menos eventos hemorrágicos mayores, complicaciones trombóticas y muerte, específicamente en la trombosis venosa cerebral la heparina de bajo peso molecular tiene mejores resultados.<sup>41</sup> El tiempo de anticoagulación si el factor precipitante fue transitorio debe ser de tres a seis meses, si los factores de riesgo son crónicos debe ser al menos de 6 a 12 meses. En el caso de trombosis

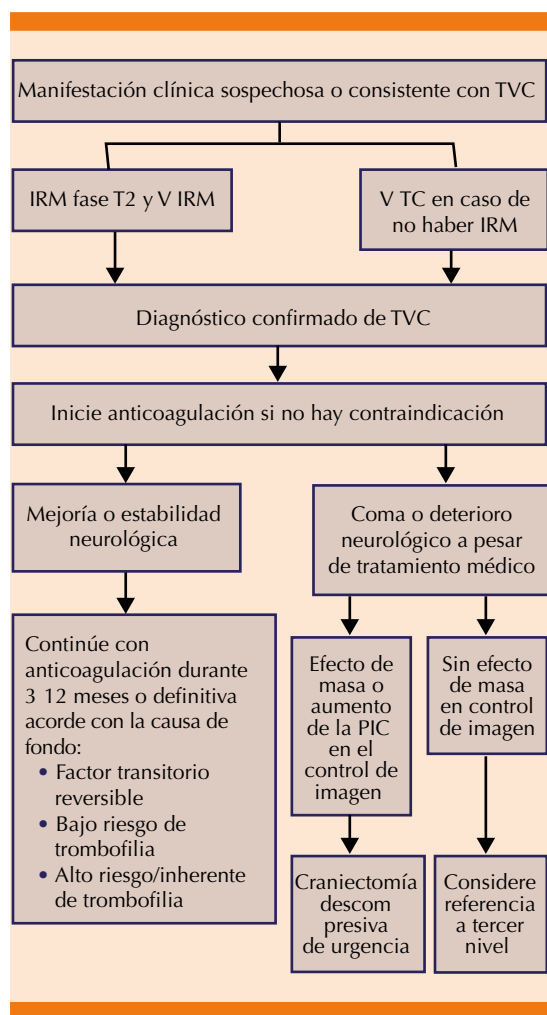
venosa cerebral y embarazo se prefiere continuar la heparina de bajo peso molecular durante toda la gestación (no tiene riesgo de sangrado fetal o teratogenicidad); posteriormente continuar con antagonistas de la vitamina K por al menos seis semanas con un INR meta de 2-3, citado en las guías de la AHA 2011.<sup>42</sup>

La **Figura 4** resume el acercamiento terapéutico agudo de estos pacientes en el servicio de ur-

gencias y hospitalización que puede realizarse en cualquier hospital de segundo nivel.

La administración de anticoagulantes orales de manera ambulatoria en los pacientes en alto riesgo de enfermedad recurrente debe individualizarse y debe llevarse a cabo de manera crónica por el experto en la enfermedad en el segundo o tercer nivel de atención. La evidencia actual respalda los anticoagulantes orales (antagonistas de la vitamina K) al igual que en el caso de la trombosis venosa profunda y el tromboembolismo pulmonar. El INR recomendado debe encontrarse entre 2-3.<sup>39</sup> Debe establecerse el riesgo de sangrado mayor al igual que las trombosis sistémicas y la vigilancia estrecha del INR. El papel de los anticoagulantes orales no dependientes de la vitamina K aún no se ha establecido en la trombosis venosa cerebral. Se han reportado pequeñas series con apixabán en la bibliografía;<sup>43</sup> sin embargo, se necesitan más estudios de seguimiento para evaluar su seguridad a largo plazo en estos pacientes.

La evidencia mostrada en las series de la anticoagulación como terapéutica en la trombosis venosa cerebral ha sido contundente y reportada en distintas series en todo el mundo; sin embargo, los trombos extensos son difíciles de disolver y aproximadamente un tercio de los pacientes tiene alto riesgo de recuperación incompleta, por lo que la intervención endovascular es una opción terapéutica en pacientes con deterioro neurológico o nuevo inicio de hemorragia intracerebral a pesar de la anticoagulación. Las técnicas actuales de intervención endovascular incluyen trombólisis directa por cateterismo, trombectomía asistida por balón, trombectomía por aspiración y trombectomía con colocación de stent. En 2017 el grupo de Ilyas<sup>44</sup> realizó una revisión sistemática de 17 estudios que incluyeron 237 pacientes, de los que 40.7% tuvo curso clínico de encefalopatía o coma, en los que se usó de manera eficaz el



**Figura 4.** Algoritmo terapéutico propuesto por Bushnell y colaboradores en el manejo de la trombosis venosa cerebral. Modificada de la referencia 22.



tratamiento endovascular y concluyó que hubo mejoría clínica pronta y buena respuesta a largo plazo mediante adecuada funcionalidad (0-2) en la mRS en el seguimiento a cinco años. La trombólisis endovascular también resultó ser una técnica eficaz y segura en el manejo de la trombosis venosa cerebral, de manera coadyuvante a la anticoagulación sistémica. Sin embargo, el estudio controlado con distribución al azar TO-ACT<sup>45</sup> que comparó la trombólisis local *versus* la anticoagulación temprana, fue interrumpido de manera prematura después de la inclusión de 67 pacientes porque no hubo diferencias tempranas a los 12 meses de seguimiento en la mRS (0-1). Si el enfermo es apto o su estado clínico tiende al empeoramiento, lo ideal es el inicio de la anticoagulación temprana, cuidados del paciente neurocrítico y envío a un centro con experiencia en intervencionismo endovascular para realización de trombectomía temprana.

### Pronóstico

La constelación de características clínicas ocurridas en los diferentes cuadros sindrómicos de la trombosis venosa cerebral pudiera sugerir un desenlace fatal; sin embargo, la recuperación del enfermo es excelente y es proporcional al grado de recanalización del seno afectado; el metanálisis más reciente del grupo de Aguiar de Sousa<sup>46</sup> demuestra recanalización en 85% de los pacientes con mRS de 0-1 con incremento de funcionalidad en el OR de 3.3. El resto de pacientes que no tuvieron recanalización en los siguientes 3.6 meses a pesar del tratamiento con anticoagulación tuvieron peor pronóstico y tasa alta de incapacidad en el mRS. El buen pronóstico de estos pacientes depende si se resuelve de manera temprana la encrucijada diagnóstico-terapéutica.

### CONCLUSIONES

La trombosis venosa cerebral es causa de evento vascular cerebral poco frecuente en

los hospitales de segundo nivel de atención en México. Representa 3% del evento vascular cerebral según el estudio mexicano RENAME-VASC, mayor al 0.5% descrito en las series internacionales.

Debido al amplio espectro de manifestación debe realizarse un protocolo ordenado en su búsqueda y exclusión por parte de los diferentes servicios hospitalarios.

El uso del dímero D y de estudios de imagen en esta enfermedad debe ser cauteloso para evitar errores diagnósticos, retraso en el tratamiento y peores resultados en la funcionalidad del paciente a largo plazo.

El pilar de tratamiento, al igual que en la enfermedad tromboembólica sistémica, debe basarse en la anticoagulación.

El manejo ambulatorio con anticoagulantes debe tener seguimiento estrecho y debe ser coadyuvante al tratamiento de las enfermedades sistémicas consideradas desencadenantes crónicos (lupus eritematoso sistémico, vasculitis, malignidad, trombofilias) por el servicio de Medicina interna y por las subespecialidades correspondientes en concomitancia con Neurología.

La sospecha diagnóstica es la mejor herramienta para que el clínico pueda establecer el diagnóstico.

### REFERENCIAS

1. Ribes MF. Des recherches faites sur la phlébite. Revue Medicale Francaise et Etrangere et Journal de clinique de l'Hotel Dieu et de la Charite de Paris 1825;3:5 41.
2. Bousser MG, Chiras J, Bories J and castaigne P. Cerebral venous thrombosis A review of 38 Cases. Stroke 1985;16:199 213.
3. Krayenbuhl HA. Cerebral venous and sinus thrombosis. Clin Neurosurg 1967;14:1 24.
4. Ferro JM, Canhão P, Stam J, Bousser MG, Barinagarremena F. Prognosis of cerebral vein and dural sinus thrombo





- sis. Results of the International Study on Cerebral Vein and Dural Sinus Thrombosis (ISCVT). *Stroke* 2004;35:664-670.
5. Luo Y, Tian X, Wang X. Diagnosis and treatment of cerebral venous thrombosis: A review. *Front Aging Neurosci* 2018 Jan 30;10:2. doi: 10.3389/fnagi.2018.00002. eCollection 2018.
6. Salottolo K, Wagner J, Frei DF, et al. Epidemiology, endovascular treatment, and prognosis of cerebral venous thrombosis: US Center Study of 152 Patients. *J Am Heart Assoc* 2017;6:e005480. DOI: 10.1161/JAHA.117.005480.
7. Ruiz Sandoval JL, Chiquete E, Bañuelos Becerra LJ, et al. Cerebral venous thrombosis in a Mexican multicenter registry of acute cerebrovascular disease: the RENAMEVASC study. *J Stroke Cerebrovasc Dis* 2012;21:395-400.
8. Cantú C, Barinagarrementeria F. Cerebral venous thrombosis associated with pregnancy and puerperium. A review of 67 cases. *Stroke* 1993;24:1880-4.
9. Ruiz Sandoval JL, et al. Trombosis venosa cerebral en el Hospital Civil de Guadalajara "Fray Antonio Alcalde". *Revista Mexicana de Neurociencia* 2009;10(3):177-183.
10. Silvis SM, Middeldorp S, et al. Risk factors for cerebral venous thrombosis. *Semin Thromb Hemost* 2016;42(6):622-31.
11. Andersen BS, Steffensen FH, Sorensen HT, Nielsen GL, Olsen J. The cumulative incidence of venous thromboembolism during pregnancy and puerperium: an 11 year Danish population based study of 63,300 pregnancies. *Acta Obstet Gynecol Scand* 1998;77(2):170-173.
12. Marik PE, Plante LA. Venous thromboembolic disease and pregnancy. *N Engl J Med* 2008;359(19):2025-2033.
13. Sidhom Y, Mansour M, Messelmani M, et al. Cerebral venous thrombosis: clinical features, risk factors, and long term outcome in a Tunisian cohort. *J Stroke Cerebrovasc Dis* 2013;1-5.
14. James AH, Bushnell CD, Jamison MG, Myers ER. Incidence and risk factors for stroke in pregnancy and the puerperium. *Obstet Gynecol* 2005;106:509-16.
15. Lauw MN, Barco S, Coutinho JM, Middeldorp S. Cerebral venous thrombosis and thrombophilia: a systematic review and metaanalysis. *Semin Thromb Hemost* 2013;39(8):913-927.
16. Connors JM. Thrombophilia testing and venous thrombosis. *N Engl J Med* 2017;377:1177-87.
17. Vallejo Villalobos MF, León Peña A, et al. Primary thrombophilia in Mexico XI: Activated protein C resistance phenotypes are multifactorial. *Indian J Hematol Blood Transfus*. DOI 10.1007/s12288 016 0767 7.
18. Coutinho JM, Zuurbier SM, et al. Association between anemia and cerebral venous thrombosis. *Stroke*. 2015;46:0105. DOI: 10.1161/STROKEAHA.115.009843.)
19. Zuurbier SM, Arnold M, et al. Risk of cerebral venous thrombosis in obese women. *JAMA Neurol* 2015. doi:10.1001/jamaneurol.2016.0001.
20. Meppiel F, Crassard I, et al. Cerebral venous thrombosis in paroxysmal nocturnal hemoglobinuria. a series of 15 cases and review of the literature. *Medicine* 2015 94;1:1-8.
21. Barinagarrementeria F, Arauz A. Evaluation and management of a patient with a possible venous thrombosis. *Neurol Clin Pract* 2014;4:394-401.
22. Bushnell C, Saposnik G. Evaluation and management of cerebral venous thrombosis. *Continuum (Minneapolis)* 2014;20(2):335-351.
23. Guenthera G, Arauz A. Trombosis venosa cerebral: aspectos actuales del diagnóstico y tratamiento. *Neurología* 2011;26(8):488-498.
24. Ehtisham A, Stern BJ. Cerebral venous thrombosis: a review. *Neurologist* 2006;12:32-38.
25. Bousser MG, Ferro JM. Cerebral venous thrombosis: an update. *Lancet Neurol* 2007;6:162-70.
26. Stam J. Thrombosis of the cerebral veins and sinuses. *N Engl J Med* 2005;352:1791-8.
27. Liberman A, Gino Gialdini G, et al. Misdiagnosis of cerebral vein thrombosis in the emergency department. *Stroke* 2018; 49:00-00. DOI: 10.1161/STROKEAHA.118.021058.
28. Singh RJ, Saini J, et al. Headache in cerebral venous sinus thrombosis revisited: Exploring the role of vascular congestion and cortical vein thrombosis. *Cephalalgia* 2017;0(0):1-8. DOI: 10.1177/0333102417698707.
29. Sparaco M, Feleppa M, Bigal ME. Cerebral venous thrombosis and headache: a case series. *Headache* 2015;55:806-814. doi: 10.1111/head.12599.
30. Mahale R, Mehta A, Varma RG, Hegde AS, Acharya PT, Srinivasa R. Decompressive surgery in malignant cerebral venous sinus thrombosis: what predicts its outcome? *J Thromb Thrombolysis* 2017;43:530-539. doi: 10.1007/s11239 017 1489 x
31. Ferro JM, Bousser MG, et al. European Stroke Organization guideline for the diagnosis and treatment of cerebral venous thrombosis: endorsed by the European Academy of Neurology. *Eur J Neurol* 2017;24:1203-1213.
32. Silvis SM, de Sousa DA, Ferro JM, Coutinho JM. Cerebral venous thrombosis. *Nat Rev Neurol* 2017 Sep;13(9):555-565. doi:10.1038/nrneurol.2017.104.
33. Xu W, Gao L, et al. The performance of CT versus MRI in the differential diagnosis of cerebral venous thrombosis. *Thromb Haemostasis* 2017. DOI https://doi.org/10.1055/s 0038 1642636.
34. Idbaih A, Boukobza M, Crassard I, Porcher R, Bousser MG, Chabrier H. MRI of clot in cerebral venous thrombosis: high diagnostic value of susceptibility weighted images. *Stroke* 2006;37:991-5.
35. Arauz A, et al. Time to recanalisation in patients with cerebral venous thrombosis under anticoagulation therapy. *J Neurol Neurosurg Psychiatry* 2015;0:1-5.
36. Kosinski CM, Mull M, Schwarz M, Koch B, Biniek R, Schläfer J, et al. Do normal D-dimer levels reliably exclude cerebral sinus thrombosis? *Stroke* 2004;35:2820-5.

37. Alons IME, Jellema K, et al. D dimer for the exclusion of cerebral venous thrombosis: a meta analysis of low risk patients with isolated headache. *BMC Neurology* 2015;15:118.
38. Price M, Gaunther A, Kwan JS. Antiepileptic drugs for the primary and secondary prevention of seizures after intracranial venous thrombosis. *Cochrane Database Syst Rev* 2014;Aug 2(8):CD005501.
39. Stansfield FR. Puerperal cerebral thrombophlebitis treated by heparin. *Br Med J* 1942;1:436 438.
40. Coutinho J, de Bruijn SF, Devere G, Stam J. Anticoagulation for cerebral venous sinus thrombosis. *Cochrane Database Syst Rev* 2011;(8):CD002005
41. Erkens PM, Prins MH. Fixed dose subcutaneous low molecular weight heparins versus adjusted dose unfractionated heparin for venous thromboembolism. *Cochrane Database Syst. Rev.* 9, CD001100 (2010).
42. Coutinho JM, et al. Unfractionated or low molecular weight heparin for the treatment of cerebral venous thrombosis. *Stroke* 2010;41:2575 2580.
43. Rao SK, Ibrahim M, et al. Apixaban for the treatment of cerebral venous thrombosis: A case series. *J Neurol Sci* 2017 Oct 15; 381:318 320. doi:10.1016/j.jns.2017.09.007.
44. Ilyas A, Chen C J, Raper DM, et al. Endovascular mechanical thrombectomy for cerebral venous sinus thrombosis: a systematic review. *J NeuroIntervent Surg.* doi: <http://dx.doi.org/10.1136/neurintsurg.2016.012938>.
45. Coutinho JM, Ferro JM, Zuurbier SM, Mink MS, et al. Thrombolysis or anticoagulation for cerebral venous thrombosis: Rationale and design of the TO ACT Trial. *Int J Stroke* 2013;8:135 40.
46. Aguiar de Sousa D, Ferro JM, et al. Recanalization in cerebral venous thrombosis: A systematic review and meta analysis. *Stroke* 2018; 49:1828 1835. DOI: 10.1161/STROKEAHA.118.022129.

### AVISO PARA LOS AUTORES

*Medicina Interna de México* tiene una nueva plataforma de gestión para envío de artículos. En: **[www.revisionporpares.com/index.php/MIM/login](http://www.revisionporpares.com/index.php/MIM/login)** podrá inscribirse en nuestra base de datos administrada por el sistema *Open Journal Systems* (OJS) que ofrece las siguientes ventajas para los autores:

- Subir sus artículos directamente al sistema.
- Conocer, en cualquier momento, el estado de los artículos enviados, es decir, si ya fueron asignados a un revisor, aceptados con o sin cambios, o rechazados.
- Participar en el proceso editorial corrigiendo y modificando sus artículos hasta su aceptación final.