



Doble ruptura miocárdica como complicación mecánica de un infarto agudo

Double myocardial rupture as a mechanical complication of an acute infarction.

Mario Ramón García-Arias,² Benjamín Pozos-Vergara,¹ Nadia del Carmen González-Fernández,³ Francisco Javier Rangel-Rojo,⁴ Eros Osiris Balam-Ortiz⁵

Resumen

Las complicaciones del infarto agudo de miocardio se clasifican en mecánicas, eléctricas, isquémicas, tromboembólicas e inflamatorias; entre las complicaciones mecánicas destaca la ruptura de la pared libre del ventrículo izquierdo, músculos papilares y del septum ventricular, con incidencia menor de 1%, que ha descendido con la introducción de la intervención coronaria percutánea como principal estrategia de reperfusión. Se comunica el caso de una paciente de 64 años de edad, que acudió a urgencias por un cuadro de dolor torácico agudo compatible con síndrome coronario agudo con elevación del segmento ST (SICACEST) y durante su evolución tuvo deterioro clínico, se identificó una doble ruptura miocárdica. Se plantea el abordaje del caso y se revisa la bibliografía, porque una doble ruptura miocárdica corresponde solo a 0.3% de los casos reportados.

PALABRAS CLAVE: Ruptura de la pared libre del ventrículo izquierdo; infarto agudo de miocardio; síndrome coronario agudo.

Abstract

The complications of acute myocardial infarction are classified in mechanical, electrical, ischemic, embolic and inflammatory. The main mechanical complications are free wall rupture, papillary muscle and ventricular septal rupture. Its incidence is less than 1% and has decreased with the introduction of percutaneous coronary intervention as the main reperfusion strategy. This article presents a clinical case of a 64 year old female that arrived to emergency room with thoracic pain, due to an acute coronary syndrome: ST elevation myocardial infarction (STEMI); with a clinical deterioration presenting a double myocardial rupture. Clinical approach and bibliographic review are reported, the incidence estimation of this disorder is only 0.3% of the reported clinical cases.

KEYWORDS: Left ventricle free wall rupture; Acute myocardial infarction; Acute coronary syndrome.

¹ Residente de Cardiología, Departamento de Cardiología, Hospital Central Sur de Alta Especialidad Petróleos Mexicanos, Ciudad de México.

² Residente de Medicina Interna, Departamento de Medicina Interna.

³ Médico adscrito, Departamento de Medicina Interna.

⁴ Médico adscrito, Departamento de Cardiología.

⁵ Jefe de Servicio, Departamento de Cardiología. Hospital Central Norte de Petróleos Mexicanos, Ciudad de México

Recibido: 13 de agosto 2018

Aceptado: 9 de octubre 2018

Correspondencia

Mario Ramón García Arias
mario.aris7@gmail.com

Este artículo debe citarse como

García-Arias MR, Pozos-Vergara B, González-Fernández NC, Rangel-Rojo FJ, Balam-Ortiz EO. Doble ruptura miocárdica como complicación mecánica de un infarto agudo. Med Int Méx. 2019 julio-agosto;35(4):619-626. <https://doi.org/10.24245/mim.v35i4.2468>

ANTECEDENTES

Las complicaciones del infarto agudo de miocardio se clasifican en cinco categorías principales: mecánicas, eléctricas, inflamatorias, isquémicas y tromboembólicas. Entre las complicaciones mecánicas destaca la ruptura de la pared libre del ventrículo izquierdo, músculos papilares y del septum ventricular, así como choque cardiogénico, insuficiencia mitral aguda e infarto del ventrículo derecho (**Cuadro 1**).^{1,2}

La doble ruptura miocárdica se define como la coexistencia de dos o más diferentes tipos de ruptura; entre los que destacan: la ruptura de la pared libre del ventrículo izquierdo, del septum ventricular y de los músculos papilares; tiene incidencia de 0.3%; la combinación más frecuente es la ruptura de la pared libre del ventrículo izquierdo y la ruptura del septum ventricular.³

La ruptura del septum ventricular la describieron Sanders y su grupo en 1956 como complicación rara y letal del infarto agudo de miocardio.⁴

Con el advenimiento de la terapia de reperusión (trombólisis e intervención coronaria percutánea), la incidencia ha disminuido a 0.17-0.31%.⁵ De acuerdo con el estudio GUSTO-1 (1990-1993) la incidencia fue de 0.2%; sin embargo, con mortalidad de 73.8% y más recientemente el

estudio APEX-AMI (2004-2006) reportó incidencia de 0.17% y mortalidad de 80%.⁶ Asimismo, la incidencia de la ruptura de la pared libre del ventrículo izquierdo actualmente es de 3.3% de pacientes con previa trombólisis.⁷

Se han vinculado factores de riesgo, como: no tener antecedente de infarto o angina, pico de biomarcadores elevado, sugerente de infarto de gran tamaño (con afectación al menos de 20% del ventrículo izquierdo), infarto en la cara anterior, con elevación del segmento ST o desarrollo de Q inicial en el electrocardiograma, ventrículo hipertrofico, sexo femenino y edad superior a 70 años.^{8,9}

En la actualidad el momento de la reparación es controvertido, porque la estrategia depende de la manifestación clínica. En los pacientes con choque cardiogénico, el manejo quirúrgico urgente es necesario. Pese a ello, la mortalidad asociada con cirugía es alta. Pero el pronóstico a largo plazo es excelente (supervivencia de 53% a 30 días y de 47% a un año) de acuerdo con el estudio GUSTO-1; los principales factores de riesgo de eventos adversos son edad avanzada y el tiempo de demora hasta la cirugía.¹⁰

CASO CLÍNICO

Paciente femenina de 64 años de edad, con antecedente de tabaquismo con índice tabáquico de 1.5, diabetes mellitus 2 en tratamiento con insulina glargina 10 unidades cada 24 horas vía subcutánea y vildagliptina/metformina 50/850 mg cada 12 horas vía oral, con última hemoglobina glucosilada (HbA1C) de 11.5%, dislipidemia mixta con cuantificación de colesterol total en abril de 2018 de 195 mg/dL, HDL 31 mg/dL, LDL 109 mg/dL, sin tratamiento. La paciente acudió al servicio de urgencias en mayo de 2018, por cuadro de dolor torácico, opresivo con irradiación al brazo izquierdo, de comienzo súbito acompañado de diaforesis, náusea y vómito, que la despertó en la madrugada

Cuadro 1. Tipos de complicaciones

Complicaciones	Tipos
Mecánicas	Choque cardiogénico, ruptura de la pared libre del ventrículo izquierdo, ruptura del septum ventricular y aneurisma ventricular
Eléctricas	Bradiarritmias, taquiarritmias, bloqueos de rama y bloqueos fasciculares
Inflamatorias	Pericarditis periinfarto y síndrome de Dressler
Isquémicas	Angina posinfarto
Embólicas	Trombo mural y embolismo sistémico

(4:00 am). A su ingreso con facies de angustia, signo de Levin, diaforética, intensidad del dolor 10/10. Se realizó electrocardiograma de 12 derivaciones que mostró elevación del segmento ST anteroapical (**Figura 1**).

Se concluyó SICACEST anteroapical, TIMI risk 6 puntos (16.1% de mortalidad a 30 días), índice GRACE ACS 117 puntos (7% de mortalidad a seis meses de admisión hospitalaria). Se otorgó terapia de reperfusión en el servicio de urgencias con tenecteplase a 0.5 mg/kg, con tiempo total de isquemia de 5 horas, sin tener criterios indirectos de reperfusión (**Figura 2**).

Al ingreso se determinaron concentraciones de troponina I sensible: 24.6 ng/mL. A las tres horas postrombólisis, la paciente cursó nuevamente con angina, se inició manejo con vasodilatador (nitroglicerina) observando cambios electrocardiográficos (**Figura 3**) 6 horas después, alivio de

los síntomas, pero persistió con mismos cambios electrocardiográficos (**Figura 4**).

A las 36 horas después de la terapia de reperfusión, la paciente evolucionó con nuevo episodio de angina. Destacó a la exploración un soplo holosistólico en foco mitral que se irradiaba en barra a la región paraesternal izquierda. Se inició soporte vasopresor e inotrópico. Se realizó control ecocardiográfico que evidenció ruptura del septum interventricular (**Figuras 5 y 6**).

Pese a ello la paciente evolucionó a choque cardiogénico. Se realizó nuevo control ecocardiográfico que mostró ruptura del septum interventricular y ruptura de la pared libre del ventrículo izquierdo asociado con tamponade cardíaco, por lo que se planeó reparación quirúrgica de manera inmediata, pero persistió con deterioro hemodinámico que llevó a fallecimiento previo a ese procedimiento.

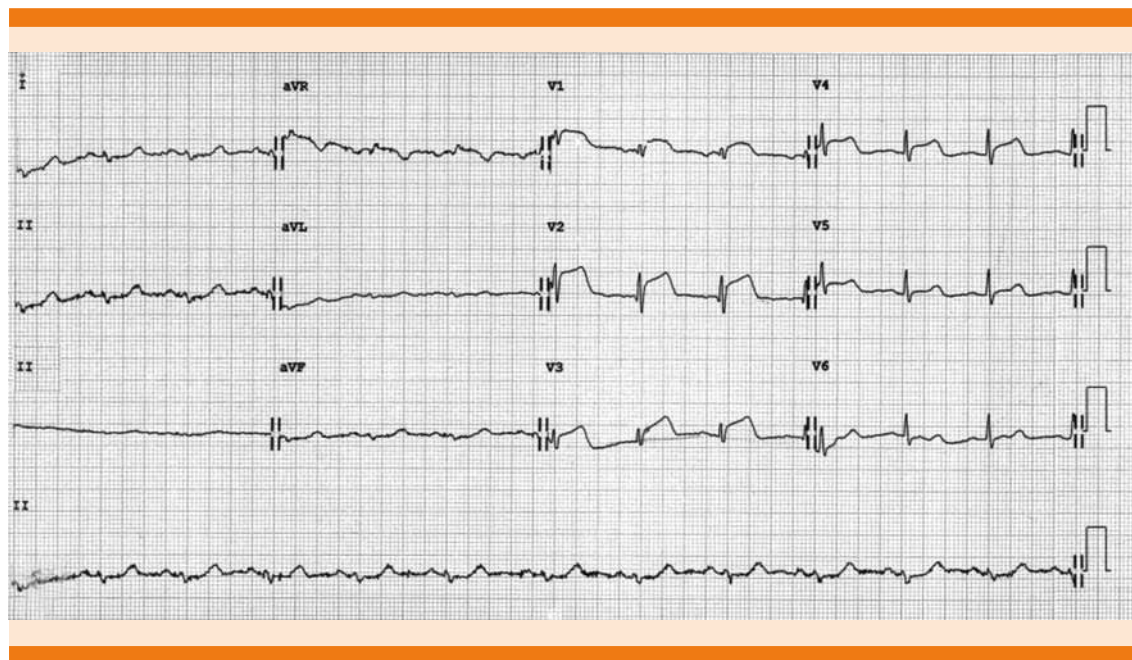


Figura 1. Electrocardiograma 1: 12 derivaciones, ritmo sinusal, frecuencia 79 lpm, âQRS indeterminado, con bloqueo incompleto de rama derecha (ondas r en V1 y qRS en V2 V3), con elevación del segmento ST de v1 v4 (máxima elevación en V2 de 4mm) QT/QTc 360 /410 mseg.

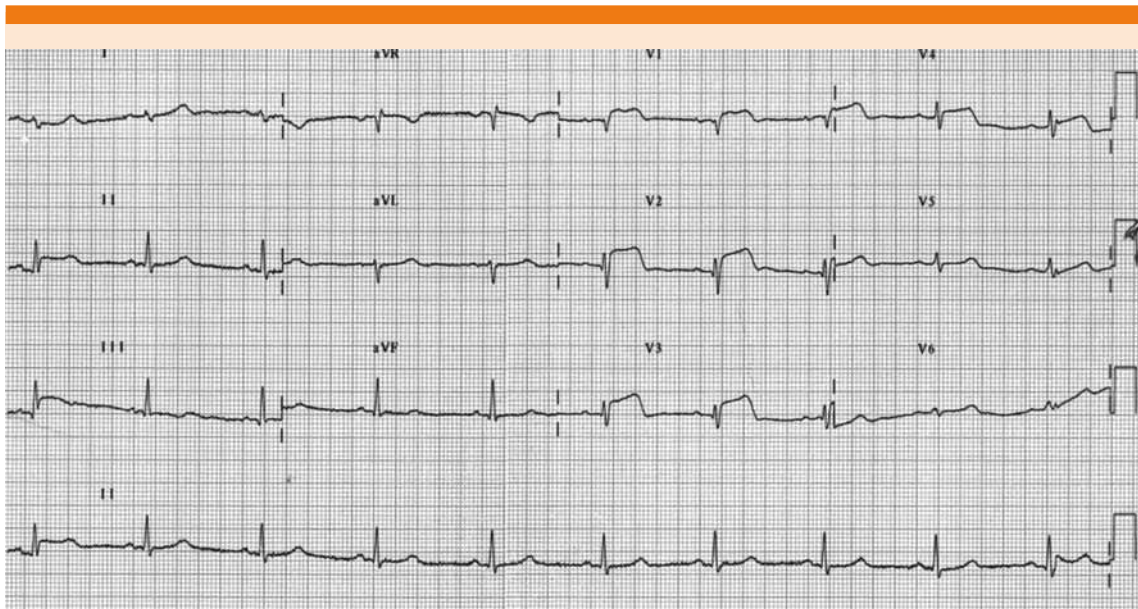


Figura 2. Electrocardiograma 2: 12 derivaciones, 60 minutos después de la trombólisis. Frecuencia 57 lpm, ritmo sinusal, \angle QRS 90° , posición vertical, con persistencia de la elevación del ST en mismas derivaciones, con máxima elevación en V2 3.5 mm, QT/QTc 480/468 mseg.

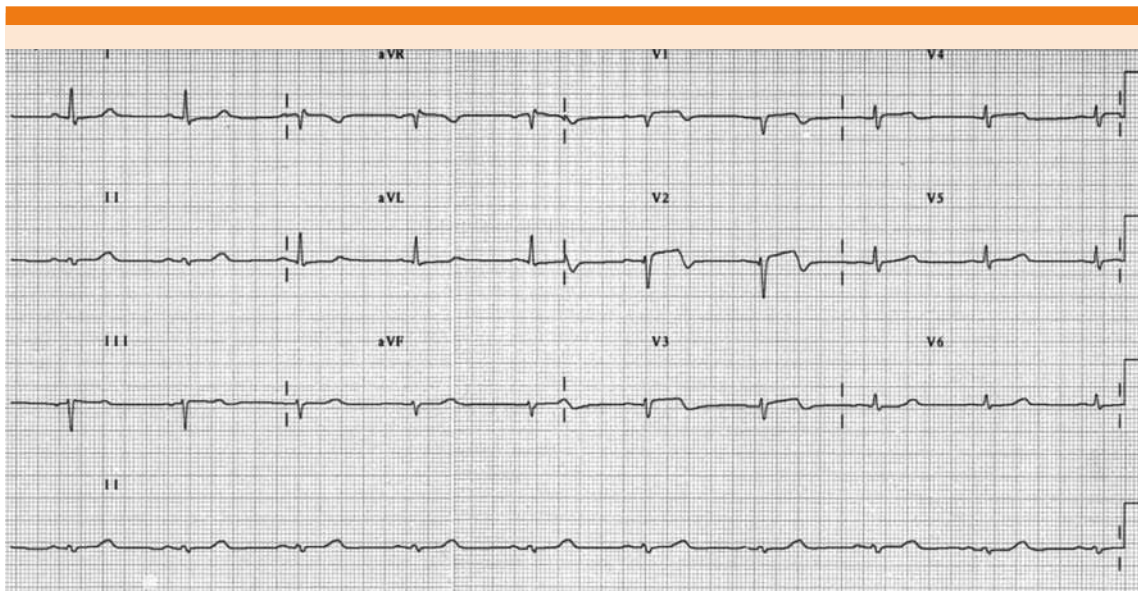


Figura 3. Electrocardiograma 3: 12 derivaciones, se observa pérdida de la progresión del vector septal, desviación del eje a la izquierda (\angle QRS 30°), con persistencia de la elevación del segmento ST V1 V4 con máxima en V2 (2 mm).

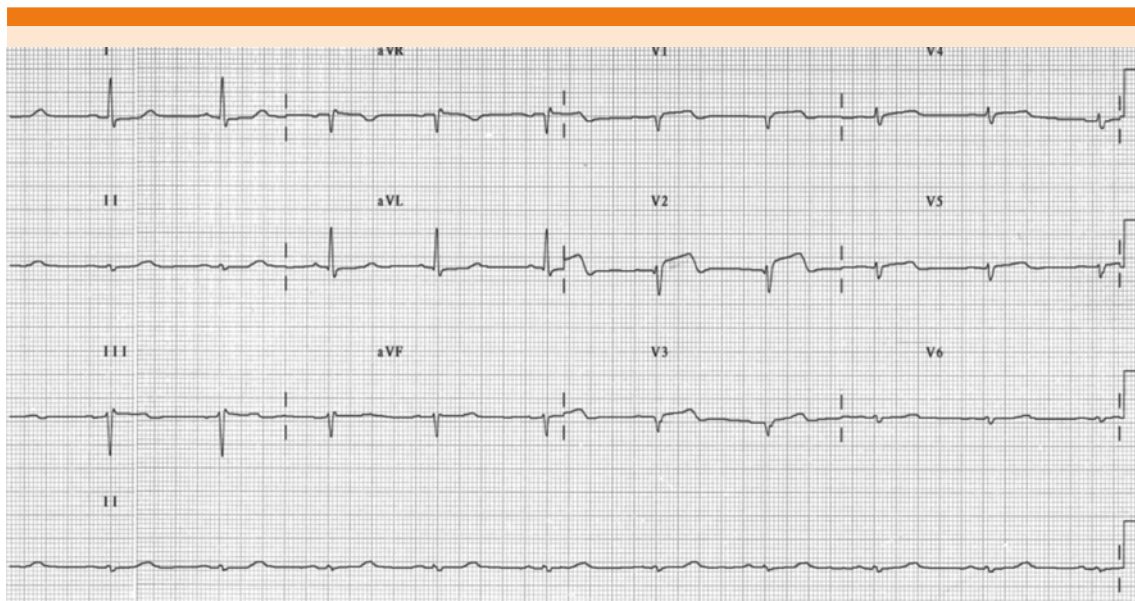


Figura 4. Electrocardiograma 4: 12 derivaciones, con persistencia de la elevación del segmento ST anteroapical.

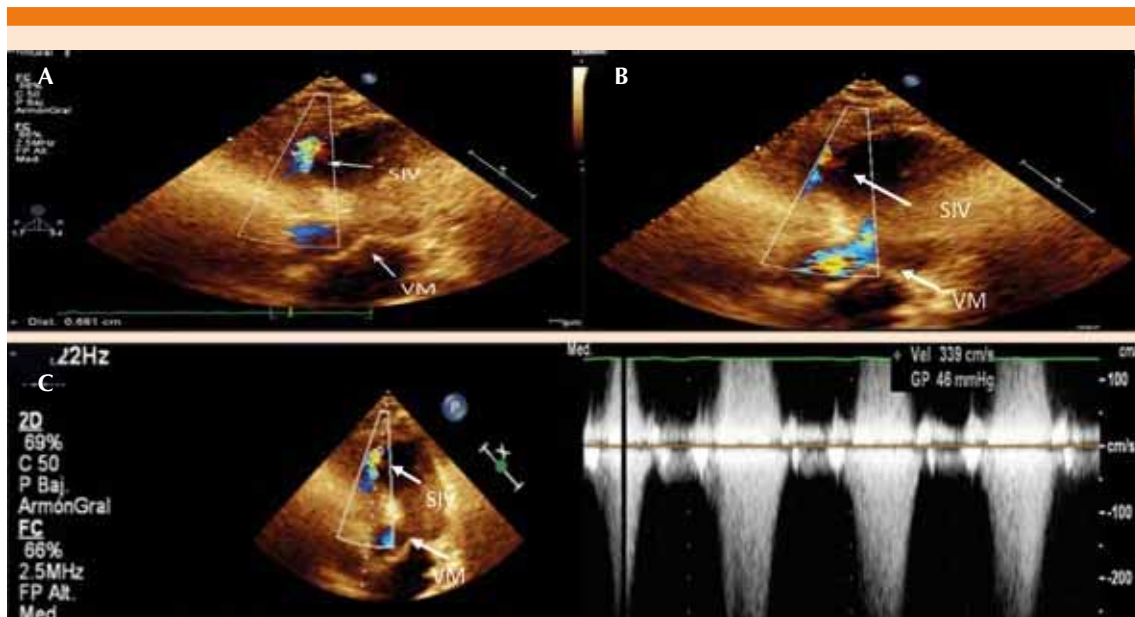


Figura 5. **A.** Ecocardiograma proyección apical 4 cámaras que muestra corto circuito izquierda derecha, en porción apical del septum. **B.** Se observa flujo aórtico comparado con flujo a través de defecto septal. **C.** Velocidad de flujo a través del cortocircuito 3.3 mm/seg con gradiente de 46 mmHg. SIV: septum interventricular; VM: válvula mitral.

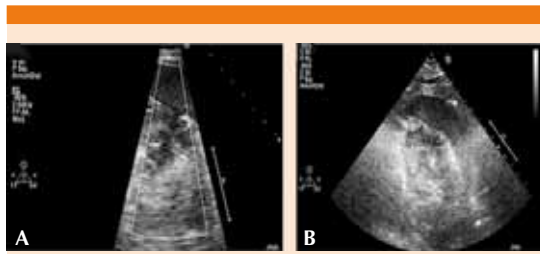


Figura 6. A. Ruptura de la pared libre del ventrículo izquierdo (flecha). B. Hemopericardio.

DISCUSIÓN

Las complicaciones mecánicas del infarto agudo de miocardio tienen alto grado de mortalidad; se asocian con disfunción ventricular secundaria a un proceso de isquemia. Por lo que, en este caso, la ruptura del septum interventricular y de la pared libre del ventrículo izquierdo forman parte de un mismo espectro fisiopatológico.¹¹

El proceso de isquemia condiciona desgarro del endocardio y la subsecuente disección a través de la pared miocárdica que implica la necrosis del tejido isquémico, hecho que causa adelgazamiento y debilitamiento del miocardio septal (en un periodo de tres a cinco días).¹²

Con base en lo anterior se clasificó la ruptura de la pared libre del ventrículo izquierdo de acuerdo con el tiempo de evolución en tres tipos: tipo I o aguda en las primeras 24 horas, tipo II o subaguda en los primeros 2-5 días y tipo III que se asocia con pseudoaneurismas y adelgazamientos de la pared septal en infartos antiguos (**Cuadro 2**).¹³

Asimismo, la ruptura del septum ventricular se clasifica en simple y compleja: la ruptura simple se debe a la conexión directa entre ambos ventrículos y ocurre al mismo nivel en ambas cámaras y la ruptura compleja se refiere a rupturas que siguen un transcurso irregular y

más frecuentemente causados por hemorragia o zonas de desgarro.⁵

Por lo que este caso se debe a una ruptura de la pared libre del ventrículo izquierdo tipo II y ruptura del septum ventricular compleja.

Entre los factores de riesgo asociados con las complicaciones mecánicas destacan no haber tenido un infarto previo o angina, la edad de manifestación mayor de 55 años, sexo femenino y enfermedad renal crónica;¹⁴ estos tres últimos factores los tuvo nuestra paciente.

La exploración física es el pilar más importante en la valoración de los pacientes posterior a un infarto agudo de miocardio; Deben identificarse datos de inestabilidad hemodinámica y hacer exploración cardiovascular dirigida; en estos casos sobreviene un soplo holosistólico en 90% de los pacientes y frémito palpable en 50%.¹⁵

Entre los estudios complementarios para el diagnóstico están el electrocardiograma que permite identificar el sitio de infarto agudo de miocardio. La radiografía de tórax es un estudio poco específico que permite observar datos como cardiomegalia, congestión pulmonar o derrames pleurales. El estudio de elección es el ecocardiograma transtorácico, principalmente con la técnica de doppler color, que permite identificar los cambios estructurales y dinámicos que afectan la función cardíaca posterior al proceso isquémico.^{16,17}

El tratamiento farmacológico tiene como propósito disminuir la poscarga con vasodilatadores, diuréticos e inotrópicos, entre los que destacan los inhibidores de la fosfodiesterasa 3 (por ejemplo, milrinona) y sensibilizadores del calcio (por ejemplo, levosimendán), cuyo efecto pleiotrópico le permite actuar como inotrópico además de tener efecto vasodilatador que permite disminuir la precarga y poscarga.¹⁸

**Cuadro 2.** Clasificación de la ruptura de la pared libre del ventrículo izquierdo

Características/ tiempo	Agudo	Subagudo	Crónico
Tiempo de evolución	< 24 horas	2-5 días	> 5 días
Anatomía	Desgarro transmural y hemorragia activa	Ruptura parcial con hemorragia intermitente	Ruptura contenida con adherencias pericárdicas, se asocia con pseudoaneurismas
Cuadro clínico	Choque cardiogénico	Descompensación hemodinámica sostenida que puede llevar a choque cardiogénico	Grado variable desde asintomático hasta manifestaciones de insuficiencia cardíaca
Ecocardiograma	Hemopericardio y tamponamiento cardíaco	Derrame pericárdico con o sin tamponamiento cardíaco	Pseudoaneurisma

Además del uso de balón de contrapulsación intraaórtico, cuyo mecanismo de acción tiene como objetivo incrementar la perfusión coronaria diastólica.

Sin embargo, el tratamiento quirúrgico una vez establecido el diagnóstico es el tratamiento definitivo. Debe realizarse de manera temprana en pacientes hemodinámicamente inestables, con datos de insuficiencia cardíaca o choque cardiogénico, debido a la alta mortalidad (80-90% aproximadamente).¹⁹

El abordaje depende del tipo y las características de la lesión, que a groso modo consiste en la colocación de un parche de pericardio bovino adosado al endocardio para tratar la ruptura del septum ventricular y la ruptura de la pared libre del ventrículo izquierdo, entre otras técnicas,¹⁹ tratamiento que debe ser seguido de un procedimiento de revascularización.^{19,20}

Lock y colaboradores reportaron en 1988 el cierre mediante angioplastia percutánea,²¹ tratamiento que ha evolucionado en las últimas décadas; sin embargo, la experiencia se ha limitado a pacientes seleccionados con defectos simples de pared del ventrículo izquierdo menores a 15 mm de diámetro posterior a tres semanas del infarto agudo de miocardio, y en el caso de la ruptura del septum ventricular mediante la colocación de un Amplatzer; con

resultados variables en el caso de un cierre agudo.^{19,22}

Su principal complicación son las taquiarritmias posteriores al procedimiento intervencionista; las más frecuentes son la fibrilación y taquicardia ventricular.²³

Es importante insistir en que es un tratamiento que se ha utilizado como puenteo previo a tratamiento quirúrgico y que en la actualidad no existe un consenso que establezca criterios para homogeneizar su prescripción.^{24,25}

CONCLUSIONES

El propósito de comunicar este caso clínico es insistir en que las complicaciones mecánicas del infarto agudo de miocardio ameritan el diagnóstico oportuno para una intervención temprana debido al alto porcentaje de morbilidad y mortalidad que representan pese a la terapia de reperfusión y el tratamiento quirúrgico e intervencionista.

Los casos en los que ocurre doble complicación mecánica tienen incidencia promedio de 0.2-0.3%; la mayor asociación es la ruptura del septum ventricular y de la pared libre del ventrículo izquierdo en 20% de los casos, por lo que se planteó comunicar este caso clínico.

Tener alta sospecha clínica de esta complicación posterior a una exploración física exhaustiva y con evaluación ecocardiográfica adecuada nos permitirá poder establecer el diagnóstico oportuno e indicar el tratamiento temprano que permita estabilizar al paciente hemodinámicamente y llegar a la pronta resolución quirúrgica que pudiera salvar la vida de un paciente en un momento dado.

REFERENCIAS

1. Bajaj A, Sethi A, Rathor P, et al. Acute Complications of Myocardial Infarction in the Current Era: Diagnosis and Management. *J Invest Med* 2015;63:844-855.
2. Kutty R, Jones N, Moorjani N. Mechanical Complications of Acute Myocardial Infarction. *Cardiol Clin* 2013;31:519-531.
3. Rentoukas E, Lazaros G, Kaoukis A, et al. Double rupture of interventricular septum and free wall of the left ventricle, as a mechanical complication of acute myocardial infarction: a case report. *J Med Case Reports* 2008;2:85.
4. Sanders RJ, Kern WH, Blount SG Jr. Perforation of the interventricular septum complicating myocardial infarction; a report of eight cases, one with cardiac catheterization. *Am Heart J* 1956 May;51(5):736-48.
5. Jones B, Kapadia S, Smedira N, et al. Ventricular septal rupture complicating acute myocardial infarction: a contemporary review. *Eur Heart J* 2014;35:2060-2068.
6. French JK, Hellkamp AS, Armstrong PW, et al. Mechanical complications after percutaneous coronary intervention in ST elevation myocardial infarction (from APEX AMI). *Am J Cardiol* 2010;105:59-63.
7. Moreno R, López Sendón J, García E, et al. Primary angioplasty reduces the risk of left ventricular free wall rupture compared with thrombolysis in patients with acute myocardial infarction.
8. Radford MJ, Johnson RA, Dagget WM, et al. Ventricular septal rupture: a review of clinical and physiologic features and an analysis of survival. *Circulation* 1981;64:545-553.
9. Birnbaum Y, Fishbein MC, Blanche C, et al. Ventricular septal rupture after acute myocardial infarction. *N Engl J Med* 2002;347:1.426-1.432.
10. Gonzalez Lavin L, Barrat Boyes BG. Surgical considerations in the treatment of ventricular septal defect associated with aortic valvular incompetence. *J Thorac Cardiovasc Surg* 1969;57:422-430.
11. Pohjola-Sintonen S, Muller JE, Stone PH, et al. Ventricular septal and free wall rupture complicating acute myocardial infarction: experience in the Multicenter Investigation of Limitation of Infarct Size. *Am Heart J* 1989;117(4):809-18.
12. Topaz O, Taylor AL. Interventricular septal rupture complicating acute myocardial infarction: from pathophysiology to the role of invasive and noninvasive diagnostic modalities in current management. *Am J Med* 1992;93(6):683-688.
13. David TE, Dale L, Sun Z. Postinfarction ventricular septal rupture: repair by endocardial patch with infarct exclusion. *J Thorac Cardiovasc Surg* 1995;110:1315-1322.
14. López Sendón J, Gurfinkel EP, et al. Factors related to heart rupture in acute coronary syndromes in the Global Registry of Acute Coronary Events. *Eur Heart J* 2010;31(12):1449-1456.
15. Lemery R, Smith HC, Giuliani ER, et al. Prognosis in rupture of the ventricular septum after acute myocardial infarction and role of early surgical intervention. *Am J Cardiol* 1992;70:147-51.
16. Smyllie JH, Sutherland GR, Geuskens R, et al. Doppler color flow mapping in the diagnosis of ventricular septal rupture and acute mitral regurgitation after myocardial infarction. *J Am Coll Cardiol* 1990;15:1449-55.
17. Fortin DF, Sheikh KH, Kisslo J. The utility of echocardiography in the diagnostic strategy of postinfarction ventricular septal rupture: a comparison of two dimensional echocardiography versus Doppler color flow imaging. *Am Heart J* 1991;121:25-32.
18. Husebye T, Eritsland J, Müller C, et al. Levosimendan in acute heart failure following primary percutaneous coronary intervention treated acute ST elevation myocardial infarction. Results from the LEAF trial: a randomized, placebo controlled study. *Eur J Heart Fail* 2013;15(5):565-72.
19. Costache VS, Chavanon O, Boubaist H, et al. Early Amplatzer occlude closure of a postinfarct ventricular septal defect as a bridge to surgical procedure. *Interact. Cardiovasc Thorac Surg* 2007;6(4):503-4.
20. Sutherland FW, Guell FJ, Pathi VL, et al. Postinfarction ventricular free wall rupture: strategies for diagnosis and treatment. *Ann Thorac Surg* 1996;61(4):1281-5.
21. Lock JE, Block PC, McKay RG, et al. Transcatheter closure of ventricular septal defects. *Circulation* 1988; 78:361-8.
22. Maltais S, Ibrahim R, Basmadjian AJ, Carrier M, Bouchard D, Cartier R, Demers P, Ladouceur M, Pellerin M, Perrault LP. Postinfarction ventricular septal defects: towards a new treatment algorithm? *Ann Thorac Surg* 2009; 87:687-92.
23. Holzer R, Balzer D, Amin Z, Ruiz CE, Feinstein J, Bass J, Vance M, Cao QL, Hijazi ZM. Transcatheter closure of postinfarction ventricular septal defects using the new Amplatzer muscular VSD occluder: Results of a U.S. Registry. *Catheter Cardiovasc Interv* 2004;61:196-201.
24. Honda S, Asaumi Y, Yamane T, et al. Trends in the clinical and pathological characteristics of cardiac rupture in patients with acute myocardial infarction over 35 years. *J Am Heart Assoc* 2014;3:e000984.
25. Schlotter F, de Waha S, Eitel I, et al. Interventional post myocardial infarction ventricular septal defect closure: a systematic review of current evidence. *EuroIntervention* 2016 May 17;12(1):94-102.