



Insuficiencia hepática fulminante por paracetamol

Fulminant hepatic failure due to paracetamol.

Rommel Jesús Rivas-Salazar, José Ángel Baltazar-Torres, Saily Guadalupe Centurión-Mora

Resumen

La insuficiencia hepática aguda es una enfermedad poco común pero que amenaza la vida y afecta con mayor frecuencia a pacientes que no tienen enfermedades preexistentes del hígado. El paracetamol (acetaminofén) es uno de los medicamentos analgésicos-antipiréticos prescritos con más frecuencia por los médicos y automedicados por las personas, cuyos efectos adversos son desde molestias leves hasta efectos adversos letales, que no necesariamente requieren la dosis tóxica para causar tales efectos graves. No es sorprendente que el paracetamol sigue siendo causa importante de sobredosis: desde intoxicaciones intencionadas (suicida) y no intencionadas (consumo crónico), cuyos efectos graves van desde la insuficiencia hepática fulminante relacionada con sobredosis hasta la muerte; la mitad de estos episodios se atribuyen al paracetamol y estos casos parecen estar aumentando cada vez más debido a su fácil acceso y venta libre. El objetivo de este artículo es comunicar un caso y revisar la bibliografía al respecto.

PALABRAS CLAVE: Insuficiencia hepática aguda; insuficiencia hepática fulminante; paracetamol; acetaminofén.

Abstract

Acute liver failure is a rare disease but life-threatening, and occurs more frequently in patients without preexisting liver disease. Paracetamol (acetaminophen) is one of the analgesic-antipyretic drugs most frequently prescribed by physicians and self-medicated by people, whose adverse effects are mild discomfort and even lethal side effects that do not necessarily require the toxic dose to cause such serious effects. Not surprisingly, acetaminophen remains a major cause of overdose: from intentional poisoning (suicide) and unintentional (chronic use), whose major effects are ranging from fulminant hepatic failure related to overdose to death; half of these episodes are attributable to paracetamol, and these cases seem to be increasing more and more, because of its easy access and free sale. The aim of this paper is to present a case report and a literature review.

KEYWORDS: Acute liver failure; Fulminant hepatic failure; Paracetamol; Acetaminophen.

Unidad de Cuidados Intensivos, UMAE, Hospital de Especialidades Dr. Antonio Fraga Mouret, Centro Médico Nacional La Raza, Instituto Mexicano del Seguro Social, Ciudad de México.

Recibido: 6 de septiembre 2018

Aceptado: 19 de septiembre 2018

Correspondencia

Rommel Jesús Rivas Salazar
rommeljesus@hotmail.com

Este artículo debe citarse como

Rivas-Salazar RJ, Baltazar-Torres JA, Centurión-Mora SG. Insuficiencia hepática fulminante por paracetamol. Med Int Méx. 2019 septiembre-octubre;35(5):789-794.
<https://doi.org/10.24245/mim.v35i5.2519>

CASO CLÍNICO

Paciente femenina de 37 años de edad con los siguientes antecedentes de importancia: padres con diabetes, abuela materna con cirrosis hepática criptogénica, padre fallecido por cirrosis hepática alcohólica, tío con esclerodermia, primo con lupus eritematoso sistémico. La paciente era alérgica a cefalosporinas y sulfamidas; tenía infertilidad primaria con protocolo de salpingografía, administración terapéutica de hormonales por hiperpolimenorrea, con vitíligo desde hacía seis años tratado con medicina herbal o de origen botánico, consumo irregular de medicamentos herbolarios y complejo B.

Padecimiento iniciado cuatro semanas previas al ingreso, caracterizado con fiebre de 39°C, dolor abdominal, diarrea acuosa, mialgias, artralgias, fatiga que le incapacitaba laborar. Tratada por médico extra-IMSS con acetaminofén 3-4 g/día en las últimas cuatro semanas. Por ausencia de mejoría se le agregó trimetoprim/sulfametoazol (TMP/SMZ), la paciente tuvo urticaria, que se trató con clorfenamina y parametasona. Continuó con fiebre, por lo que se indicó claritromicina, ranitidina, dexametasona y paracetamol; sin embargo, continuó con adinamia e hiporexia; se agregó tos no productiva, se cambió el antibiótico por ciprofloxacino. A un mes de iniciado el padecimiento, se agudizaron los síntomas con ictericia, transaminasemia, hiperbilirrubinemia hipoprotrombinemia, anemia, encefalopatía e hipoglucemia. La paciente ingresó al Hospital de Especialidades del CMN La Raza, con dolor en el hipocondrio derecho, ictericia, coluria, pérdida de peso de 5 kg, edema y datos de hepatitis aguda. Se estudió desde el punto de vista tóxico (sobredosis de paracetamol, administración de hormonales, idiosincrasia a antibióticos, medicina herbolaria), infeccioso (virus, bacterias que produzcan síndrome de Weil, *Listeria monocytogenes*, *Leptospira*, *Rickettsia*, espiroquetas) e inmunológico (la paciente tenía vitíligo, carga

familiar para lupus eritematoso sistémico, esclerodermia y hepatitis autoinmunitaria). Las causas infecciosas se descartaron con el hemocultivo sin desarrollo, reacciones febriles, panel TORCH y virus de hepatitis no reactivos. La paciente fue valorada por el servicio de gastroenterología y reumatología debido a los anticuerpos ANA que fueron positivos, opinando que la necrosis hepática puede elevar los ANA y la negatividad de los antimitocondriales y normalidad de las inmunoglobulinas descartaba una hepatitis autoinmunitaria. La hipocomplementemia encontrada no es diagnóstica porque todas las enfermedades inflamatorias, infecciones que activen la vía del complemento, la vía clásica, alterna y de la lecitina pueden consumirse el complemento. El servicio de toxicología consideró que la paciente, debido a la administración crónica de acetaminofén, a pesar de estar en rangos terapéuticos, por tener fenotipo de esteatosis hepática y con cierto grado de inflamación hepática, puede ser susceptible y, ante casos reportados en la bibliografía médica de pacientes con cierta disfunción hepática, una dosis de 50% de la tóxica puede ser suficiente para la acumulación de su metabolito tóxico y causar insuficiencia hepática aguda (**Cuadro 1**). Los servicios que atendieron a la paciente concluyeron que la insuficiencia hepática aguda fue causada por la administración crónica de paracetamol.

Diagnósticos: hepatitis aguda de origen a determinar, probable daño hepático inducido por fármacos. Otros diagnósticos: anemia microcítica hipocrómica, acidosis metabólica compensada, hipocalemia, vitíligo.

La paciente ingresó a la unidad de cuidados intensivos (UCI) por deterioro clínico, con datos de encefalopatía hepática grado IV, edema cerebral, Glasgow 8, hipotensión, taquicardia, taquipneica, pupilas 2 mm, reflejos osteomusculares 1+, ictericia 4+, deshidratada, por lo que se indujo sedación e intubación, con ven-



Cuadro 1. Estudios complementarios

- Ultrasonido hepático (27-05-13): hepatomegalia de origen a determinar (hepatitis), vesícula y vías biliares y riñones normales.
- Gasometría arterial.
- pH: 7.48, pCO₂: 24 mmHg, pO₂: 71 mmHg, SatO₂: 95%, HCO₃: 17.9 mmol/L, DB -4.0 mmol/L.
- pH: 7.41, pCO₂: 24 mmHg, pO₂: 102 mmHg, SatO₂: 100%, HCO₃: 15 mmol/L, DB -9 mmol/L
- Examen general de orina: aspecto rojizo, muy turbio, densidad 1.030, pH 7.5, albúmina 30 mg/dL, glucosa, cetonas, esterasa leucocitaria y nitritos negativos, sangre 200, bilirrubinas +++, urobilinógeno 0.2 mg/dL, sedimento leucocitos 3/5 x campo, eritrocitos incontables, células epiteliales moderadas.
- Hemocultivo sin desarrollo.
- Reacciones febriles: tífico O negativo. Tífico H positivo 1:160, paratífico A y B negativo, *Brucela* y *Proteus* OX 19 negativo.
- TORCH: negativo.
- Hepatitis A, B, C y VIH: no reactivos.
- Inmunoglobulinas: IgG, IgM, IgA normales.
- Complemento C3 (32 mg/dL), C4 (7 mg/dL) (hipocomplementemia).*
- Anticuerpos antinucleares ANA: positivo dilución 1:160, moteado fino (negativo < 1:80).*
- Anti-mitocondriales positivo 1:160 (negativo).*
- Anti-SSA (Ro) (03.61), anti-SSB (La): 02.17, anti-Sm: 03.46, anti-RNP: 03.63, anti-Scl-70: 05.04. Todos negativos.

TORCH: toxoplasma, otros, rubéola, citomegalovirus, hepatitis.

* Anormal.

tilación mecánica (VM) tenía derrame pleural bilateral, PaO₂/FiO₂ 204 torr, dependiente de norepinefrina, con presión arterial media de 86 mmHg; tenía hipoglucemia, el abdomen sin dolor con ascitis, hepatomegalia 2-2-2, en anasarca, anuria, acidosis metabólica. Tratamiento: sedación, soporte multiorgánico, ventilación mecánica, aminos, medidas antiedema cerebral, antiamonio, retos hídricos, diuréticos, solución glucosada en infusión, se mantendría con terapia de N-acetilcisteína y sustitución hepatorenal (PRISMARS). Fue valorada por la unidad de trasplante para incluirla en la lista para recibir trasplante hepático como prioridad 0; sin embargo, la paciente falleció 23 horas después de su ingreso a la UCI.

La paciente fue sometida a necropsia total con hallazgos de necrosis masiva hepática, por lo que se concluyó el diagnóstico de insuficiencia hepática fulminante e insuficiencia orgánica múltiple (**Cuadro 2 y Figuras 1 a 3**).

Ante las valoraciones en conjunto del equipo multidisciplinario (gastroenterología, reumatología, unidad de trasplantes y toxicología),

Cuadro 2. Resultados de la necropsia: diagnósticos anatomopatológicos finales

Enfermedad principal y causa de la muerte

Necrosis hepática masiva

Alteraciones concomitantes

Necrosis tubular aguda de ambos riñones

Edema y congestión intersticial de ambos pulmones

Edema y congestión intersticial cerebral

Congestión pasiva y crónica del bazo

Alteraciones independientes

Laringitis crónica leve

Cistitis crónica leve

Hiperplasia folicular

junto con los hallazgos histopatológicos de la necropsia, puede concluirse que la insuficiencia hepática aguda se debió al paracetamol.

DISCUSIÓN

La insuficiencia hepática aguda es una enfermedad poco frecuente con deterioro rápido de la función hepática que produce alteraciones en el estado mental y coagulopatía en los individuos sin enfermedad hepática conocida preexistente.^{1,2} Su incidencia es de 10/millón/año.^{2,3} Sinónimos: insuficiencia hepática fulminante,

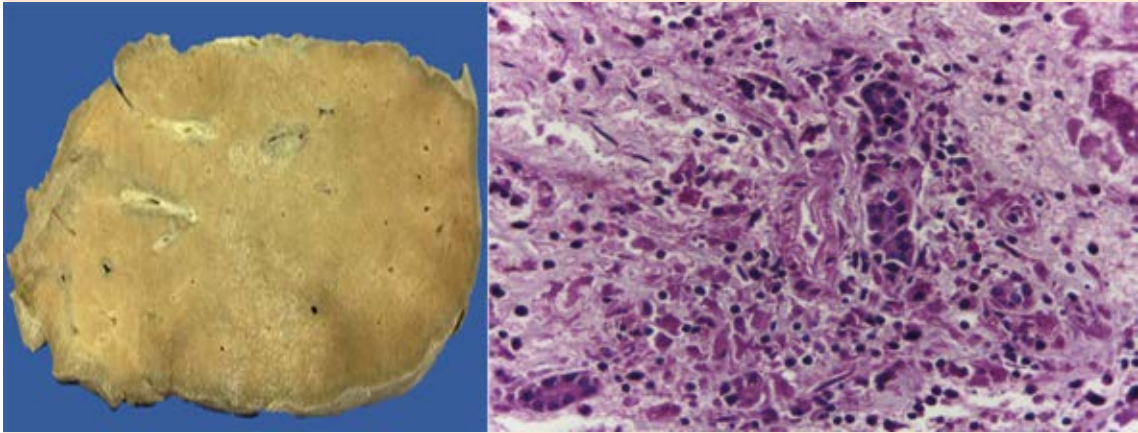


Figura 1. Imágenes macro y microscópicas del hígado.

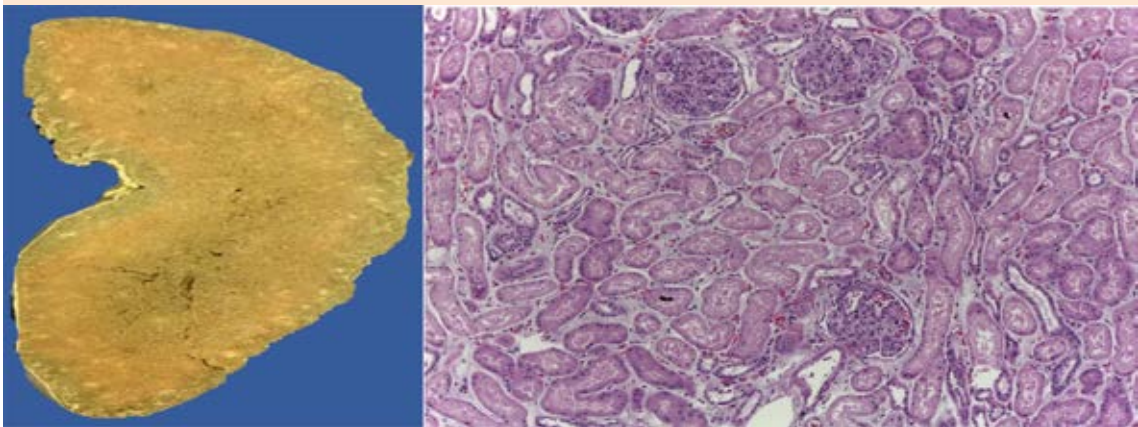


Figura 2. Imágenes macro y microscópicas del riñón.

hepatitis fulminante, necrótica.^{4,5} Se clasifica en hiperaguda (< 7 días), aguda (7-21 días) y subaguda (21 días a 26 semanas).⁶ Afecta a jóvenes sanos (de alrededor de 30 años), tiene alta morbilidad y mortalidad (sin trasplante hepático la supervivencia es de 10 a 15% y con trasplante de 65 a 70%) y representa un reto único en el tratamiento.⁷

Diagnóstico

Síndrome clínico caracterizado por cualquier evidencia de cambio subclínico del estado mental (encefalopatía hepática), tiempo de protrombina prolongado > 4-6 segundos, INR > 1.5, en un paciente sin cirrosis hepática preexistente o con enfermedad hepática subyacente

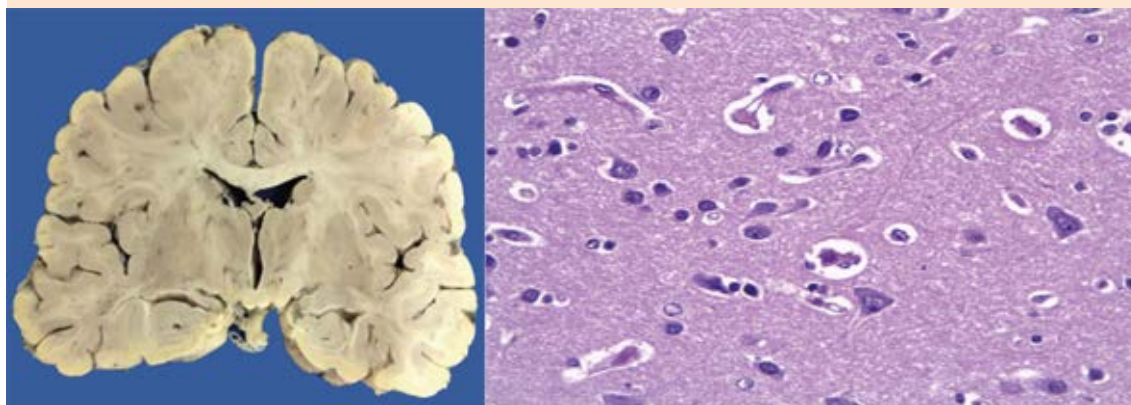


Figura 3. Imágenes macro y microscópicas del encéfalo.

con menos de 26 semanas de duración.⁶⁻⁸ La causa determina el mejor indicador del pronóstico y orienta al tratamiento específico; las más frecuentes son: daño hepático inducido por fármacos, que es el responsable de 50% de los casos de insuficiencia hepática aguda, entre los fármacos, el paracetamol o acetaminofén es el más frecuente (50-70%), otras causas corresponden a drogas ilícitas, hepatitis viral, enfermedad hepática autoinmunitaria y choque o hipoperfusión (isquemia) y 15% no tienen causa discernible.^{9,10}

Cuadro clínico

Desde fatiga, malestar general, anorexia, náuseas, dolor abdominal, fiebre, ictericia, estos síntomas progresan a encefalopatía, hipoglucemia, coma, hemorragia gastrointestinal, coagulopatía, hipotensión, insuficiencia respiratoria y renal, hasta disfunción orgánica múltiple.¹¹ Solo ante la ingestión intencionada (suicidio), las concentraciones séricas del paracetamol son útiles (dosis tóxica > 10 g/día); incluso 50% de los pacientes tiene antecedentes de ingestión no intencionada de paracetamol (administración crónica de dosis no tóxicas), en muchos de estos pacientes la

dosis ingerida sobrepasa la dosis recomendada (< 4 g/día); de éstos, 50% ingieren dosis en intervalos de 4-10 g/día y 38% ingiere múltiples productos con características hepatotóxicas,^{12,13} consideramos que si el hígado por una razón tenía daño preestablecido por otra causa (hígado graso no alcohólico, autoinmunidad, consumo de alcohol, antibióticos, infeccioso, etc.), incluso 60% de la dosis tóxica de paracetamol puede desencadenar insuficiencia hepática fulminante.

Tratamiento

Debe darse de manera temprana antídoto N-acetilcisteína, independientemente de que la causa de la insuficiencia hepática aguda sea por consumo de paracetamol o no, medidas de soporte, evitar la hipotensión con vasopresores, la hipoglucemia con infusión de solución glucosada, reposición de volumen intravascular, medidas anti edema cerebral (sedación, ventilación mecánica, terapia hiperosmolar), anti amoníaco, inhibidores de protones, terapia con hemocomponentes, soporte hepatorenal (PRISMARS) como medida de soporte hepático o como puente hacia el trasplante hepático ortotópico.¹⁴⁻¹⁸

CONCLUSIONES

La insuficiencia hepática aguda por paracetamol es una condición poco frecuente que debe sospecharse ante la ingestión intencionada o no intencionada de paracetamol, en pacientes jóvenes sanos, con ictericia, encefalopatía, elevación desproporcionada de las transaminasas (> 400 veces), hipoglucemia, hipoprotobinemia (INR > 1.5), insuficiencia renal, acidosis, porque se asocia con elevada mortalidad sin trasplante hepático urgente. Es suficiente una dosis de 50% de la tóxica ante la administración crónica de paracetamol y un hígado con daño subclínico puede ser el detonante para padecer insuficiencia hepática aguda. Incluso 50% de los pacientes tiene antecedentes de ingestión no intencionada, consumo crónico de dosis no tóxicas de paracetamol (< 4 g/día).

REFERENCIAS

1. Polson J, Lee W. AASLD Position Paper: The Management of Acute Liver Failure. *Hepatology* 2005;41(5):1179-1197. Doi: 10.1002/hep.20703.
2. Bernal W, Wendon J. Acute liver failure. *N Engl J Med* 2013;369:2525-34. Doi: 10.1056/NEJMra1208937.
3. Bernal W, Auzinger G, Dhawan A, Wendon J. Acute liver failure. *Lancet* 2010;376:190-201. Doi: 10.1016/S0140-6736(10)60274-7.
4. Sass D, Shakil A. Fulminant hepatic failure. *Gastroenterol Clin N Am* 2003;32:1195-1211.
5. Khan S, Shah N, Williams R. Acute liver failure: a review. *Clin Liver Dis* 2006;10:239-58. Doi: 10.1016/j.cld.2006.05.010.
6. Lee W, Larson A, Stravitz R. Introduction to the Revised American Association for the Study of Liver Diseases Position Paper on Acute Liver Failure 2011. *Hepatology* 2012;55(3):965-67. Doi: 10.1002/hep.25551.
7. Fontana F. Acute liver failure. *Liver* 2008;10:1557-68.
8. Stravitz T, Kramer A, Davern T, Shaikh O, Caldwell S, Mehta, et al. Intensive care of patients with acute liver failure: Recommendations of the U.S. Acute Liver Failure Study Group. *Crit Care Med* 2007;35:2498-2508. Doi: 10.1097/01.CCM.0000287592.94554.5F
9. Navarro V, Senior J. Drug-related hepatotoxicity. *N Engl J Med* 2006;354:731-9. Doi: 10.1056/NEJMra052270.
10. Aragon G, Younossi Z. When and how to evaluate mildly elevated liver enzymes in apparently healthy patients. *Cleveland Clin J Medicine* 2010;77(3):195-204. Doi: 10.3949/ccjm.77a.09064.
11. Stolze-Larsen F, Nissen-Bjerring P. Acute liver failure. *Curr Opin Crit Care* 2011;17:160-164.
12. Fontana F. Acute liver failure including acetaminophen overdose. *Med Clin N Am* 2008;92:761-794. Doi: 10.1016/j.mcna.2008.03.005.
13. Schilsky M, Honiden S, Arnott L, Emre S. ICU management of acute liver failure. *Clin Chest Med* 2009;30:71-87.
14. Lee W, Hynan L, Rossaro L, Fontana R, Stravitz R, Larson A, et al. Intravenous N-acetylcysteine improves transplant-free survival in early stage nonacetaminophen acute liver failure. *Gastroenterology* 2009;6:1-9. Doi: 10.1053/j.gastro.2009.06.006.
15. Mohsenin V. Assessment and management of cerebral edema and intracranial hypertension in acute liver failure. *J Critical Care* 2013;28:783-791. Doi: 10.1016/j.jcrc.2013.04.002.
16. Auzinger G, Wendon J. Intensive care management of acute liver failure. *Curr Opin Crit Care* 2008;14:179-88.
17. Trotter J. Practical management of acute liver failure in the intensive care unit. *Curr Opin Crit Care* 2009;15:163-67. Doi: 10.1097/MCC.0b013e3283293114.
18. Stadlbauer V, Jalan R. Acute liver failure: liver support therapies. *Curr Opin Crit Care* 2007;13:215-221. Doi: 10.1097/MCC.0b013e328052c4cc