



## Cardiotoxicidad por loperamida

### Cardiotoxicity due to loperamida.

Leslie Moranchel-García,<sup>1</sup> Andrés García de Alba-Gaytán<sup>2</sup>

#### Resumen

**ANTECEDENTES:** La loperamida es un medicamento fácilmente disponible, de administración no regulada, prescrito para controlar síntomas gastrointestinales (diarrea).

**CASO CLÍNICO:** Paciente masculino de 79 años de edad con intoxicación por loperamida que tuvo alteraciones electrocardiográficas e hipercalemia resistente a tratamiento, por lo que requirió tratamiento farmacológico de la cardiotoxicidad y sustitutivo de la función renal.

**CONCLUSIONES:** Existen pocos casos reportados en relación con los efectos adversos y toxicidad de la loperamida y la mayor parte describe manifestaciones principalmente neurológicas y respiratorias.

**PALABRAS CLAVE:** Loperamida; bicarbonato; hemodiálisis.

#### Abstract

**BACKGROUND:** Loperamide is an easily available, non-regulated drug used to control gastrointestinal symptoms (diarrhea).

**CLINICAL CASE:** A 79-year-old male patient with intoxication due to loperamide that presented electrocardiographic alterations and hyperkalemia refractory to treatment, which required a pharmacological treatment of cardiotoxicity and renal replacement therapy.

**CONCLUSION:** There are few cases reported in relation to adverse effects and toxicity of loperamide and most of them describe neurological and respiratory manifestations (opioid toxin syndrome).

**KEYWORDS:** Loperamide; Bicarbonate; Hemodialysis.

<sup>1</sup> Internista.

<sup>2</sup> Residente de tercer año de Medicina Interna.  
Nuevo Sanatorio Durango, Ciudad de México, México.

**Recibido:** 23 de enero 2019

**Aceptado:** 28 de marzo 2019

#### Correspondencia

Leslie Moranchel García  
leslie\_morgar@hotmail.com

#### Este artículo debe citarse como

Moranchel-García L, García de Alba-Gaytán A. Cardiotoxicidad por loperamida. Med Int Méx. 2020 enero-febrero;36(1):124-129.  
<https://doi.org/10.24245/mim.v36i1.2901>



## ANTECEDENTES

La loperamida, un opioide antidiarreico sin efecto analgésico, enlentece el tránsito intestinal al tratarse de un agonista de receptores MOP en el músculo liso intestinal. Tiene propiedades antisecretoras y también bloquea los canales de calcio intestinales. Tiene un amplio margen de seguridad, principalmente debido a su biodisponibilidad extremadamente baja (0.3%). Se metaboliza a través del citocromo P450 (CYP) 3A4 y CYP2C8 a metabolitos inactivos que posteriormente se someten a excreción biliar, solamente 1% se excreta sin cambios en orina. Su volumen de distribución es de 2.4-3.5 L/kg.

Es lipófila y se une altamente a proteínas (97%). A dosis terapéuticas, la vida media de eliminación es de aproximadamente 11 horas y la duración del efecto hasta de 41 horas. La farmacocinética está sumamente influenciada por la bomba de expulsión P-glicoproteína (P-gp). Este transportador activo se opone a la absorción de loperamida desde el lumen intestinal, facilita su transporte hacia la bilis y limita su circulación al cerebro.

Se ha probado su eficacia y seguridad cuando se administran las dosis avaladas por la Dirección de Alimentos y Fármacos (FDA) de Estados Unidos (16 mg). Dosis supratrapéuticas de loperamida se han asociado con prolongación del QT y arritmias cardíacas.

Con la falta de regulación en su venta, la accesibilidad de su precio y la creencia de que se trata de un xenobiótico inofensivo, se ha reportado incremento en el número de intoxicaciones. Esto llevó a la FDA a lanzar una advertencia en 2016 respecto al potencial arritmogénico de la loperamida y posteriormente, en enero de 2018, la FDA limitó el embalaje de la loperamida.

## CASO CLÍNICO

Paciente masculino de 79 años de edad con los antecedentes de:

- Hipertensión arterial sistémica de 10 años de evolución, en control con nifedipino 30 mg/día; con mal apego.
- Bloqueo de la rama derecha y fascículo anterior detectado desde hacía 6 años.
- Hipotiroidismo de 12 años de diagnóstico en tratamiento con levotiroxina 100 µg/día.
- Serología positiva para virus de hepatitis C, detectada en 2005, asociada con carga viral negativa.
- Esteatosis hepática grado II.
- Monorreno derecho desde hacía 15 años por complicación quirúrgica. Agudización del daño renal hacía 5 años, requiriendo hemodiálisis temporal (7 sesiones) con posterior recuperación (uresis actual de 1.5 mL/kg/h y creatinina basal de 1.7 mg/dL).
- Laparotomía exploradora 18 años previos por hernia estrangulada con perforación intestinal, requirió colectomía subtotal. Ileostomía definitiva, con administración de loperamida por gasto alto. Antecedente de restitución intestinal sin éxito, cursó con múltiples cirugías por cuadros de oclusión intestinal y complicaciones por fístula enterocutánea.
- Hospitalización 16 meses previos por absceso hepático, ameritó tratamiento quirúrgico y posterior drenaje percutáneo, con reingreso a las dos semanas por sangrado del tubo digestivo alto secundario a úlceras gástricas Forrest IIc y III.

El paciente acudió al servicio de urgencias por padecer, posterior a este egreso, evacuaciones disminuidas en consistencia y aumento de gasto por bolsa de ileostomía, lo que lo llevó a incrementar la ingesta de loperamida hasta un total de 276 tabletas (552 mg) en los últimos cuatro días. Refirió náuseas, vómito, temblor distal fino y paresias.

A su ingreso se encontró:  $SO_2$ : 94%, FC: 78 lpm, FR: 16 rpm, Ta: 114/78 mmHg. Mal estado general, tendencia a la somnolencia, miosis, deshidratado, campos pulmonares sin agregados, precordio rítmico, abdomen blando, con ileostomía funcional con gasto de 300 cc, normoperistalsis y extremidades con edema (++)

Estudios de laboratorio iniciales: K 8.8 meq/L, creatinina 3.95 mg/dL, urea 95 mg/dL. Gasometría: pH 7.31,  $pCO_2$  47 mmHg,  $pO_2$  134 mmHg,  $HCO_3$  23 mmol/L, lactato 2.6 mmol/L.

Electrocardiograma (**Figura 1**): ritmo sinusal, eje -60, frecuencia cardíaca 60 latidos por minuto, segmento PR 0.24 ms, alargamiento del complejo QRS llegando hasta 440 ms en V1, QTc 480 ms. Bloqueo de rama derecha del haz de His.

Al tener evidencia de cardiotoxicidad se decidió tratar con bolo de bicarbonato de sodio (1 mEq/kg) y posterior infusión durante 6 horas a dosis de 0.5 mEq/Kg/h. Se iniciaron, además, medidas antihipercalemicas e hidratación sin lograr mejoría en las concentraciones de potasio (9.5 y 8.63 meq/L en controles subsecuentes) por lo que se decidió colocar catéter Mahurkar y realizar una sesión de hemodiálisis, con control de potasio de 5.71 meq/L al término. No requirió una nueva sesión ni otro antiarrítmico.

En electrocardiograma de control se observó normalización del segmento PR (0.12 ms), del complejo QRS (140 ms) y QTc de 400 ms (**Figura 2**).

El paciente evolucionó a la mejoría, con disminución del temblor y normalización del potasio. Se suspendió loperamida y se inició tratamiento con octreótide por continuar con el alto gasto de ileostomía.

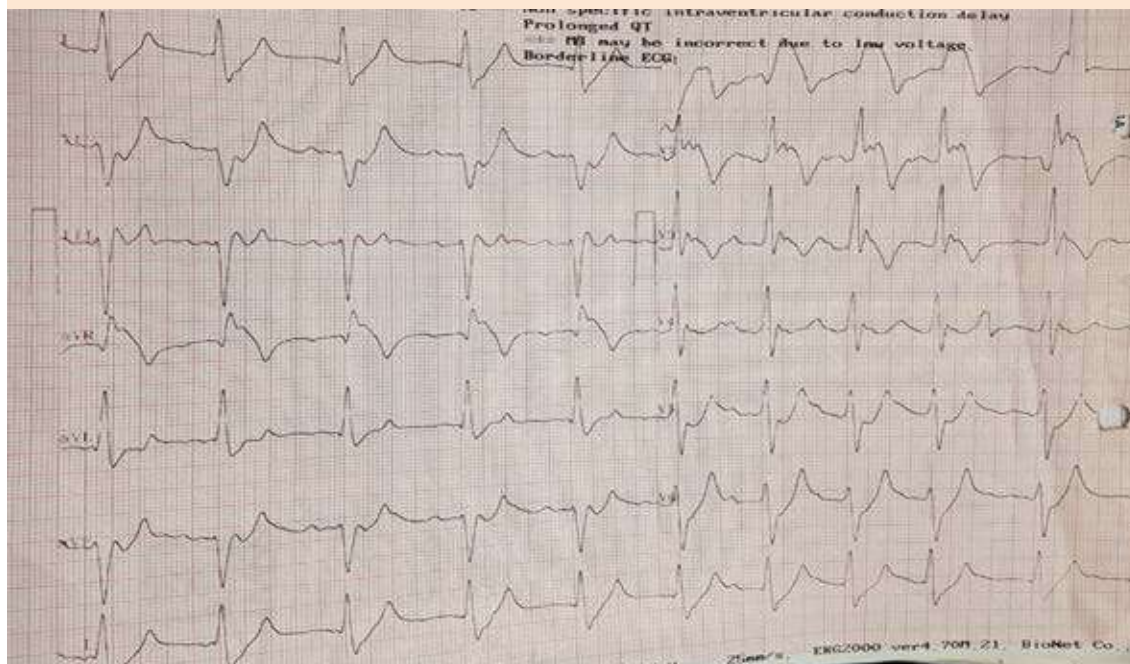
## DISCUSIÓN

Debido a que la loperamida es un medicamento barato y fácilmente disponible, es frecuente su administración no regulada para controlar síntomas gastrointestinales, principalmente diarrea. Además, pese a no tener un efecto analgésico, es una opción creciente en los usuarios de drogas opioides, así como de ciertos jarabes contra la tos pertenecientes a esta misma familia (dextrometorfán). Otra condición clínica con riesgo de efectos secundarios deriva del amplio consumo y utilidad probada de la loperamida en el tratamiento de la diarrea asociada con ileostomía y síndrome de intestino corto, como el caso comunicado.

Los efectos adversos más comunes durante el consumo de loperamida en la dosis diaria recomendada (2-16 mg) son náusea, estreñimiento, somnolencia y cefalea. En caso de intoxicación, el paciente experimenta depresión neurológica, depresión respiratoria y miosis y, a ciertas concentraciones, la loperamida interfiere, además, con la conducción cardíaca.

La sedación y la depresión de la función ventilatoria se asocian con el estímulo de receptores MOP, esta última está dada por disminución de la sensibilidad de los quimiorreceptores a hipercapnia ( $CO_2$ ) a nivel medular. La miosis está mediada por receptores KOP en mecanismos aún por dilucidar.

La loperamida bloquea el gen hERG que codifica una proteína conocida como Kv11.1. A concentraciones de 15.7 a 20.5  $\mu$ g/L bloquea la subunidad alfa del canal de iones de potasio



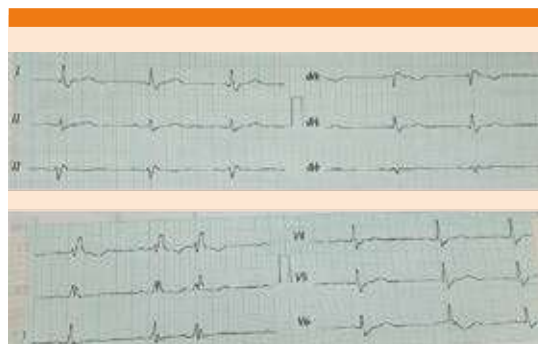**Figura 1.** Electrocardiograma al ingreso.

y a concentraciones de 114 a 141  $\mu\text{g/L}$  bloquea los canales de sodio. Para contextualizar esto, la concentración pico promedio después de una dosis de 8 mg es 1.18  $\mu\text{g/L}$ . Esto contribuye a la prolongación del intervalo QT y ensanchamiento del complejo QRS en las intoxicaciones.

La diarrea frecuentemente se acompaña de alteraciones electrolíticas que en combinación con los efectos de la loperamida en los canales iónicos con voltaje confieren riesgo adicional de alteraciones del ritmo cardíaco, particularmente la prolongación del intervalo QT.

En la intoxicación por opioides, la muerte o complicaciones severas sobrevienen asociadas con el deterioro de la función ventilatoria, en tal caso la adecuada aplicación del ABC representa

el primer paso del abordaje. Partiendo de ello, y en caso de depresión ventilatoria, deben iniciarse ventilaciones mediante bolsa y mascarilla manteniendo adecuada oxigenación e incluso considerar la intubación endotraqueal; a menos



**Figura 2.** Electrocardiograma posterior al tratamiento.

que el paciente sea apto para la administración de naloxona y ésta revierta el efecto depresor en la función ventilatoria.

La naloxona es el antagonista competitivo específico que contrarresta el efecto de los opioides, incluida la depresión de la función ventilatoria. No obstante, la naloxona no debe administrarse si el paciente está en condición de hipoxia ( $pO_2$  menor a 60 mmHg) debido a la correlación que existe con la aparición de daño pulmonar agudo, para tal efecto es necesario el control gasométrico que corrobore la adecuada oxemia en el paciente.

Asimismo, debe tenerse en cuenta que el objetivo de administrar un antagonista opioide consiste en revertir la depresión respiratoria, no la recuperación del estado de alerta, lo que representa riesgo de desencadenar síndrome de abstinencia en el usuario crónico. En el caso que comunicamos, al no haber este tipo de afectación, no estaba indicado el antídoto.

Como técnica de descontaminación se recomienda la dosis única de carbón activado, idealmente en las primeras 2 horas posteriores a la ingesta. En caso de coingesta, según los xenobióticos implicados, este intervalo puede ampliarse. Al tratarse de un consumo crónico (más de 48 horas), el lavado gástrico tampoco ofrecía beneficio en el manejo de nuestro paciente.

Para el tratamiento de la cardiotoxicidad, se sugiere seguir la terapia de soporte vital cardíaco. Para la corrección del ensanchamiento del intervalo QRS, se recomienda la administración de bicarbonato de sodio como primera opción y medicamentos antiarrítmicos.

El bicarbonato de sodio ( $HCO_3^-$ , BS) ha demostrado ser un método más seguro y efectivo, ya que incrementa la eliminación de ácidos débiles y mejora su distribución, porque favorece la existencia del xenobiótico en el

primer compartimento, lo que contribuye aún más a su eliminación y reduce el riesgo de daño a órgano blanco. Además, ha probado su eficacia en la corrección de trastornos vinculados con el bloqueo de canales de sodio, como tratamiento en la acidosis metabólica y reduciendo la formación de radicales libres, entre otros mecanismos.

Al tratarse de un xenobiótico lipofílico, altamente unido a proteínas y con volumen de distribución ( $V_d$ ) mayor a 1, no se considera la hemodiálisis técnica de eliminación; sin embargo, en el caso específico que comunicamos, esta técnica se utilizó como parte del manejo de la hipercalemia resistente a tratamiento.

La mayor evidencia de la respuesta al tratamiento y la corrección de la toxicidad cardíaca fue la normalización del electrocardiograma, con insistencia en que estas alteraciones no eran explicadas por otra causa que no fuera la intoxicación por loperamida.

## CONCLUSIÓN

El mal uso y abuso de la loperamida tiene efectos tóxicos cada vez más reconocidos y frecuentes, debido, en parte, al fácil acceso al medicamento y su costo extremadamente bajo. Aunque la toxicidad por loperamida puede tener consecuencias respiratorias, neurológicas o gastrointestinales, las arritmias cardíacas, incluida la prolongación del QT, son potencialmente fatales. En todo paciente con sospecha de intoxicación debe solicitarse de primera instancia gasometría y electrocardiograma para definir la necesidad de administrar un antídoto y el inicio del manejo de la cardiotoxicidad.

## BIBLIOGRAFÍA

1. Wu P, Juurlink D. Clinical review: Loperamide toxicity. *Ann Emerg Med* August 2017;70(2):245-252. doi: 10.1016/j.annemergmed.2017.04.008.



2. Sheng J, Tran P, Li Z, et al. Characterization of loperamide-mediated block of hERG channels at physiological temperature and its proarrhythmia propensity. *J Pharmacol Toxicol Methods* 2017;88:109-122. doi: 10.1016/j.vascn.2017.08.006.
3. Miller H, Panahi L, Tapia D, et al. Loperamide misuse and abuse. *J Am Pharm Assoc* 2017;57:S45-S50. doi: 10.1016/j.japh.2016.12.079.
4. Hurtado G, Sandoval R. An additional clinical scenario of risk for loperamide cardiac-induced toxicity. *Am J Med* April 2016;129(4):e33. DOI: <https://doi.org/10.1016/j.amjmed.2015.10.041>.
5. Palkar P, Kothari D. Bradycardia and syncope in a patient presenting with loperamide abuse. *Cureus* 2018;10(5):e2599. doi: 10.7759/cureus.2599.
6. Vitbalani N, Heron C, Rao R, et al. Dysrhythmias with loperamide used for opioid withdrawal. *J Am Board Fam Med* 2017 Nov-Dec;30(6):832-834. doi: 10.3122/jabfm.2017.06.170066.
7. Vakkalanka P, Charlton N, Holstege C. Epidemiologic trends in loperamide abuse and misuse. *Ann Emerg Med* January 2017;69(1):73-78. doi: 10.1016/j.annemerg-med.2016.08.444.
8. Idris A, Kaye K. Loperamide abuse cardiotoxicity. Should loperamide still be an over the counter medication? *Am J Emerg Med* 2018;36(9):1716.e1-1716.e3. doi: 10.1016/j.ajem.2018.05.027.
9. Lo S, Niu H, Cheng Y, Niu C, Cheng J, Ku P. Loperamide-induced cardiac depression is enhanced by hyperglycemia: evidence relevant to loperamide abuse. *Arch Med Res* 2017;48:64-72. doi: 10.1016/j.arcmed.2017.01.008.
10. Upadhyay A, Bodar V, Malekzadegan M, et al., Loperamide induced life threatening ventricular arrhythmia. *Case Reports in Cardiology*. 2016, Article ID 5040176. <http://dx.doi.org/10.1155/2016/5040176>.
11. Kenneth K, Cannon R, Cook M, et al. Loperamide-induced torsades de pointes: a case series. *J Emerg Med* 2017;53(3):339-344. doi: 10.1016/j.jemermed.2017.04.027.
12. Eggleston W, Marraffa J, Stork C, et al. Cardiac dysrhythmias after loperamide abuse - New York, 2008-2016. *MMWR* 2016 Nov 18;65(45):1276-1277. doi: 10.15585/mmwr.mm6545a7.
13. Dierksen J, Gonsoulin M, Walterscheid J. Poor man's methadone a case report of loperamide toxicity. *Am J Forensic Med Pathol* 2015;36:268-270. doi: 10.1097/PAF.0000000000000201.

### AVISO PARA LOS AUTORES

*Medicina Interna de México* tiene una nueva plataforma de gestión para envío de artículos. En: **[www.revisionporpares.com/index.php/MIM/login](http://www.revisionporpares.com/index.php/MIM/login)** podrá inscribirse en nuestra base de datos administrada por el sistema *Open Journal Systems* (OJS) que ofrece las siguientes ventajas para los autores:

- Subir sus artículos directamente al sistema.
- Conocer, en cualquier momento, el estado de los artículos enviados, es decir, si ya fueron asignados a un revisor, aceptados con o sin cambios, o rechazados.
- Participar en el proceso editorial corrigiendo y modificando sus artículos hasta su aceptación final.