



Vasculitis leucocitoclástica fibrosante localizada crónica de manifestación insidiosa: diagnóstico sindromático

Chronic localized fibrosing leukocytoclastic vasculitis with an insidious manifestation: syndromic diagnosis.

León Felipe Ruiz-Arriaga,¹ Erika Rodríguez-Lobato,² Daniel Asz-Sigall,³ María Elisa Vega-Memije¹

Sr. Editor:

El propósito de esta carta es presentarle un caso de vasculitis leucocitoclástica fibrosante localizada crónica, que pertenece al espectro de las vasculitis neutrofílicas de pequeños vasos mediada por inmunocomplejos. Este tipo de vasculitis se caracteriza por su típico patrón de fibrosis, ya sea lamelar, esteriforme o concéntrico.¹

La vasculitis leucocitoclástica fibrosante localizada crónica se manifiesta en diversos padecimientos, como son: el granuloma facial, el eritema *elevatum diutinum*, la fibrosis angiocéntrica eosinófilica, el pseudotumor inflamatorio y las enfermedades inflamatorias asociadas con IgG4.²⁻⁴

Se trata de una paciente femenina de 71 años de edad, que tenía el antecedente personal patológico de lupus eritematoso sistémico, tratada hacía 10 años con hidroxicloroquina, asintomática y actualmente sin tratamiento; quien acudió a consulta por padecer una dermatosis localizada a las palmas, bilateral, simétrica, acentuada a la región hipotenar; caracterizada por placas eritematosas, irregulares, mal definidas, que no desaparecían a la vitropresión, así como lesiones de aspecto nodular de 3 a 4 cm de diámetro (**Figura 1A y B**). La dermatosis tenía seis semanas de evolución y era referida como asintomática. Se realizó un estudio histopatológico con los siguientes diagnósticos diferenciales: dermatosis asociada con reactivación de lupus eritematoso sistémico y eritema multiforme.

En el estudio histológico se observó un corte de piel acral con acantosis irregular, vasos sanguíneos dilatados, discreto infiltrado inflamatorio

¹ Departamento de Dermatopatología.

² Departamento de Cirugía Dermatológica y Oncológica.

Hospital General Dr. Manuel Gea González, Ciudad de México, México.

³ Clínica de Oncodermatología, Universidad Nacional Autónoma de México, Ciudad de México, México.

Recibido: 3 de febrero 2019

Aceptado: 13 de marzo 2019

Correspondencia

León Felipe Ruiz-Arriaga
leonruiza@gmail.com

Este artículo debe citarse como

Ruiz-Arriaga LF, Rodríguez-Lobato E, Asz-Sigall S, Vega-Memije ME. Vasculitis leucocitoclástica fibrosante localizada crónica de manifestación insidiosa: diagnóstico sindromático. Med Int Méx. 2020 marzo-abril;36(1):272-274. <https://doi.org/10.24245/mim.v36i2.2923>

de linfocitos y fibras de colágeno engrosadas y de distribución irregular, en patrón esteriforme. Algunas fibras de colágeno perpendiculares a la epidermis en dermis papilar y otras en patrón concéntrico, en “capas de cebolla”, a vasos sanguíneos de pared engrosada e infiltrada por células inflamatorias (**Figura 1C y D**). La inmunotinción del tejido para IgG4 resultó negativa.

Mediante la correlación clínico-patológica se orientó el diagnóstico de esta paciente a dos afecciones:

Eritema *elevatum diutinum*, a favor de este diagnóstico es que este padecimiento tiene asociación con enfermedades autoinflamatorias,⁵ como el lupus eritematoso sistémico que padecía

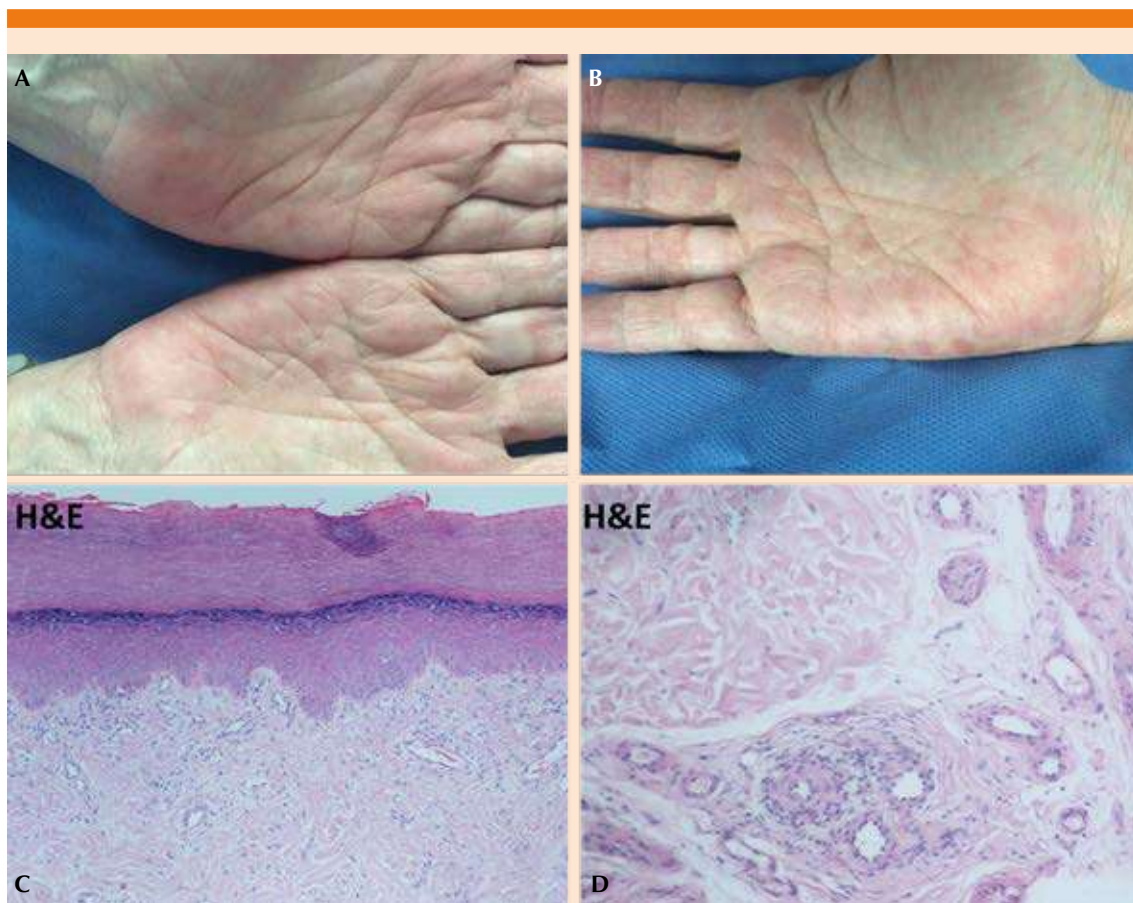


Figura 1. A y B. Imagen clínica de la paciente, en la que se observa una dermatosis localizada en las palmas, principalmente en la región hipotenar, bilateral y simétrica, caracterizada por placas eritematosas mal delimitadas con lesiones de aspecto pápulo-nodular y escama fina en su superficie, que no desaparecen a la digitopresión. C. Imagen histológica de piel acral teñida con hematoxilina y eosina (10x) con aplanamiento de los procesos interpapilares, discreto infiltrado leucocitario en la dermis superficial, disposición esteriforme de las fibras de colágeno, así como engrosamiento de las mismas. D. Detalle a mayor aumento (20x) de la imagen histológica en la que se observa en un vaso sanguíneo el patrón de fibrosis concéntrico en capa de cebolla, característico de la vasculitis fibrosante.

nuestra paciente; las lesiones dermatológicas estaban en un sitio atípico, pero ya descrito;^{6,7} en términos histológicos, puede corresponder a una fase crónica de la enfermedad. En contra de este diagnóstico es el hecho de que no tiene la morfología característica, que se manifiesta en placas eritemato-violáceas o marrones, de aspecto nodular o pseudoqueloideo, bien delimitadas.⁶⁻⁸

Enfermedad inflamatoria cutánea asociada a IgG4, a favor de este diagnóstico está la morfología de las lesiones clínicas, que pueden englobarse en la erupción inespecífica maculopapular o eritematosa de esta enfermedad;⁹ la topografía más habitual es en la cabeza y el cuello; no obstante, puede afectar todo el cuerpo;⁹ respondió favorablemente a la terapia con prednisona, lo que es un criterio mínimo de sospecha.¹⁰ Contrario a esto está que histológicamente se le pudo clasificar como histología con evidencia insuficiente para el diagnóstico según los criterios histológicos propuestos por Deshpande y colaboradores debido a que solo tenía los patrones de fibrosis característicos, pero no pudieron evidenciarse los depósitos de IgG4 en los tejidos, posiblemente debido al tratamiento previo con prednisona sistémica; de la misma manera, las concentraciones séricas de IgG4 no rebasaron las concentraciones normales. No obstante, sugerimos que a pesar de no confirmarse la enfermedad por los criterios previamente descritos, no se descarte la enfermedad.

Una vez descritas las características a favor y en contra de ambas causas, abogamos por su experiencia clínica, así como la de sus lectores, para poder clasificar y brindar un diagnóstico

etiológico adecuado a esta paciente, debido a las implicaciones terapéuticas y de pronóstico de las afecciones etiológicas descritas.

REFERENCIAS

1. Carlson JA, LeBoit PE. Localized chronic fibrosing vasculitis of the skin: an inflammatory reaction that occurs in settings other than erythema elevatum diutinum and granuloma faciale. *Am J Surg Pathol* 1997;21(6):698-705. DOI: 10.1097/0000478-199706000-00010.
2. Deeken A, Jefferson J, Hawkinson D, Fraga G. Localized chronic fibrosing vasculitis in a tattoo: a unique adverse tattoo reaction. *Am J Dermatopathol* 2014;36(4):e81-e83. doi: 10.1097/DAD.0b013e3182a27a99.
3. Marcoval J, Moreno A, Peyr J. Granuloma faciale: a clinicopathological study of 11 cases. *J Am Acad Dermatol* 2004;51:269-273. DOI: 10.1016/j.jaad.2003.11.071.
4. Cesinaro AM, Lonardi S, Facchetti F. Granuloma faciale: a cutaneous lesion sharing features with IgG4-associated sclerosing diseases. *Am J Surg Pathol* 2013;37:66-73. doi: 10.1097/PAS.0b013e318271efd0.
5. Atallah J, Garces J, Loayza E, Carlson J. Chronic localized fibrosing leukocytoclastic vasculitis associated with lymphedema, intralymphatic and intravascular lymphocytosis, and chronic myelogenous leukemia. *Am J Dermatopathol* 2017;39(6):479-484. doi: 10.1097/DAD.0000000000000802.
6. Ziemer M, Koehler MJ, Weyers W. Erythema elevatum diutinum: a chronic leukocytoclastic vasculitis microscopically indistinguishable from granuloma faciale? *J Cutan Pathol* 2011;38:876-883. doi: 10.1111/j.1600-0560.2011.01760.x.
7. Chen G, Cheuk W, Chan J. IgG4-related sclerosing disease a critical appraisal of an evolving clinicopathologic entity. *Zhonghua Bing Li Xue Za Zhi*. 2010 Dec;39(12):851-68.
8. Arenas R. Vasculitis neutrofilicas. In: Arenas R, ed. by. *Dermatología: atlas, diagnóstico y tratamiento*. 6th ed. Ciudad de México: McGraw Hill; 2015;310-312.
9. Tokura Y, Yagi H, Yanaguchi H, Majima Y, Kasuya A, Ito T, et al. IgG4-related skin disease. *Br J Dermatol* 2014;171(5):959-967. DOI:10.1111/bjd.13296.
10. Deshpande V, Zen Y, Chan J, Yi E, Sato Y, Yoshino T, et al. Consensus statement on the pathology of IgG4-related disease. *Mod Pathol* 2012;25(9):1181-1192. doi: 10.1038/modpathol.2012.72.