



Frecuencia de *Malassezia* spp en pacientes con VIH/SIDA con dermatitis seborreica en la piel cabelluda

Frequency of *Malassezia* spp in HIV/AIDS patients with seborrheic dermatitis in the scalp.

Andrea Merino-Ruisanchez,¹ Roberto Arenas,² Ramón Fernández-Martínez,³ Alejandra Angulo-Rodríguez,¹ Carlos Daniel Sánchez-Cárdenas,¹ Patricia Ruíz-López,⁴ Gabriela Moreno-Coutiño³

Resumen

ANTECEDENTES: La dermatitis seborreica es una dermatosis cutánea crónica y recidivante, caracterizada por descamación, inflamación y eritema en áreas con grandes cantidades de glándulas sebáceas.

OBJETIVO: Determinar mediante tinción de azul de metileno la presencia de *Malassezia* spp en pacientes con VIH/SIDA con dermatitis seborreica en la piel cabelluda, para valorar si existe alguna correlación entre ambas.

MATERIALES Y MÉTODOS: Estudio prospectivo realizado de enero a agosto de 2019 en el que se incluyeron pacientes de la consulta de Infectología del Hospital General Dr. Manuel Gea González y de la Clínica de especialidades Condesa Iztapalapa. Se tomó escama mediante raspado con hoja de bisturí estéril de piel cabelluda, con posterior barrido sobre una laminilla igualmente estéril.

RESULTADOS: Se estudiaron 204 pacientes, de los que 187 (92%) eran hombres y 17 (8%) mujeres. En sus últimos resultados de laboratorio el 40% de los pacientes tuvo una cuenta mayor de 500 linfocitos CD4+, mientras que el 37% tuvo 200-500 linfocitos CD4+ y únicamente el 23% tuvo menos de 200 linfocitos CD4+. El 100% de los pacientes fueron positivos para *Malassezia* spp en la escama de la piel cabelluda.

CONCLUSIONES: En el examen directo teñido con azul de metileno, *Malassezia* spp estuvo presente en el 100% de los pacientes con dermatitis seborreica, mostrando una fuerte relación entre la existencia de la levadura y la de la dermatosis.

PALABRAS CLAVE: Dermatitis seborreica; VIH; SIDA; *Malassezia*; tinción con azul de metileno.

Abstract

BACKGROUND: Seborrheic dermatitis is a chronic and relapsing skin disease, characterized by scales, inflammation and erythema, mainly on body areas rich in sebaceous glands, such as the scalp, face and chest.

OBJECTIVE: To determine by methylene blue staining the presence of *Malassezia* spp on patients with HIV/AIDS and seborrheic dermatitis on the scalp, in order to determine if a correlation exists.

MATERIALS AND METHODS: A prospective study done from January to August 2019, in which patients from the Infectious Diseases Clinic of the Dr. Manuel Gea González General Hospital and the Condesa Iztapalapa Specialty Clinic were included. Scale was taken by scraping with a sterile scalp blade from the scalp, with subsequent sweeping over an equally sterile slide.

¹ Médico pasante.

² Jefe de servicio.

³ Médico adscrito.

Sección de Micología, Hospital General Dr. Manuel Gea González, Ciudad de México.

⁴ Médico adscrito a la Clínica Especializada Condesa-Iztapalapa, Ciudad de México.

Recibido: 21 de noviembre 2019

Aceptado: 14 de marzo 2020

Correspondencia

Gabriela Moreno Coutiño
gmorenocoutino@gmail.com

Este artículo debe citarse como: Merino-Ruisanchez A, Arenas R, Fernández-Martínez R, Angulo-Rodríguez A, et al. Frecuencia de *Malassezia* spp en pacientes con VIH/SIDA con dermatitis seborreica en la piel cabelluda. Med Int Méx. 2021; 37 (2): 182-187. <https://doi.org/10.24245/mim.v37i2.3701>



RESULTS: Two hundred four patients were studied, of which 187 (92%) were men and 17 (8%) were women. In their last laboratory results, 40% of the patients had a CD4+ lymphocyte count greater than 500, while 37% had 200-500 CD4+ lymphocytes and only 23% had less than 200 CD4+ lymphocytes. One hundred percent of the patients were positive for *Malassezia* spp on the scalp scale.

CONCLUSIONS: In the direct examination stained with methylene blue, *Malassezia* spp was present in 100% of the patients with seborrheic dermatitis, showing a strong relationship between the existence of yeast and that of dermatosis.

KEYWORDS: Seborrheic dermatitis; HIV; AIDS; *Malassezia*; Methylene blue staining.

ANTECEDENTES

La enfermedad de la piel es extremadamente común en pacientes con afectación inmunitaria, especialmente en los infectados por el virus de la inmunodeficiencia humana (VIH). Las dermatosis son causa de alta morbilidad en esta población porque generan alteraciones en la calidad de vida, además de defectos cosméticos importantes.¹

La dermatitis seborreica es una dermatosis cutánea crónica y recidivante, caracterizada por descamación, inflamación y eritema en áreas con grandes cantidades de glándulas sebáceas, como la piel cabelluda, la cara y el tórax.² La aparición de esta enfermedad se manifiesta cuando la actividad de las glándulas sebáceas es alta, con varios picos de incidencia a lo largo de la vida. No obstante, es frecuente en poblaciones especiales, como en pacientes con VIH/SIDA, en quienes se estima que se manifiesta hasta en el 80% de los casos, comparado con 3-5% de la población inmunocompetente.^{2,3} Asimismo, la dermatitis seborreica predomina en hombres, principalmente en los de edad más avanzada.

Aunque la patogénesis de esta dermatosis no está claramente descrita, se sabe que es multifactorial debido a que se han identificado factores

internos y externos implicados en su aparición y exacerbaciones; la colonización por levaduras de *Malassezia* es uno de los principales.⁴ Este microorganismo forma parte de la microbiota de la piel de, incluso, el 98% de pacientes adultos sanos, pero se convierte en oportunista en ciertas condiciones, como la inmunodeficiencia en pacientes con VIH/SIDA.⁵

En este grupo poblacional, la dermatitis seborreica muestra mayor severidad y se asocia con conteos bajos de linfocitos TCD4+, por lo que se considera un marcador temprano de progresión del VIH.² Se cree que la inmunosupresión genera alteraciones que favorecen el crecimiento de *Malassezia*, secundario a la disregulación en el perfil lipídico dérmico y que éste es un hongo lipofílico cuyo crecimiento es dependiente de la cantidad de sebo presente.^{5,6} No obstante, diversos autores difieren sobre el papel de estas levaduras en la patogénesis de la dermatitis seborreica, por lo que aún no está completamente definido si los pacientes con dermatitis seborreica tienen recuentos más altos que los pacientes sanos. Con todo, el hecho de que el tratamiento con antifúngicos suele aliviar el cuadro de dermatitis seborreica establece la asociación con *Malassezia*.⁷

El diagnóstico de dermatitis seborreica es clínico. En adultos, se distingue por placas

eritematosas de bordes irregulares, con descamación amarillenta, seca u oleosa y eccema variable. El prurito puede o no estar presente y la complicación principal es la sobreinfección bacteriana. En la piel cabelluda, la descamación puede estar firmemente adherida a la piel o ser de fácil desprendimiento.⁸ Pese a que existen diferentes maneras de identificar las levaduras de *Malassezia* en las escamas, se prefiere el uso de tinciones, como azul de metileno en el examen directo.

Debido a la alta prevalencia de dermatitis seborreica en pacientes con inmunodepresión, así como a la controversia en cuanto a la implicación de este hongo en su fisiopatología, se decidió determinar la presencia de *Malassezia* spp en pacientes con VIH/SIDA con dermatitis seborreica en la piel cabelluda, con el objetivo de determinar si existe alguna correlación.

MATERIALES Y MÉTODOS

Estudio prospectivo realizado de enero a agosto de 2019 en el que se incluyeron pacientes de la consulta de Infectología del Hospital General Dr. Manuel Gea González y de la Clínica de especialidades Condesa Iztapalapa. Mediante formulación, se obtuvo un tamaño de muestra de 204 pacientes, quienes cumplieron con las siguientes características: mayores de 18 años de edad, diagnosticados con VIH/SIDA y dermatitis seborreica en la piel cabelluda, que no hubieran recibido tratamiento contra esa dermatosis durante el último mes, ni padecieran otra enfermedad de la piel cabelluda.

Una vez firmado el consentimiento informado, se obtuvo la información correspondiente sobre cuenta de CD4+ de cada sujeto de estudio. Se tomó escama mediante raspado con hoja de bisturí estéril de piel cabelluda, con posterior barrido sobre una laminilla igualmente estéril.

Tras su rotulación, en el laboratorio se fijó la escama en el mechero, se aplicó la tinción de azul de metileno y pasados cinco minutos se enjuagó con agua corriente para su observación bajo el microscopio con visión 40x, en busca de *Malassezia* spp. Se estableció la siguiente clasificación dependiente de la cantidad de levaduras visibles: + (1-3 levaduras), ++ (3-5 levaduras), +++ (más de 5 levaduras).

RESULTADOS

Se estudiaron 204 pacientes, de los que 187 (92%) eran hombres y 17 (8%) mujeres, de edades entre 18 y 69 años, con promedio de 30 años de edad. De éstos, en sus últimos resultados de laboratorio el 40% de los pacientes tuvo una cuenta mayor de 500 linfocitos CD4+, mientras que el 37% tuvo 200-500 linfocitos CD4+ y únicamente el 23% tuvo menos de 200 linfocitos CD4+. **Figura 1**

Del total de la muestra, el 100% de los pacientes fueron positivos para *Malassezia* spp en la escama de la piel cabelluda mediante el uso de tinción de azul de metileno. Se clasificaron con + 46 pacientes (22%), ++ 32 pacientes (15%) y +++ 126 pacientes (62%). **Figura 2.**

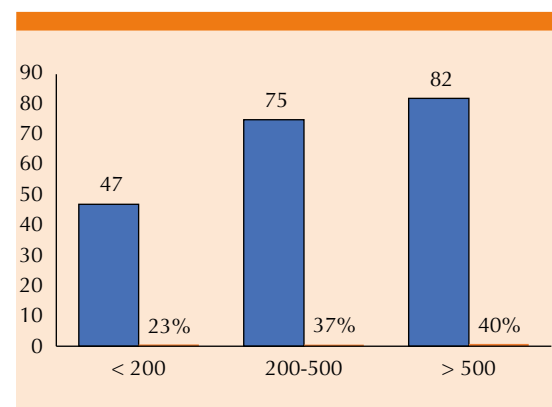


Figura 1. Distribución de los pacientes por cuenta de linfocitos CD4+.

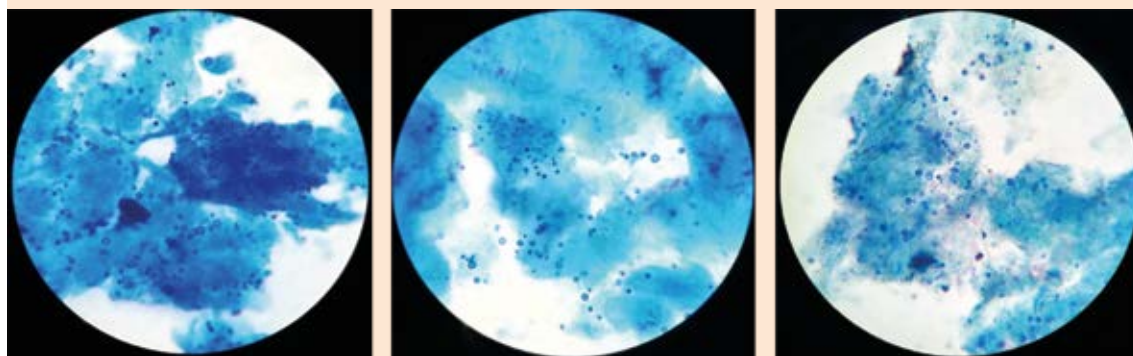


Figura 2. El 100% de los pacientes fueron positivos para *Malassezia* spp mediante tinción de azul de metileno, 126 pacientes (62%) con +++, lo que representa existencia de más de 5 levaduras.

DISCUSIÓN

La dermatitis seborreica es una dermatosis crónica y recurrente de origen multifactorial, que afecta zonas ricas en glándulas sebáceas de la piel. Se considera que la proliferación de *Malassezia* es un factor predisponente para la aparición de dermatitis seborreica, aunque la relación causal no se ha establecido claramente, pues se han identificado otros factores implicados en su patogenia.^{9,10}

Los distintos géneros de *Malassezia* afectan a pacientes con trastornos neurológicos, enfermedades psiquiátricas y alteraciones nutricionales, pero se ha reportado principalmente en pacientes inmunosuprimidos, como los infectados por el virus de la inmunodeficiencia humana (VIH), sobre todo cuando el conteo de linfocitos TCD4+ es de 200 a 500 células/mm.⁸

En pacientes que viven con VIH/SIDA, la dermatitis seborreica suele ser más severa por su mayor extensión, episodios de recurrencia y difícil control, lo que sugiere progresión de la enfermedad.³ Algunos autores sugieren que el sobrecrecimiento de *Malassezia* ocurre en una

minoría de pacientes con estado inmunitario alterado, mientras otros establecen que en ellos existen concentraciones más altas del hongo en las escamas de la piel.⁷

Un estudio realizado en Colombia valoró a 134 pacientes de los que 95 resultaron positivos para *Malassezia* spp. De éstos, 23 pacientes tenían diagnóstico de dermatitis seborreica, 25 eran individuos sanos, 19 padecían dermatitis seborreica y VIH y 28 únicamente VIH. De los pacientes con dermatitis seborreica y VIH, 79% (n = 15) eran hombres y 21% (n = 4) mujeres, con mayor prevalencia en edades entre 30 y 50 años. Debido a que la dermatitis seborreica aumenta cuando las glándulas sebáceas tienen alta actividad, el estudio indica que en edades mayores también existe excreción incrementada de sebo, lo que permite que *Malassezia* spp actúe como oportunista. Este hongo utiliza lipasas y fosfolipasas para la hidrólisis de triglicéridos del sebo humano, liberando así ácidos grasos que exacerban la dermatitis seborreica.² En pacientes que viven con VIH/SIDA, este proceso está exacerbado, pues se cree que la alteración inmunitaria afecta la composición de los lípidos de la piel, favoreciendo el crecimiento del hongo.

Asimismo, una serie de 20 casos en pacientes afroamericanos con VIH y dermatitis seborreica mostró asociación entre la inmunosupresión y la severidad de la dermatosis. La mayoría de los pacientes eran resistentes al tratamiento convencional, requiriendo dosis más altas y prolongadas de antimicóticos tópicos y sistémicos, así como corticoesteroides orales. De igual forma, la extensión de la enfermedad implicaba áreas atípicas de afección. Siete pacientes tenían conteos menores de 200 linfocitos T CD4+; sin embargo, los sujetos con conteos aún más bajos mostraron que el grado de inmunosupresión es proporcional a la gravedad de la dermatitis seborreica. Con esto, se concluyó que las características mencionadas pueden utilizarse como marcador para diagnosticar VIH en pacientes con dermatitis seborreica.⁶

Además, un estudio en Londres valoró 33 pacientes con dermatitis seborreica sin otra comorbilidad y 17 pacientes con dermatitis seborreica y VIH, valorando los conteos de CD4+ en este último grupo. No se encontraron diferencias significativas entre la cuenta de levaduras de *Malassezia* spp entre ambos grupos; sin embargo, en pacientes con VIH se detectó una correlación inversamente proporcional entre la cuenta de CD4+ y la gravedad de la dermatitis seborreica. Esto sugiere que entre menor sea el estado inmunológico del paciente, la dermatitis seborreica será clínicamente más severa, aunque no se encontró aumento del número de levaduras de *Malassezia* spp en comparación con la población con dermatitis seborreica sin VIH.¹¹ No obstante, otros autores afirman que sí existe sobreinfección por este hongo en pacientes con VIH/SIDA.

Los resultados de diversos autores apoyan lo que encontramos en nuestro estudio. En el examen directo teñido con azul de metileno, *Malassezia* spp estuvo presente en el 100% de los pacientes con dermatitis seborreica, mostrando una fuerte

relación entre la existencia de la levadura y la de la dermatosis. No obstante, no encontramos relación entre conteos menores de CD4+ y la sobreinfección por *Malassezia* spp, pues independientemente del estado inmunológico de los individuos, en todos se encontró la levadura, la mayoría con +++ en la determinación bajo el microscopio. Este resultado confirma que los pacientes que viven con VIH son al menos portadores del hongo, aunque al no contar con un grupo control, fuimos incapaces de comparar los resultados con pacientes sanos.

Nuestro estudio no valoró la severidad de la dermatitis seborreica, ya que no se estudió la extensión de la dermatosis ni la respuesta a tratamiento, pues el objetivo principal radicaba en la identificación de la frecuencia del hongo en la piel cabelluda. Con esto, concluimos que *Malassezia* spp está presente en todos los pacientes con VIH y dermatitis seborreica, independientemente de su estado inmunológico. Sin embargo, resultaría valiosa la realización de un estudio más extenso que valore otros aspectos probablemente relacionados con la existencia de *Malassezia* spp en relación con la patogénesis de dermatitis seborreica y su efecto en pacientes con VIH.

REFERENCIAS

1. Goh Bk, Chan RkW, Sen P, Theng CTS, et al. Spectrum of skin disorders in human immunodeficiency virus-infected patients in Singapore and the relationship to CD4 lymphocyte counts. *International J Dermatol* 2007; 46: 695-699. doi. 10.1111/j.1365-4632.2007.03164.x.
2. Amado Y, Patiño-Uzcátegui A, Cepero de García MC, Tabima J, et al. Seborrheic dermatitis: predisposing factors and ITS2 secondary structure for *Malassezia* phylogenetic analysis. *Medical Mycology* 2013; 1-8. <https://doi.org/10.3109/13693786.2013.820001>.
3. Gaitanis G, Magiatis P, Hantschke M, Bassukas ID, et al. The *Malassezia* genus in skin and systemic diseases. *Clin Microbiol Rev* 2015; 25 (1): 106-141. doi. 10.1128/CMR.00021-11.
4. Andersen Y, Egerberg A. Seborrhoeic dermatitis- understood or understudied? *Br J Dermatol* 2019; 181 (4): 659. doi. 10.1111/bjd.18307.



5. Lee YW, Byun HJ, Kim BJ, Kim DH, et al. Distribution of *Malassezia* species on the scalp in Korean seborrheic dermatitis patients. *Ann Dermatol* 2011; 23 (2): 156-161. doi. 10.5021/ad.2011.23.2.156.
6. Forrestel AK, Kovarik CL, Mosam A, Gupta D, et al. Diffuse HIV-associated seborrheic dermatitis- a case series. *Int J STD AIDS* 2016; 27 (14): 1342-1345. doi. 10.1177/0956462416641816.
7. Bittencourt-Sampaio ALS, De Sousa-Vargas TJ, Pedreira-Nunes A, Akel-Mameri AC, et al. Seborrheic dermatitis. *An Bras Dermatol.* 2011; 86(6): 1061-74. doi. 10.1590/s0365-05962011000600002.
8. Gupta A, Bluhm R. Seborrheic dermatitis. *JEADV* 2004; 18: 13-26. doi. 10.1111/j.1468-3083.2004.00693.x.
9. Ruiz-Arriaga LF, Arenas R, Vega-Sánchez DC, Asz-Sigall D, et al. Seborrheic dermatitis: Three novel trichoscopic signs and its correlation to *Malassezia* sp. colonization. *Skin Appendage Disord* 2019; 5: 288-292. doi. 10.1159/000497782.
10. Wikramanayake TC, Borda LJ, Miteva M, Paus R. Seborrheic dermatitis- Looking beyond *Malassezia*. *Exp Dermatol* 2019; 28: 991-1001. doi. 10.1111/exd.14006.
11. Schechtman RC, Midgley G, Hay RJ. HIV disease and *Malassezia* yeasts: a quantitative study of patients presenting with seborrhoeic dermatitis. *Br J Dermatol* 1995; 133: 694-698. doi. 10.1111/j.1365-2133.1995.tb02740.x.

AVISO PARA LOS AUTORES

Medicina Interna de México tiene una nueva plataforma de gestión para envío de artículos. En: **www.revisionporpares.com/index.php/MIM/login** podrá inscribirse en nuestra base de datos administrada por el sistema *Open Journal Systems* (OJS) que ofrece las siguientes ventajas para los autores:

- Subir sus artículos directamente al sistema.
- Conocer, en cualquier momento, el estado de los artículos enviados, es decir, si ya fueron asignados a un revisor, aceptados con o sin cambios, o rechazados.
- Participar en el proceso editorial corrigiendo y modificando sus artículos hasta su aceptación final.