



<https://doi.org/10.24245/mim.v37i5.4143>

Lo que deberías conocer acerca de las vasculitis de vasos pequeños asociadas con ANCA

Everything you should know about ANCA-associated small vessel vasculitis.

Ulises Mercado, Erick Arzola, Ricardo Sepúlveda

Resumen

Las vasculitis asociadas con anticuerpos contra citoplasma de neutrófilos (ANCA) incluyen granulomatosis con poliangeítis (Wegener), poliangeítis microscópica, granulomatosis eosinofílica con poliangeítis (Churg-Strauss), glomerulonefritis necrosante con crecientes y paucimunes y vasculitis inducida por fármacos. Los cinco fenotipos se caracterizan por vasculitis de vasos pequeños, ausencia o pocos depósitos de inmunoglobulinas y complemento, con o sin inflamación granulomatosa, más comúnmente en los pulmones, y la presencia de ANCA circulante con especificidad a proteinasa-3 o mieloperoxidasa. El mecanismo por el cual ANCA causa vasculitis se desconoce. La evidencia clínica y experimental sugieren que la proteinasa 3 y la mieloperoxidasa son patogénicas. Tradicionalmente el esquema de Fauci de granulomatosis con poliangeítis consiste en la combinación de glucocorticoides y ciclofosfamida diariamente por vía oral. Otras modalidades de tratamiento incluyen rituximab, plasmaféresis y micofenolato.

PALABRAS CLAVE: Anticuerpos contra citoplasma de neutrófilos; ANCA; granulomatosis; poliangeítis.

Abstract

Antineutrophil cytoplasmic antibody (ANCA)-associated vasculitides include granulomatosis with polyangiitis (Wegener), microscopic polyangiitis, eosinophilic granulomatosis with polyangiitis (Churg-Strauss), necrotizing and crescentic glomerulonephritis that lacked well defined immunoglobulin deposit and drug-induced vasculitides. The five phenotypes are characterized by small vessel vasculitis, absence or paucity of vessel wall localization of immunoglobulin and complement, with or without granulomatous inflammation, most often in the lung, and the presence of circulating ANCA with specificity toward proteinase-3 or myeloperoxidase. The mechanism by which ANCAs cause vasculitis is unknown. Experimental and clinical evidence suggest that both PR-3 and MPO proteases are pathogenic. Traditionally, Fauci regimen of GPA consists of daily oral cyclophosphamide and glucorticoids. Other therapies include rituximab, plasmapheresis and mycophenolate.

KEYWORDS: Antineutrophil cytoplasmic autoantibodies; ANCA; Granulomatosis; Polyangiitis.

Hospital General Mexicali y Facultad de Medicina, Universidad Autónoma de Baja California, Campus Mexicali, Baja California, México.

Recibido: 6 de abril 2020

Aceptado: 27 de mayo 2020

Correspondencia

Ulises Mercado
abimer2013@gmail.com

Este artículo debe citarse como: Mercado U, Arzola E, Sepúlveda R. Lo que deberías conocer acerca de las vasculitis de vasos pequeños asociadas con ANCA. Med Int Méx. 2021; 37 (5): 827-833.

ANTECEDENTES

En 1980, Alarcón-Segovia¹ agrupó todas las vasculitis necrosantes en tres tipos: vasculitis de vasos grandes, de vasos medianos y de vasos pequeños. Las vasculitis de vasos pequeños también afectan arterias pequeñas y medianas, haciendo difícil una clasificación de las vasculitis universalmente aceptada. Más tarde, estos tres tipos de vasculitis fueron adoptados y definidos en la nomenclatura de Chapel Hill.² Algunas enfermedades cambiaron de nombre, como la granulomatosis de Wegener (granulomatosis con poliangitis o GPA), el síndrome de Churg-Strauss (granulomatosis eosinofílica con poliangitis), la púrpura de Henoch-Schonlein (vasculitis por depósitos inmunitarios de IgA) y se agregó poliangitis microscópica, entre otras.

En 1982 se describieron los casos de 8 sujetos con glomerulonefritis necrosante segmentaria con anticuerpos contra neutrófilos utilizando inmunofluorescencia indirecta. Todos tuvieron glomerulonefritis sin depósitos o pocos depósitos inmunitarios y 5 tenían síntomas pulmonares (disnea, hemoptisis). Otros investigadores confirmaron los hallazgos de vasculitis, glomerulonefritis y autoanticuerpos contra citoplasma de neutrófilos (ANCA) y monocitos para el diagnóstico y vigilancia de actividad de GPA.^{3,4,5} Los ANCA producen activación excesiva de neutrófilos que subsecuentemente liberan citocinas inflamatorias, mieloperoxidasa y proteinasa-3 (PR3) y la formación de trampas extracelulares. Aunque las trampas extracelulares son esenciales en inmunidad innata, la formación excesiva causa daño vascular mediado por ANCA e induce la producción de ANCA. La generación de ratones deficientes en enzimas líticas establece el papel de PR3 y mieloperoxidasa como microbicidas intracelulares.^{6,7} Los anticuerpos clínicamente relevantes se dirigen contra mieloperoxidasa y PR3. Por inmunofluorescencia indirecta se observan tres patrones de ANCA: citoplasmático

(cANCA), perinuclear (pANCA) y atípico. Los patrones citoplasmático y perinuclear identifican por inmunoanálisis enzimático a la proteasa PR3 y mieloperoxidasa. De acuerdo con el Consenso Internacional de 2017 se recomienda solicitar como prueba inicial PR3 o mieloperoxidasa ante la sospecha de vasculitis por ANCA, más que la inmunofluorescencia indirecta.^{8,9}

VASCULITIS DE VASOS PEQUEÑOS ASOCIADAS CON ANCA

Las vasculitis de pequeños vasos asociadas con ANCA incluyen cinco enfermedades: GPA, poliangitis microscópica, granulomatosis eosinofílica con poliangitis, glomerulonefritis pauciinmunitaria limitada al riñón y vasculitis inducida por fármacos (por ejemplo, antitiroideos). Las dos primeras enfermedades se describieron en idioma alemán y los eventos que sucedieron están descritos en la bibliografía por uno de los autores.^{10,11,12} Característicamente, las vasculitis asociadas con ANCA afectan: vasos pequeños (capilares, vénulas, arteriolas), muestran glomerulonefritis necrosante con crecientes y ausencia o pocos depósitos de inmunoglobulina y complemento, inflamación granulomatosa (excepto en poliangitis microscópica) y ANCA circulante. Los sujetos con hipertiroidismo en tratamiento con fármacos antitiroideos desencadenan vasculitis asociada con MPO-ANCA, que generalmente cede cuando se retira el fármaco.^{13,14} Las vasculitis de vasos pequeños no asociadas con ANCA están relacionadas con inmunocomplejos que incluyen el síndrome de Goodpasture (antimembrana basal glomerular), vasculitis por crioglobulinemia, vasculitis urticariana hipocomplementémica (anti-C1q), vasculitis por lupus y artritis reumatoide (**Figuras 1 y 2**). Además de la vasculitis tipo poliarteritis nodosa, el virus de hepatitis B también se asocia con vasculitis de vasos pequeños y los anticuerpos contra membrana basal glomerular pueden detectarse en vasculitis-ANCA.

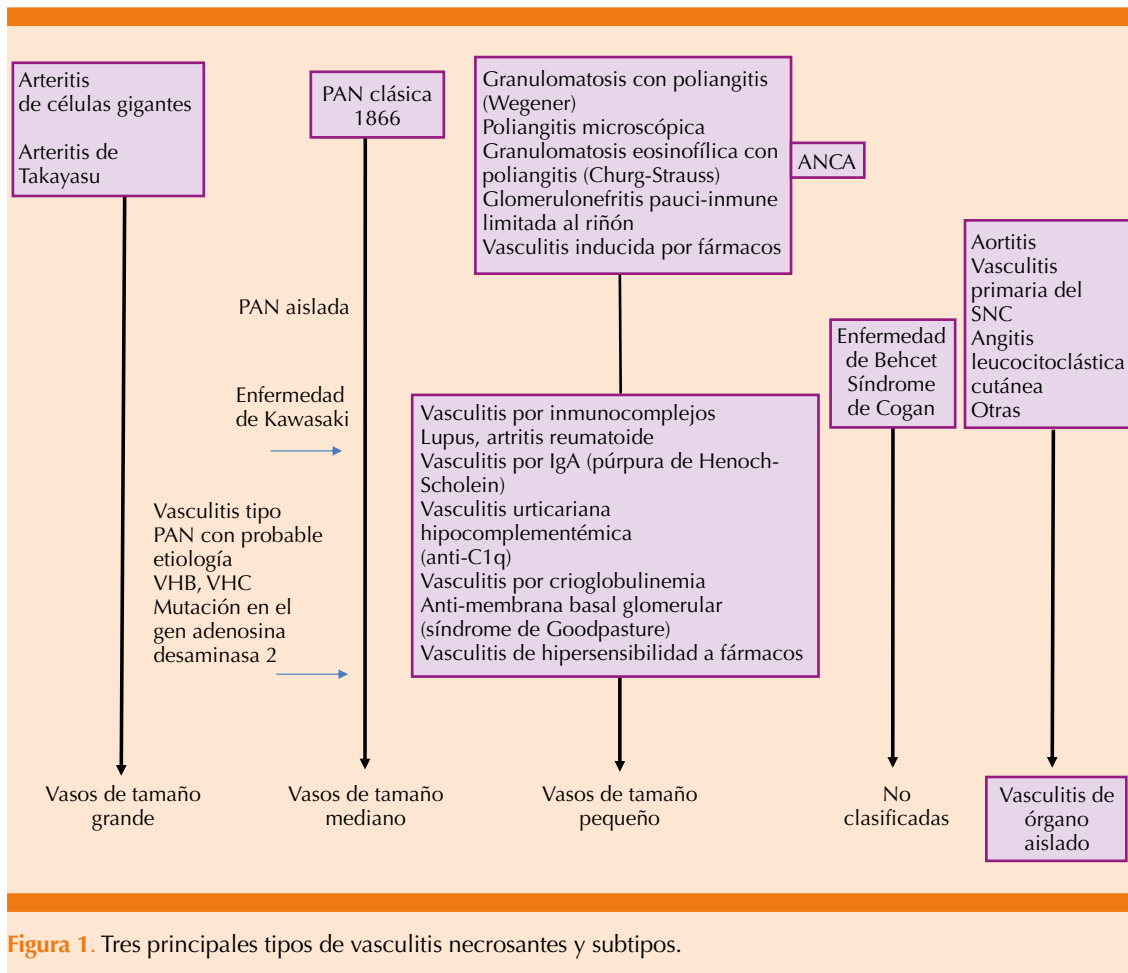


Figura 1. Tres principales tipos de vasculitis necrosantes y subtipos.

UTILIDAD DE LOS TÍTULOS SÉRICOS ANCA EN ENFERMEDAD ACTIVA Y RECAÍDA

En el reporte de 1985⁵ los autores señalaron que los títulos de ANCA disminuyen o desaparecen con la respuesta al tratamiento. Sin embargo, esta relación no es confiable. El papel de ANCA en la evaluación de actividad de enfermedad y predicción de remisión y recaída es controvertido. Mientras la utilidad de ANCA en el diagnóstico está bien establecida, la utilidad de determinaciones seriadas para evaluar la actividad de enfermedad y probabilidad de recaída no pudo determinarse después de una revisión sistemá-

tica de 22 estudios que incluyó 950 pacientes. La opinión general es que los títulos ANCA no deberían utilizarse como guía principal para vigilancia de la enfermedad o hacer modificaciones del tratamiento.^{15,16}

¿EXISTEN DIFERENCIAS ENTRE PACIENTES CON GPA PR3-ANCA Y MPO-ANCA?

En un estudio que analizaron 365 pacientes con vasculitis de vasos pequeños, 273 (75%) tenían GPA (PR3-ANCA+), 33 (9%) tenían GPA (MPO-ANCA+), 15 (4%) tenían GPA (ANCA-) y 44 (12%) tenían poliangeitis microscópica (MPO-

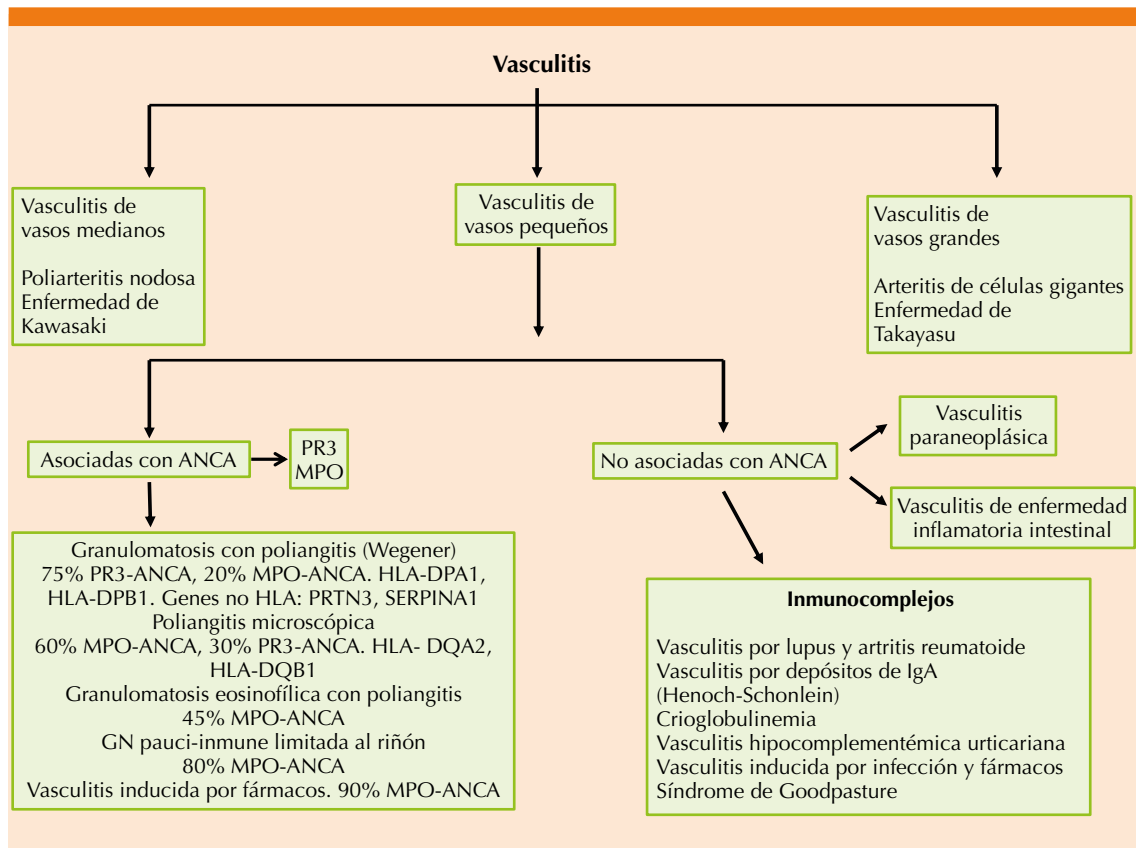


Figura 2. Vasculitis de vasos pequeños asociadas con ANCA y no asociadas con ANCA.

ANCA+). De acuerdo con los investigadores, los pacientes con GPA (MPO-ANCA+) fueron significativamente más jóvenes al momento del diagnóstico, comparados con los pacientes con poliangeitis microscópica (MPO-ANCA+). No se encontró diferencia significativa en la frecuencia de inflamación nasal, sinusitis, nódulos pulmonares, estenosis de la tráquea, pérdida de la audición y masas orbitales. Con respecto a las manifestaciones relacionadas con capilaritis, la hemorragia pulmonar, glomerulonefritis y neuropatía ocurrieron con igual frecuencia y severidad en ambos grupos. Otro estudio retrospectivo incluyó 315 pacientes; 59 con GPA (MPO-ANCA+) se compararon

con 118 pacientes con GPA (PR3-ANCA+) y 138 pacientes con poliangeitis microscópica (MPO-ANCA+). Los autores encontraron que los pacientes con GPA (MPO-ANCA+) tuvieron mayor frecuencia de enfermedad limitada o localizada, alta prevalencia de estenosis de la tráquea, tratamiento con inmunosupresores menos agresivos y la edad de los sujetos fue más joven y con predominio de mujeres. Finalmente, no se lograron demostrar diferencias clínicas significativas entre los grupos. De acuerdo con los autores, el riesgo de recaída estuvo relacionado más con el fenotipo de vasculitis que con el tipo de ANCA (mieloperoxidasa o PR3) en sus pacientes.^{17,18}



¿ANCAS SON PATOGENICOS?

Los estudios experimentales sugieren que ANCAs con especificidad a mieloperoxidasa, pero no PR3, causan glomerulonefritis y vasculitis.¹⁹ La evidencia clínica más directa de la patogenicidad de ANCAs se apoya en los casos reportados de transferencia transplacentaria de anti-mieloperoxidasa causando un síndrome similar a vasculitis en el recién nacido.^{20,21} Sin embargo, no hubo reporte de biopsia pulmonar o renal. Silva y colaboradores²² informaron el caso de una mujer que padeció poliangeitis microscópica cinco años antes de su embarazo. Después del tratamiento de inducción, la remisión se mantuvo con prednisona y azatioprina. A pesar de concentraciones elevadas de anti-MPO la paciente eligió embarazarse y mantener la inmunosupresión. El parto llegó a término y el recién nacido se encontró normal y las concentraciones séricas de anti-mieloperoxidasa elevadas al nacimiento disminuyeron hasta su desaparición y no tuvo manifestaciones clínicas de vasculitis. Esto sugiere que los autoanticuerpos contra mieloperoxidasa no son suficientes para desencadenar la enfermedad. Sin embargo, no se explica por qué no todos los pacientes con GPA, poliangeitis microscópica y granulomatosis eosinófila con poliangeitis tienen ANCA ni por qué persiste en algunos pacientes en remisión y, finalmente, no se encuentra correlación entre títulos séricos de ANCA y actividad de la enfermedad.

DEL RÉGIMEN FAUCI A RITUXIMAB

Fauci y colaboradores²³ mejoraron la supervivencia de pacientes con GPA al administrar la combinación de glucocorticoides por vía oral y ciclofosfamida por vía oral por un periodo de 12 meses, aunque la longitud de tiempo puede ser individual. Hoy día, el tratamiento de inducción a la remisión se ha reducido 3 a 6 meses debido a la asociación con cáncer, infecciones, anovulación y cistitis hemorrágica y continuar con metotrexato o azatioprina en la fase de mantenimiento. Si la vasculitis asociada con ANCA está mediada por células B, la depleción de células B con anticuerpo monoclonal al antígeno CD20 podría producir remisión con menos toxicidad.^{24,25} (Figura 3). Dos estudios compararon rituximab y ciclofosfamida; los resultados fueron similares en eficacia.

CONCLUSIONES

Las vasculitis asociadas con ANCA son un grupo heterogéneo de enfermedades caracterizadas por inflamación necrosante predominantemente de los vasos pequeños con diversas manifestaciones clínicas. La GPA y poliangeitis microscópica reciben esquemas de tratamiento similares, la duración del tratamiento siguiendo la remisión es un asunto todavía no resuelto, como es la preferencia de prescribir ciclofosfamida IV u oral. La patogenicidad experimental y la transferencia transplacentaria ocurre con anti-mieloperoxidasa, aunque no en todos los casos comunicados.

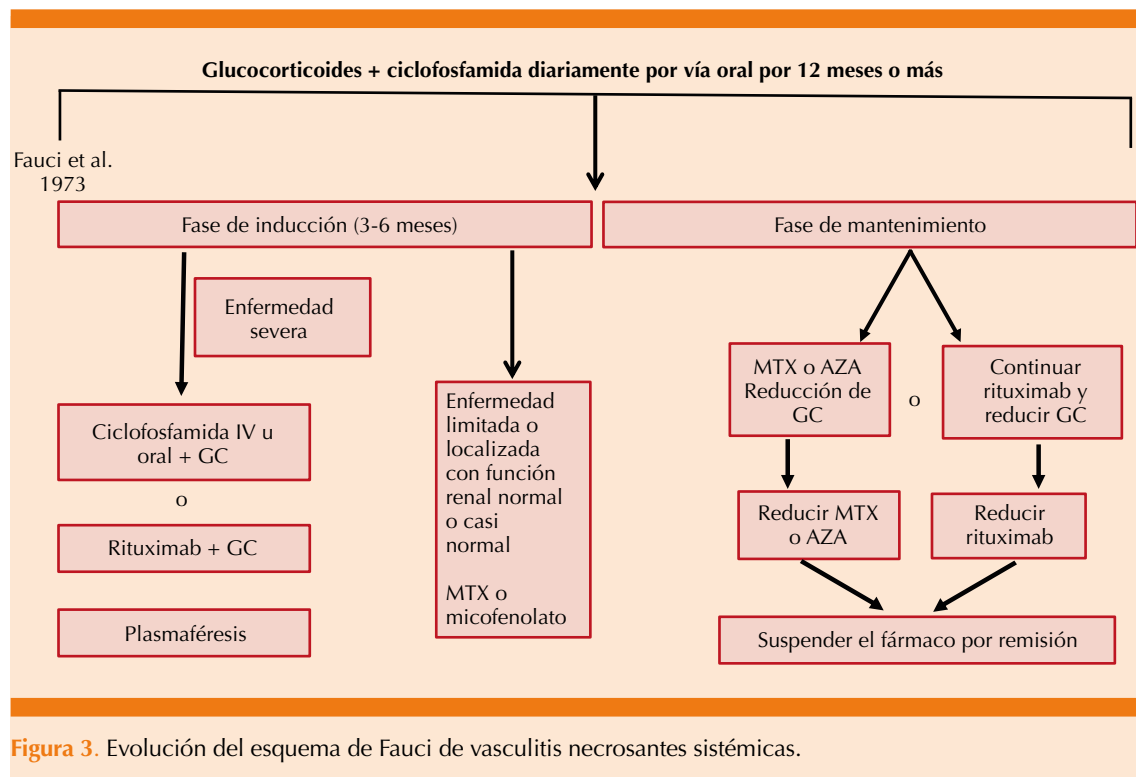


Figura 3. Evolución del esquema de Fauci de vasculitis necrosantes sistémicas.

REFERENCIAS

- Alarcón-Segovia D. Classification of the necrotizing vasculitides in man. *Clin Rheum Dis* 1980; 6: 223-31. [https://doi.org/10.1016/S0307-742X\(21\)00294-0](https://doi.org/10.1016/S0307-742X(21)00294-0).
- Jennette, JC, Falk RJ, Bacon PA, Basu N, Cid MC, Ferrario F, et al. 2012 revised International Chapel Hill Consensus Conference Nomenclature of Vasculitides. *Arthritis Rheum* 2013; 65: 1-11.
- Davies DJ, Moran JE, Niall JF, Ryan GB. Segmental necrotising glomerulonephritis with antineutrophil antibody: possible arbovirus aetiology? *Br Med J* 1982; 285: 606. doi: 10.1136/bmj.285.6342.606.
- Hall JB, Wadham BM, Wood CJ, Ashton V, Adam WR. Vasculitis and glomerulonephritis: a subgroup with an antineutrophil cytoplasmic antibody. *Aust N Z J Med* 1984; 14:277-8. doi: 10.1111/j.1445-5994.1984.tb03769.x.
- Van der Woude FJ, Rasmussen N, Lobato S, Wiik A, Permin H, et al. Autoantibodies against neutrophils and monocytes: tool for diagnosis and marker of disease activity in Wegener's granulomatosis. *Lancet* 1985; 1: 425-29. doi: 10.1016/S0140-6736(85)91147-x.
- Nakazawa D, Masuda S, Tomaru U, Ishizo A. Pathogenesis and therapeutic interventions for ANCA-associated vasculitis. *At Rev Rheumatol* 2019; 15: 91-101. doi: 10.1038/s41584-018-0145-y.
- Pham CT. Neutrophil serine proteases: specific regulators of inflammation. *Nat Rev Immunol* 2006; 6: 541-50. doi: 10.1038/nri1841.
- Geetha D, Jefferson JA. ANCA-associated vasculitis: Core Curriculum 2020. *Am J Kidney Dis* 2019; 75: 124-137. doi: 10.1053/j.ajkd.2019.04.031.
- Bossuyt X, Cohen Tervaert JW, Arimura Y, Blockmans D, Flores-Suarez LF, Guillevin L, et al. Position paper: revised 2017 international consensus on testing of ANCA in granulomatosis with polyangiitis and microscopic polyangiitis. *Nat Rev Rheumatol* 2017; 13: 683-692. doi: 10.1038/nrrheum.2017.140.
- Mercado U. Wegener's granulomatosis: The man behind the eponym. *Cleve Clin J Med* 1994; 61: 428-30. doi: 10.3949/ccjm.61.6.428.
- Mercado U. Seventy-five years of microscopic polyangiitis-what have we learned? *J Rheumatol* 1999;10: 2081-2.
- Mercado U. La primera descripción clínica de la granulomatosa con poliangiitis (antes granulomatosis de Wegener). *Rev Med Inst Mex Seguro Soc* 2017; 55: 380-1.
- Hidalgo VS, Silva AP, Undurraga SF, Soto IN, Marinovic MMA. Vasculitis ANCA-positivo en pacientes hipertiroideos usu-



- rios de propiltiouracilo. Rev Med Chile 2006; 134: 475-80. <http://dx.doi.org/10.4067/S0034-98872006000400011>.
14. Bilge NS, Kasifoglu T, Kork C. PTU-induced ANCA-positive vasculitis: an innocent or a life-threatening adverse effect? Rheumatol Int 2013; 33: 117-20. doi: 10.1007/s00296-011-2280-5.
 15. Birck R, Schmitt WH, Kaelsch IA, Van der Woude FJ. Serial ANCA determinations for monitoring disease activity in patients with ANCA-associated vasculitis: systematic review. Am J Kidney Dis 2006; 47: 15-23. doi: 10.1053/j.ajkd.2005.09.022.
 16. Falk R, Hoffman GS. Controversies in small vessel vasculitis-comparing the rheumatology and nephrology views. Curr Opin Rheumatol 2007; 19: 1-9. doi: 10.1097/BOR.0b013e328011cb80.
 17. Miloslavsky EM, Lu Na, Unizony S, Choi HK, Merkel PA, Seo P, et al. Myeloperoxidase-anti-neutrophil cytoplasmic antibody (ANCA)-positive and ANCA-negative patients with granulomatosis with polyangiitis (Wegener's). Arthritis Rheumatol 2016; 68: 2945-2952. doi: 10.1002/art.39812.
 18. Schirmer JH, Wright MN, Herrmann K, Laudien M, Nolle B, Reinhold-Keller E, et al. Myeloperoxidase-antineutrophil cytoplasmic antibody (ANCA)-positive granulomatosis polyangiitis (Wegener's) is a clinically distinct subset of ANCA-associated vasculitis. A retrospective analysis of 315 patients from a German Vasculitis Center. Arthritis Rheumatol 2016; 68: 2953-2963. doi: 10.1002/art.39786.
 19. Xiao H, Heeringa P, Hu P, Liu Z, Zhao M, Aratani Y, et al. Antineutrophil cytoplasmic autoantibodies specific for myeloperoxidase cause glomerulonephritis and vasculitis in mice. J Clin Invest 2002; 110: 955-963. doi: 10.1172/JCI15918.
 20. Schlieben DJ, Korbet SM, Kimura RE, Schwartz MM, Lewis EJ. Pulmonary-renal syndrome in a newborn with placental transmission of ANCA. Am J Kidney Dis 2005; 4: 758-61.
 21. Bansal PJ, Tobin MC. Neonatal microscopic polyangiitis secondary to transfer of maternal myeloperoxidase-antineutrophil cytoplasmic antibody resulting in neonatal pulmonary hemorrhage and renal involvement. Ann Allergy Asthma Immunol 2004; 93: 398-401. doi: 10.1016/S1081-1206(10)61400-7.
 22. Silva F, Spechs U, Sethi S, Irazabal MV, Fervenza FC. Successful pregnancy and delivery of a healthy newborn despite transplacental transfer of anti-myeloperoxidase antibodies from a mother with microscopic polyangiitis. Am J Kidney Dis.2009; 54:542-545.
 23. Fauci AS, Wolff SM. Wegener's granulomatosis: studies in eighteen patients and a review of the literature. Medicine (Baltimore) 1973; 52: 535-61.
 24. Stone JH, Merkel PA, Spiera R, Seo P, Langford CA, Hoffman GS, et al. RAVE-ITN Research Group: Rituximab versus cyclophosphamide for ANCA-associated vasculitis. N Engl J Med 2010; 363: 221-232. doi: 10.1056/NEJMoa0909905.
 25. Jones RB, Tervaert JW, Hauser T, Luqmani R, Morgan MD, Peh CA, et al. European Vasculitis Study Group: Rituximab versus cyclophosphamide in ANCA-associated renal vasculitis. N Engl J Med 2010; 363: 211-220. DOI: 10.1056/NEJMoa0909169.

AVISO PARA LOS AUTORES

Medicina Interna de México tiene una nueva plataforma de gestión para envío de artículos. En: www.revisionporpares.com/index.php/MIM/login podrá inscribirse en nuestra base de datos administrada por el sistema *Open Journal Systems* (OJS) que ofrece las siguientes ventajas para los autores:

- Subir sus artículos directamente al sistema.
- Conocer, en cualquier momento, el estado de los artículos enviados, es decir, si ya fueron asignados a un revisor, aceptados con o sin cambios, o rechazados.
- Participar en el proceso editorial corrigiendo y modificando sus artículos hasta su aceptación final.