



<https://doi.org/10.24245/mim.v37i6.3866>

# Hemangioma productor de alfafetoproteína

## Alpha-fetoprotein-producing hemangioma.

Héctor Zapata-Olivares,<sup>1</sup> Liliانا Reyes,<sup>2</sup> Francisco García,<sup>3</sup> Fernando E De la Torre y Rendón,<sup>4</sup> Jemma Álvarez-Kobayashi,<sup>5</sup> María Xochitl García-Samper<sup>6</sup>

### Resumen

**ANTECEDENTES:** El hemangioma cavernoso es la lesión hepática vascular más común en adultos, habitualmente se acompaña de marcadores tumorales dentro de parámetros normales. Sin embargo, se han documentado casos aislados de pacientes con elevación de alfafetoproteína, por lo que es necesario tener en claro el abordaje diagnóstico de las lesiones hepáticas, apoyándose en estudios paraclínicos complementarios adecuados.

**CASO CLÍNICO:** Paciente femenina de 80 años con hallazgo tomográfico de lesión hepática asociado con antecedente de carcinoma renal de células claras, en quien se realizó abordaje para descartar metástasis, lesión primaria o alteración benigna. La lesión hepática se abordó con estudios paraclínicos de imagen y de laboratorio, la tomografía sugirió un hemangioma, Sin embargo, por persistencia de elevación progresiva de alfafetoproteína que alcanzó concentraciones de 1210 ng/mL, se solicitó una imagen de resonancia magnética que reportó una lesión compatible con hepatocarcinoma; el reporte de la biopsia guiada por ultrasonido fue de hemangioma cavernoso.

**CONCLUSIONES:** La evaluación de los pacientes complementada con estudios paraclínicos adecuados es fundamental para establecer el diagnóstico oportuno y certero.

**PALABRAS CLAVE:** Hemangioma; hemangioma cavernoso; alfafetoproteína; hepatocarcinoma.

### Abstract

**BACKGROUND:** Cavernous hemangioma is the most common vascular hepatic lesion in adults, usually accompanied by tumor markers within normal ranges. However, isolated cases of patients with elevated alpha-fetoprotein have been documented, and it is necessary to be clear about the diagnostic approach to liver lesions, based on adequate complementary studies.

**CLINICAL CASE:** An 80-year-old female patient with tomographic finding of liver lesion associated with a history of clear cell renal carcinoma, performing an approach to rule out metastases, primary lesion or benign alteration. Hepatic lesion was approached with imaging and laboratory studies, referring a suggestive pattern tomography of hemangioma. However, due to the persistence elevation of alpha-fetoprotein reaching levels of up to 1210 ng/mL, MRI imaging was requested, reporting lesion compatible with hepatocarcinoma, undergoing the patient under ultrasound-guided biopsy resulting in cavernous hemangioma.

**CONCLUSIONS:** The evaluation of patients complemented with adequate studies is essential for a timely and accurate diagnosis.

**KEYWORDS:** Hemangioma; Cavernous hemangioma; Alpha-fetoprotein; Hepatocarcinoma.

<sup>1</sup> Médico residente de segundo año de Gastroenterología.

<sup>2</sup> Médico residente de tercer año de Gastroenterología.

<sup>3</sup> Médico residente de primer año de Gastroenterología.

<sup>4</sup> Jefe de Servicio. Adscrito al Servicio de Patología.

<sup>5</sup> Médico residente de segundo año de Patología.

<sup>6</sup> Médico adscrito al Servicio de Gastroenterología.

Hospital Lic. Adolfo López Mateos, Ciudad de México, México.

**Recibido:** 15 de enero 2020

**Aceptado:** 5 de diciembre 2020

### Correspondencia

Héctor Zapata Olivares  
Dr.Zapata87@gmail.com

**Este artículo debe citarse como:**  
Zapata-Olivares H, Reyes L, García F, De la Torre y Rendón FE, Álvarez-Kobayashi J, García-Samper MX. Hemangioma productor de alfafetoproteína. Med Int Méx. 2021; 37 (6): 1099-1102.

ANTECEDENTES

El hemangioma hepático es la lesión vascular más común del hígado en los adultos,<sup>1</sup> usualmente se acompaña de marcadores tumorales dentro de parámetros normales.<sup>2</sup> La mayor parte son asintomáticos y se descubren de manera incidental en estudios de imagen realizados por alguna otra enfermedad, sin requerir usualmente ningún tipo de intervención más que vigilancia, a excepción de casos muy particulares. Cuando causan síntomas, comúnmente es por alteración mecánica, intrínseca o sobre órganos vecinos, aunque ocasionalmente debido a ruptura esponánea o traumática.

La prevalencia se ha estimado de hasta el 20% de la población, con base en autopsias.<sup>3</sup> Los estudios de imagen, como la tomografía computada multidetector han permitido establecer con precisión su diagnóstico preoperatorio, demostrando la afección más común en el lóbulo derecho, señalando incluso el 48% de los casos como múltiples.<sup>4</sup>

La causa del hemangioma hepático se desconoce hasta el momento, se sugiere predisposición congénita, con reportes de casos familiares que pudieran deberse a una asociación genética, tener origen mesenquimatoso o, incluso, ser hematomas congénitos.

A la exploración física no se observan alteraciones notables, así como en los estudios de laboratorio, incluidas pruebas bioquímicas hepáticas<sup>5</sup> con marcadores tumorales dentro de límites normales.

La alfafetoproteína es una proteína similar a la albúmina, producida normalmente por el hígado, el saco vitelino y el tubo gastrointestinal.<sup>6</sup> Por lo general, las concentraciones séricas disminuyen rápidamente luego del nacimiento llegando a concentraciones de la vida adulta a los 8-12

meses de edad, se reportan concentraciones variadas de < 50, < 10 y < 5 µg/L.<sup>7</sup>

Las concentraciones de alfafetoproteína son normales en pacientes con hemangioma hepático; sin embargo, hay casos reportados de elevación de este marcador tumoral.<sup>8</sup>

CASO CLÍNICO

Paciente femenina de 80 años con antecedente de carcinoma renal de células claras en quien se realizó nefrectomía en julio de 2018 con bordes libres de lesión tumoral por histología; el estudio de control de imagen por tomografía contrastada reportó una lesión única en el hígado que medía 19.7 x 21 x 2 mm compatible con hemangioma cavernoso; sin embargo, las concentraciones de alfafetoproteína fueron de 370 ng/mL (corte 7 ng/mL), por lo que la paciente fue enviada al servicio de Gastroenterología.

Se solicitaron concentraciones séricas de control de alfafetoproteína con reporte de 1210 ng/mL, considerando posibilidad de malignidad, ya sea tumoración primaria o metastásica; se pidió un nuevo estudio de imagen por resonancia magnética trifásica que evidenció una lesión nodular en el segmento 8 del lóbulo hepático derecho que correspondía a hepatocarcinoma (como resultado del reporte escrito por el radiólogo).

Cuadro 1

El reporte histopatológico de la biopsia hepática guiada por ultrasonido fue: CD34 ++ positivo, células endoteliales patrón inmunohistoquímico compatible con hemangioma, observando

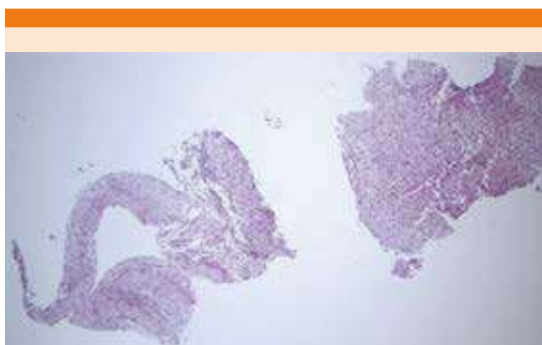Cuadro 1. Evolución de la fosfatasa alcalina y la alfafetoproteína

	Septiembre, 2018	Marzo, 2019	Agosto, 2019
Alfafetoproteína	370	1210	1210
Fosfatasa alcalina	150	137	136

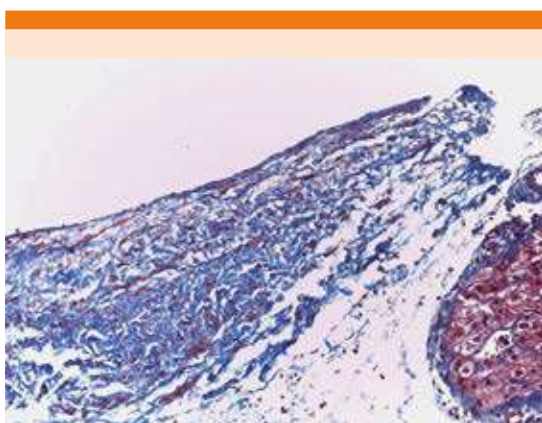
algunas paredes fibrosas con el componente hepatocelular normal. **Figuras 1 a 3**

## DISCUSIÓN

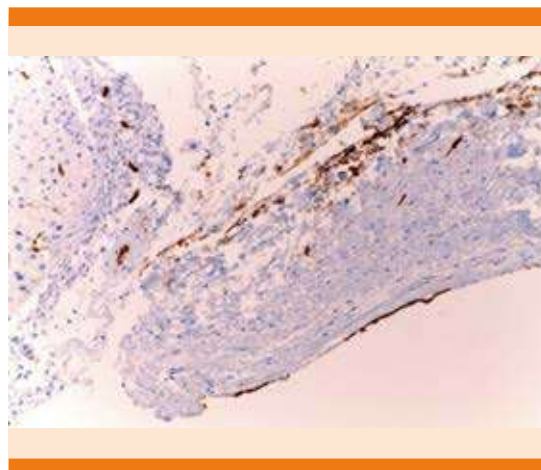
Los criterios EASL recomiendan establecer el diagnóstico con estudios no invasivos o estudios patológicos en pacientes con cirrosis; sin embargo, en pacientes sin cirrosis (como el caso de



**Figura 1.** Panorámica del material de biopsia que muestra un vaso de pared gruesa incompleta del lado izquierdo adyacente a tejido hepático normal (HE x 4).



**Figura 2.** Pared vascular que revela la afinidad tintorial a colágeno maduro con fibras musculares distribuidas entre ellas, mediante la tinción de tricrómero de Masson (x 20).



**Figura 3.** Destaca la positividad del recubrimiento endotelial al marcador de inmunohistoquímica CD 34, con lo que se confirma su naturaleza vascular (x 20).

nuestra paciente) se recomienda realizar estudio confirmatorio por patología.<sup>9</sup>

En la bibliografía se han reportado casos aislados de pacientes con lesiones nodulares hepáticas asociadas con elevación importante de alfafetoproteína que son sometidos a resección quirúrgica de la misma encontrando al análisis histopatológico que se trataba de un hemangioma cavernoso.<sup>8</sup>

En este caso se realizó biopsia hepática dirigida a la lesión por ultrasonido, obteniendo los resultados histopatológicos referidos.

Es importante tener el diagnóstico adecuado ya sea por estudio de imagen o histopatológico en pacientes con lesiones hepáticas, apegándose de preferencia a criterios establecidos en guías internacionales, principalmente con un resultado confiable de imagen, de preferencia siguiendo características radiológicas según ACR por CT/MRI LIRADS V2018.<sup>10</sup>

En la actualidad la paciente se encuentra en seguimiento.

## REFERENCIAS

1. Ishak KG, Anthony PP, Niederau C, Nakanuma Y. Mesenchymal tumours of the liver. In: Hamilton SR, Aaltonen LA, editors. World Health Organization Classification of Tumors. Pathology and Genetics of Tumours of the Digestive System. IARC Press; Lyon, France: 2000; 191-198.
2. Ball D, Rose E, Alpert E. Alpha-fetoprotein levels in normal adults. Am J Med Sci 1992; 303 (3): 157-9. doi: 10.1097/00000441-199203000-00004.
3. Karhunen PJ. Benign hepatic tumours and tumour like conditions in men. J Clin Pathol 1986; 39: 183-188. doi: 10.1136/jcp.39.2.183.
4. Motta-Ramírez, Gómez-Pompermayer, Ortiz-León, Cohe-Yañez. Hemangioma hepático: Patrones de imagen por tomografía computada multidetector. Rev Sanid Milit Mex 2009; 63 (6): 280-285.
5. Schumacker HB Jr. Hemangioma of the liver. Surgery 1942; 11:209-222.
6. Wu J. Serum alpha-fetoprotein and its lectin reactivity in liver diseases: a review. Ann Clin Lab Sci 1990; 20: 98-105.
7. Ball D, Rose E, Alpert E. Alpha-fetoprotein levels in normal adults. Am J Med Sci 1992; 303: 157-159. doi: 10.1097/00000441-199203000-00004
8. Huan-Yu Wang, Liang Zhang, Jian Wu, Zi-Jian Zhang, Bao-Gang Peng, Li-Jian Liang, Qi Zhou. Adult hepatic cavernous hemangioma with highly elevated a-fetoprotein: A case report and review of the literature. Oncol Lett 2015; 9 (2): 637-640. doi: 10.3892/ol.2014.2769.
9. European Association for the Study of the Liver. EASL Clinical Practice Guidelines: Management of hepatocellular carcinoma. J Hepatol 2018; 69: 182-236. doi: 10.1016/j.jhep.2018.03.019.
10. Elsayes KM, Kielar AZ, Chernyak V, Morshid A, et al. LI-RADS: a conceptual and historical review from its beginning to its recent integration into AASLD clinical practice guidance. J Hepatocell Carcinoma 2019; 6: 49-69. doi: 10.2147/JHC.S186239.

## AVISO PARA LOS AUTORES

*Medicina Interna de México* tiene una nueva plataforma de gestión para envío de artículos. En: **[www.revisionporpares.com/index.php/MIM/login](http://www.revisionporpares.com/index.php/MIM/login)** podrá inscribirse en nuestra base de datos administrada por el sistema *Open Journal Systems* (OJS) que ofrece las siguientes ventajas para los autores:

- Subir sus artículos directamente al sistema.
- Conocer, en cualquier momento, el estado de los artículos enviados, es decir, si ya fueron asignados a un revisor, aceptados con o sin cambios, o rechazados.
- Participar en el proceso editorial corrigiendo y modificando sus artículos hasta su aceptación final.