



<https://doi.org/10.24245/mim.v38i1.4096>

## Úlcera cutánea de larga evolución en un paciente con VIH

### Long-term skin ulcer in a patient with HIV.

Noel Roig-Marín,<sup>1</sup> Pablo Roig-Rico,<sup>1,2</sup> María José Mayol-Belda,<sup>1,3</sup> José Miguel Seguí-Ripoll<sup>1,2</sup>

#### Resumen

**ANTECEDENTES:** La leishmaniasis tiene amplia distribución en todo el mundo. Se estima una prevalencia general global de 12 millones de afectados. Existen diversas áreas endémicas, como la cuenca mediterránea, concretamente España. Se trata de una infección oportunista que es más frecuente en personas con el virus de inmunodeficiencia humana (VIH). La leishmaniasis visceral tiene mayor incidencia que la leishmaniasis cutánea en los pacientes VIH; la cutánea es una forma infrecuente.

**CASO CLÍNICO:** Paciente masculino de 32 años de edad, exadicto a drogas por vía parenteral, diagnosticado por infección por VIH y hepatopatía crónica por virus de la hepatitis C. Ingresó por padecer una lesión exofítica, ulcerada exudativa en la cara anteroexterna del miembro inferior izquierdo, de siete meses de evolución. En la exploración física destacó únicamente hepatoesplenomegalia. La biopsia de la lesión cutánea evidenció infiltrado inflamatorio en la dermis con histiocitos con abundantes *leishmanias* en el citoplasma. La punción de médula ósea fue negativa para *Leishmania*. El paciente recibió tratamiento con antimonio de meglumina intramuscular (Glucantime) a dosis habituales durante cinco semanas. Con ello, se consiguió una evolución favorable; sin detectar el patógeno en una biopsia posterior.

**CONCLUSIONES:** En un área endémica de *Leishmania*, como España, ante un paciente con VIH que padece una lesión papulonodular en una zona expuesta, de larga evolución y que puede ulcerarse, debemos sospechar leishmaniasis. Por ello, debe realizarse una biopsia diagnóstica para su confirmación.

**PALABRAS CLAVE:** Leishmaniasis cutánea; VIH; úlcera cutánea.

#### Abstract

**BACKGROUND:** Leishmaniasis is found with a wide distribution around the world. An overall global prevalence of 12 million people affected is estimated. There are various endemic areas, such as the Mediterranean countries, specifically Spain. It is an opportunistic infection that is more common in people with the human immunodeficiency virus (HIV). Visceral leishmaniasis has a higher incidence than cutaneous leishmaniasis in HIV patients. Cutaneous leishmaniasis is an infrequent form.

**CLINICAL CASE:** A 32-year-old male, formerly addicted to intravenous drugs, diagnosed with HIV infection and chronic liver disease caused by the hepatitis C virus. He was hospitalized because of an exophytic lesion, exudative ulceration in the antero-lateral face of the left lower limb, seven months in evolution. After being physical examined, the patient was only found with hepatosplenomegaly. A biopsy of the skin lesion showed inflammatory infiltrate in the dermis with histiocytes and abundant *leishmania* in the cytoplasm. Bone marrow puncture was negative for *Leishmania*. The patient was treated with intramuscular meglumine antimoniate (Glucantime) at usual doses for five weeks. The patient responded well to treatment; no pathogens were detected in subsequent biopsies.

**CONCLUSIONS:** In such a country as Spain where *Leishmania* is endemic, the presence of an HIV patient with a long-lasting papulonodular lesion in exposed skin, which can ulcerate, should make us suspect leishmaniasis. Therefore, a diagnostic biopsy should be performed for confirmation.

**KEYWORDS:** Cutaneous leishmaniasis; HIV; Skin ulcer.

<sup>1</sup> Universidad Miguel Hernández de Elche, Campus de San Juan, Alicante, España.

<sup>2</sup> Servicio de Medicina Interna, Departamento de Medicina Clínica, Universidad Miguel Hernández de Elche.

<sup>3</sup> Servicio de Anatomía Patológica. Hospital Universitario de San Juan de Alicante, Alicante, España.

**Recibido:** 24 de marzo 2020

**Aceptado:** 2 de junio 2020

#### Correspondencia

Noel Roig Marín  
noel.roig@goumh.umh.es

**Este artículo debe citarse como:** Roig-Marín N, Roig-Rico P, Mayol-Belda MJ, Seguí-Ripoll JM. Úlcera cutánea de larga evolución en un paciente con VIH. Med Int Méx 2022; 38 (1): 203-206.

## ANTECEDENTES

La leishmaniasis es una enfermedad infecciosa con una amplia distribución en todo el mundo. Su prevalencia global general es de 12 millones de casos; se estima una incidencia anual de 2 millones de casos (un millón y medio de casos de leishmaniasis cutánea y medio millón de casos de leishmaniasis visceral).<sup>1</sup>

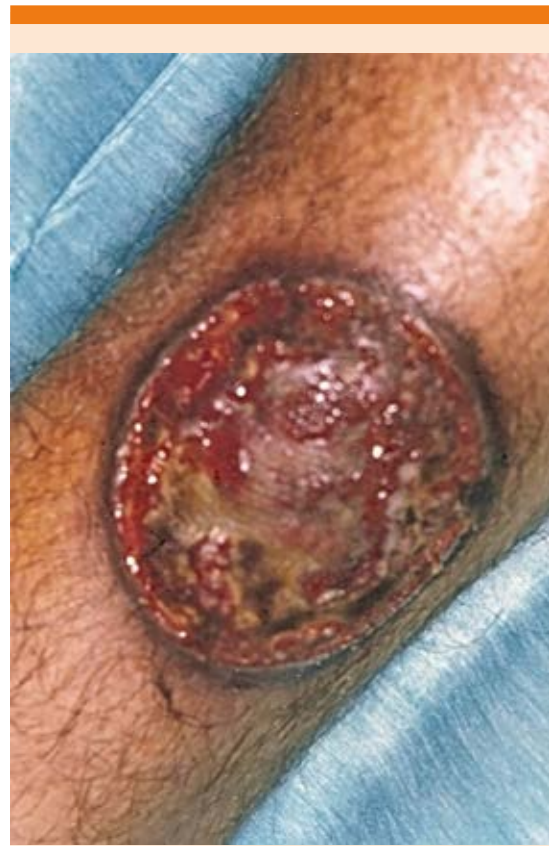Algunos países con mayor incidencia de esta enfermedad son Arabia Saudita, Afganistán, Irán, Libia, Brasil y Perú. La prevalencia también es alta en el área mediterránea, concretamente en España. La leishmaniasis se considera endémica en las siguientes comunidades autónomas españolas: Comunidad Valenciana, Aragón, Andalucía, Castilla y León, Cantabria, Islas Baleares, Cataluña, Navarra, Extremadura, La Rioja, Madrid y Murcia.<sup>1</sup>

La leishmaniasis se relaciona con los bajos estratos sociales en los que la pobreza es predominante; se ha descrito con dos formas clínicas principales: leishmaniasis visceral y cutánea.<sup>2</sup>

Se trata de una infección oportunista que es más frecuente en personas con el virus de inmunodeficiencia humana (VIH); comportándose éste como un factor de riesgo. La evidencia disponible actual sugiere que la leishmaniasis visceral tiene mayor incidencia que la cutánea en los pacientes con VIH; la cutánea es una forma infrecuente.<sup>3</sup>

## CASO CLÍNICO

Paciente masculino de 32 años de edad, exadicto a drogas por vía parenteral, diagnosticado por infección por VIH, sin recibir tratamiento anti-retroviral, y hepatopatía crónica por virus de hepatitis C. Ingresó al hospital por padecer una lesión exofítica, ulcerada exudativa en la cara anteroexterna del miembro inferior izquierdo, de siete meses de evolución. **Figura 1**



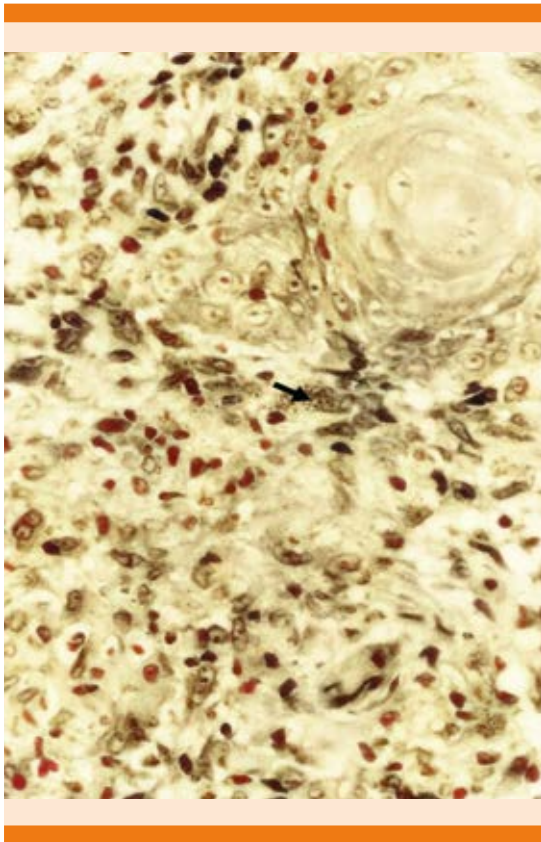
**Figura 1.** Lesión exofítica, ulcerada, exudativa en la cara anteroexterna del miembro inferior izquierdo.

No refería fiebre ni otro síntoma acompañante. El resto de la exploración física solo mostró hepatoesplenomegalia. La analítica mostró los siguientes resultados: leucocitos 4300 mil/mm<sup>3</sup>; Hb 9.4 g/dL; plaquetas 81,000/μL; índice de Quick de 74%, tiempo de tromboplastina parcial activada (APTT) de 48 segundos; bilirrubina total de 0.9 mg/dL; aspartato transferasa (AST/GOT) de 301 U/L; alanina transferasa (ALT/GPT) de 124 U/L; gamma-glutamil transferasa (GGT) de 58 U/L; fosfatasas alcalinas de 425 U/L; lactato deshidrogenasa (LDH) de 417 U/L; velocidad de sedimentación globular (VSG) de 116 mm/h. Los linfocitos CD4 se encontraban a concentracio-

nes de  $333/\text{mm}^3$ . La serología para *Leishmania* mostró ELISA positivo.

La biopsia de la lesión cutánea evidenció infiltrado inflamatorio en la dermis con histiocitos con abundantes leishmanias en el citoplasma (**Figura 2**). La punción de médula ósea fue negativa para *Leishmania*.

Se trató al paciente con antimionato de meglumina intramuscular (Glucantime) a dosis habituales durante cinco semanas. Con ello, se consiguió una evolución favorable; sin detectar el patógeno en una biopsia posterior.



**Figura 2.** Biopsia de la lesión cutánea con infiltrado inflamatorio de la dermis, con histiocitos y abundantes leishmanias en el citoplasma.

## DISCUSIÓN

La leishmaniasis cutánea puede mostrar una serie de rasgos particulares en pacientes inmunodeprimidos, sobre todo si es grave, incluyendo polimorfismo clínico con formas atípicas, diseminación del parásito e, incluso, la posibilidad de visceralización.<sup>4</sup>

Las lesiones atípicas de la leishmaniasis cutánea pueden manifestarse dentro de un grupo muy heteróclito, como una úlcera lupoidea, volcánica eritematosa, erisipeloides, chancriforme, paroniquial, verrugosa, zosteriforme, anular, seca, eccematosa, anular y esporotricoides. A simple vista, son lesiones que aparentan ser resultantes de afecciones como pseudolinfoma, carcinoma de células escamosas y basocelular, micosis profunda y subcutánea.<sup>5</sup> Nuestro paciente tenía una gran úlcera cutánea típica de pacientes inmunodeprimidos, como lo describieron Giavedoni y su grupo.<sup>1</sup>

Asimismo, en otro artículo de revisión de leishmaniasis americana se encuentran también úlceras cutáneas, pero en el contexto de una leishmaniasis visceral, por lo que se diferencia del caso que se expone.<sup>6</sup>

Respecto al tratamiento, los antimoniales pentavalentes son el tratamiento de primera elección contra la leishmaniasis cutánea, incluso en las formas atípicas y los individuos con VIH.<sup>5</sup> Por ello, la terapia escogida para el paciente del caso clínico fue la adecuada.

Algunas de las características de la leishmaniasis cutánea es su dificultad diagnóstica en infectados por VIH;<sup>7</sup> incluso, su aparición puede llegar a ser el primer indicio de que el paciente tiene VIH.<sup>8</sup> En cuanto al diagnóstico, un recurso rápido es la biopsia con la que se realiza un examen histológico o directo,<sup>6</sup> tal y como se hizo en el caso clínico expuesto.

## CONCLUSIONES

En la leishmaniasis cutánea la realización de la biopsia de la lesión cutánea permite confirmar el diagnóstico, de modo que es la herramienta principal que contribuirá a la determinación de la identificación del origen de la afección cutánea.

El tratamiento contra las formas de leishmaniasis cutánea son los antimoniales pentavalentes.<sup>5</sup> Por ello, el tratamiento prescrito al paciente fue el adecuado, a pesar de que se podría pensar en otras terapias.

En un área endémica de *Leishmania*, como es España, un paciente con VIH que tiene una lesión papulonodular en una zona expuesta, de larga evolución y que puede ulcerarse, nos debe hacer sospechar leishmaniasis. Por ello, debe realizarse una biopsia diagnóstica para su confirmación.

## REFERENCIAS

1. Giavedoni P, Iranzo P, Fuertes I, Estrach T, Alsina Gibert M. Leishmaniasis cutánea. Experiencia de 20 años en un hospital español de tercer nivel. *Actas Dermosifiliogr* 2015; 106: 310-6. DOI: 10.1016/j.ad.2014.12.003.
2. Burza S, Croft S, Boelaert M. Leishmaniasis. *Lancet* 2018; 392 (10151): 951-70. doi: 10.1016/S0140-6736(18)31204-2.
3. Tangie L, Desmond A, Aminde L, Ako A, Halle P. Cutaneous leishmaniasis in a severely immunocompromised HIV patient in Kumbo, Northwest region of Cameroon: case report. *BMC Res Notes* 2017; 10 (1): 425. <https://doi.org/10.1186/s13104-017-2751-1>.
4. van Griensven J, Carrillo E, López-Vélez R, Lynen L, Moreno J. Leishmaniasis in immunosuppressed individuals. *Clin Microbiol Infect* 2014; 20 (4): 286-99. doi: 10.1111/1469-0691.12556.
5. Meireles C, Maia L, Soares G, Teodoro I, Gadelha M, da Silva C, et al. Atypical presentations of cutaneous leishmaniasis: A systematic review. *Acta Trop* 2017; 172: 240-254. doi: 10.1016/j.actatropica.2017.05.022.
6. Cruz-Hernández V, León-Tapia S, Cruz-Reyes MA, Sosa-López R, Arango-Díaz A, González-Sánchez E. Leishmaniasis visceral, reporte de cuatro casos y revisión de la bibliografía. *Med Int Mex* 2013; 29: 204-209.
7. Ouadi Z, Akhdari N, Hocar O, Amal S, Tassi N. Polymorphisme lésionnel de la leishmaniose cutanée révélant une infection par le virus de l'immunodéficience humaine. *Med Mal Infect* 2016; 46 (7): 393-5. Doi : 10.1016/j.med-mal.2016.06.001.
8. Bumb R, Salotra P, Soni P, Prasad N, Khandelwal K, Ghiya B, et al. Unresponsive cutaneous leishmaniasis and HIV coinfection: Report of three cases. *Indian J Dermatol Venereol Leprol* 2011; 77 (2): 251. doi: 10.4103/0378-6323.77484.

### AVISO PARA LOS AUTORES

*Medicina Interna de México* tiene una nueva plataforma de gestión para envío de artículos. En: [www.revisionporpares.com/index.php/MIM/login](http://www.revisionporpares.com/index.php/MIM/login) podrá inscribirse en nuestra base de datos administrada por el sistema *Open Journal Systems* (OJS) que ofrece las siguientes ventajas para los autores:

- Subir sus artículos directamente al sistema.
- Conocer, en cualquier momento, el estado de los artículos enviados, es decir, si ya fueron asignados a un revisor, aceptados con o sin cambios, o rechazados.
- Participar en el proceso editorial corrigiendo y modificando sus artículos hasta su aceptación final.