



<https://doi.org/10.24245/mim.v38i3.4176>

Endocarditis tricúspide con embolia pulmonar séptica: una afección infrecuente

Tricuspid endocarditis with septic pulmonary embolism: an infrequent entity.

Edward Jassir Rozo-Ortiz,¹ Jhon Alexander Conta,² Ledmar Jovanny Vargas-Rodríguez,³ Manuel Alejandro Pinzón-Olmos³

Resumen

ANTECEDENTES: La endocarditis infecciosa del lado derecho representa un 5% del total de las endocarditis, por lo general, tiene distintos factores de riesgo.

CASO CLÍNICO: Paciente masculino de 56 años de edad quien manifestó endocarditis de válvula tricúspide sin factores de riesgo, además de padecer como complicación una embolia pulmonar séptica por desprendimiento de vegetación endocárdica.

CONCLUSIONES: Como parte del cuadro clínico puede identificarse un murmullo sistólico de regurgitación tricúspide con la peculiaridad de ser uniforme, holosistólico y que se incrementa con la inspiración, además, pueden encontrarse los síntomas característicos del síndrome tricúspide: anemia, hematuria e infección respiratoria baja. Para establecer el diagnóstico se utilizan los criterios de Duke, mismos que cumplía nuestro paciente, aunque no se evidenció un hemocultivo positivo, lo que puede estar asociado con distintos factores. El tratamiento debe iniciarse de manera empírica, pero siempre debe contarse con el reporte de antibiograma.

PALABRAS CLAVE: Endocarditis; válvula tricúspide; válvulas cardíacas.

Abstract

BACKGROUND: The right side infectious endocarditis represents 5% of all endocarditis, usually associated with different risk factors.

CLINICAL CASE: A 56-year-old male patient who presented tricuspid valve endocarditis without having risk factors with the typical clinical picture, besides presenting as a complication a septic pulmonary embolism due to the endocardial vegetation detachment.

CONCLUSIONS: Within the clinical picture, a systolic murmur of tricuspid regurgitation with the peculiarity of being uniform, holosystolic and increasing with inspiration can be identified. In addition, the characteristic symptoms of the tricuspid syndrome, which are given by anemia, hematuria and low respiratory infection, can be found. Duke criteria were used to perform the diagnosis, which complied with our patient, although a positive blood culture was not evidenced, which may be associated with different factors. The treatment must be initiated empirically, but the antibiogram report should always be available.

KEYWORDS: Endocarditis; Tricuspid valve; Heart valves.

¹ Especialista en Medicina Interna. Departamento de Medicina Interna.

² Especialista en Medicina Interna y cardiología. Departamento de Cardiología. Hospital San Rafael, Colombia.

³ MD. Especialización en Epidemiología, Universidad de Boyacá, Tunja, Colombia.

Recibido: 20 de abril 2020

Aceptado: 5 de abril 2021

Correspondencia

Ledmar Jovanny Vargas R
lejovaro@gmail.com

Este artículo debe citarse como: Rozo-Ortiz EJ, Conta JA, Vargas-Rodríguez LJ, Pinzón-Olmos MA. Endocarditis tricúspide con embolia pulmonar séptica: una afección infrecuente. Med Int Méx 2022; 38 (3): 695-700.

ANTECEDENTES

La endocarditis infecciosa puede ser una enfermedad mortal si no se trata de manera adecuada;¹ se define como inflamación del revestimiento interno de las válvulas y cavidades cardíacas.² Puede asociarse con enfermedades de tipo tumoral o autoinmunitario, a pesar de ello, la principal causa asociada es infecciosa.³

La endocarditis infecciosa del lado derecho representa un 5% del total de las endocarditis, por lo general se relaciona con distintos factores de riesgo que predisponen a tal condición, como el consumo de drogas ilícitas intravenosas, procedimientos quirúrgicos cardiovasculares derechos, uso de catéter venoso central, desfibrilador, marcapasos, prótesis valvulares derechas o prolapso de válvula mitral, los casos sin factor de riesgo y endocarditis infecciosa aislada son poco frecuentes.⁴

A continuación comunicamos el caso de un paciente quien manifestó síndrome tricuspídeo con endocarditis de dichas válvulas, sin factores de riesgo para tal enfermedad.

CASO CLÍNICO

Paciente masculino de 56 años, previamente sano, como único antecedente refirió consumo ocasional de bebidas alcohólicas y exposición a plaguicidas. Consultó en una institución de segundo nivel por padecer un cuadro clínico de 15 días de evolución consistente en malestar general, astenia, adinamia, tos con expectoración amarillenta, disnea de esfuerzo y fiebre no cuantificada. Durante el examen físico el paciente estaba hipotenso, taquicárdico, taquipneico, deshidratado con roncus en ambos campos pulmonares y disminución del murmullo vesicular en la base derecha. Los estudios paraclínicos evidenciaron leucocitosis con desviación a la izquierda (leucocitos $16,600 \times \text{mm}^3$ y neutrófi-

los 92%), trombocitopenia (plaquetas $92,000/\mu\text{L}$) y elevación de reactante de fase aguda (PCR 18.8). También se realizó radiografía de tórax (**Figura 1**), por lo anteriormente descrito se consideró que el paciente cursaba con una neumonía adquirida en la comunidad y se inició tratamiento antibiótico (beta-lactámico más inhibidor de beta-lactamasas).

Diez horas después de su ingreso el paciente manifestó dolor torácico con posterior episodio de lipotimia, taquicardia e hipotensión, por lo que se suministraron líquidos endovenosos y adrenalina, sin reducción de la hipotensión; el hemograma evidenció aumento de los leucocitos ($28,000/\text{mm}^3$), por lo que se consideró que cursaba con choque séptico. Se decidió adicionar un macrólido y remitirlo a una institución de tercer nivel.

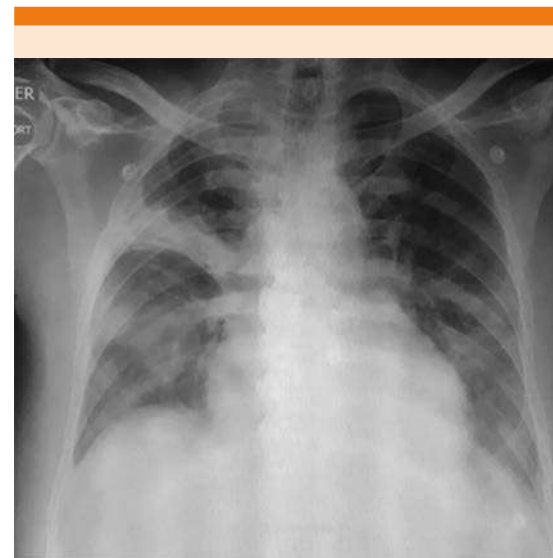


Figura 1. Radiografía de tórax; se aprecian opacidades alveolares alodonoras de bordes imprecisos en ambos campos pulmonares, más acentuadas en el hemitórax derecho donde se observa un proceso consolidativo en el lóbulo superior derecho.

Al ingreso fue valorado por el servicio de Medicina interna, donde se encontró al paciente taquipneico, febril, con ingurgitación yugular grado II e hipotensión persistente, edema bilateral de miembros inferiores, soplo en foco tricúspide; escalas de QUIK y SOFA de 2 y 8 puntos, respectivamente, datos compatibles con sepsis. El paciente tuvo empeoramiento de los parámetros paraclínicos, por lo que se decidió tomar hemocultivos seriados que fueron negativos, cultivos de esputo que indicaron reacción leucocitaria moderada sin gérmenes, además, se ampliaron los estudios con una nueva toma de radiografía de tórax (**Figura 2**) y tomografía axial computada de tórax (**Figura 3**) que mostraron consolidación del espacio aéreo de distribución multilobar asociada con derrames pleurales bilaterales de apariencia libre, por lo que se indicó realización de paracentesis (**Figura 4**), donde se extrajeron 720 cc de líquido pleural, que reportaron LDH 361.0, proteínas totales 4.39, albúmina 4.39, globulina en suero 2.58, leucos: 1.220/

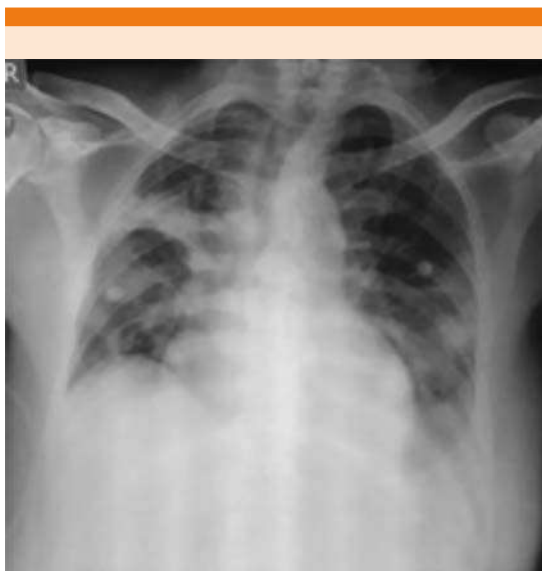


Figura 2. Radiografía de tórax, infiltrado perihiliar superior derecho con áreas consolidativas con discreto broncograma aéreo de aspecto infeccioso.

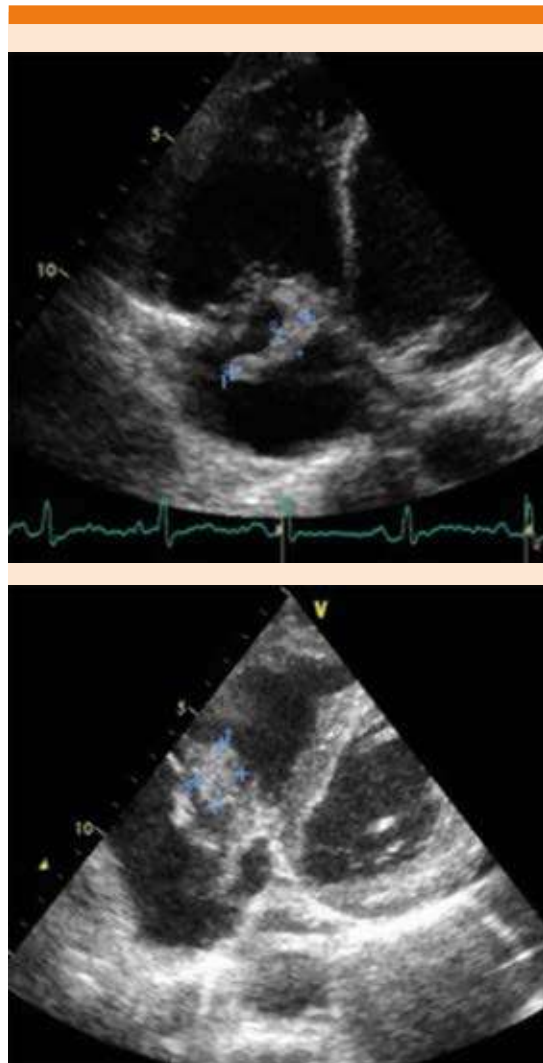


Figura 3. Válvula tricúspide con insuficiencia severa, múltiples vegetaciones móviles, la mayor de 16 x 15 mm, que implica alto riesgo embólico.

mm³, mon: 30%, pmn: 70%, hematíes: 140/mm³ normales 95%, crenados 5%, pH 7, glucosa 2.55, proteínas 137, lactato 156, albúmina 82, coloración de Gram: no se observan gérmenes.

Al considerar que el paciente cursaba con sepsis de posible origen pulmonar se decidió trasladar

y tratar en la unidad de cuidados intensivos, donde se dejó manejo con vasopresores, líquidos endovenosos, corticosteroides intravenosos; se continuó con el tratamiento antibiótico prescrito y se agregó piperacilina-tazobactam, a pesar de ello, el paciente persistía igual a las 48 horas, por lo que se consideró realizar otros estudios.

El ecocardiograma transtorácico sugirió endocarditis, por lo que se solicitó ecocardiograma transesofágico que confirmó endocarditis de la válvula tricúspide con insuficiencia severa, múltiples vegetaciones móviles, la mayor de 16 x 15 cm, que implicaba alto riesgo embólico.

Junto con el servicio de cardiología se decidió iniciar tratamiento antibiótico empírico con vancomicina, ceftriaxona y suspender piperacilina-tazobactam, con lo que el paciente mostró evolución clínica adecuada y se remitió a cirugía cardiovascular por hallazgos del ecocardiograma, que sugerían una infección incontrolada, como el tamaño de la vegetación, el riesgo embólico y el daño valvular severo sintomático.

DISCUSIÓN

Con el transcurrir de los años, la endocarditis infecciosa se ha convertido en una de las enfermedades en que, a pesar de los avances registrados en cuanto al diagnóstico temprano, la mortalidad ha permanecido elevada por todas las complicaciones que puede conllevar.⁵ En los últimos 10 años muchos estudios han reportado tasas de incidencia de endocarditis infecciosa que varían de 2 a 6 casos por 100,000 personas/año, los varones son más afectados que las mujeres en una relación 1.6:1.⁶

La endocarditis infecciosa del lado derecho afecta del 5 al 10% de todos los casos de endocarditis infecciosa, de los que la endocarditis tricúspide representa el 35-60% en pacientes con factores

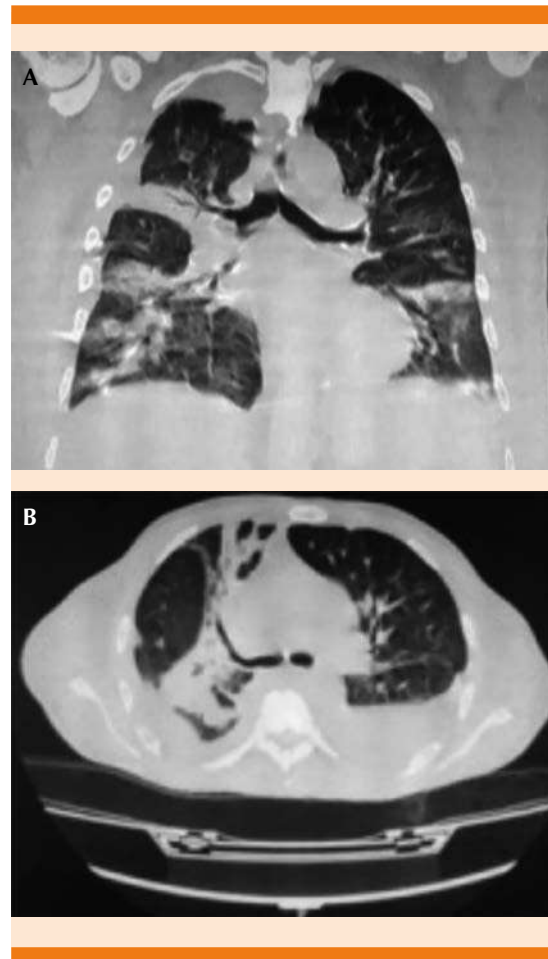


Figura 4. Tomografía axial computada de tórax en corte coronal (A) y axial (B); se observa consolidación del espacio aéreo de distribución multilobar asociada con derrames pleurales bilaterales de apariencia no libre.

de riesgo, siendo casi inexistente en pacientes sin factores predisponentes.⁷ De acuerdo con lo anterior, puede inferirse que el caso de nuestro paciente corresponde a la endocarditis infecciosa tricúspide sin factores de riesgo, siendo un caso excepcional.

En el cuadro clínico puede identificarse un murmullo sistólico de regurgitación tricúspide con la peculiaridad de ser uniforme, holosistólico y que incrementa con la inspiración, además, pueden



encontrarse los síntomas característicos del síndrome tricúspide: anemia, hematuria e infección respiratoria baja.⁸ Esta última se considera una de las manifestaciones extracardíacas más relevantes, que puede identificarse mediante la tríada clínica caracterizada por tos, dolor torácico y hemoptisis, que se produce por la afectación pulmonar secundaria a embolia pulmonar séptica, lo cual es poco común, pero tiene alto riesgo de mortalidad y radiológicamente muestra infiltrados identificados mediante la radiografía de tórax, que afectan predominantemente los lóbulos inferiores.⁹ Estos síntomas los padeció nuestro paciente, llegando a considerarse que cursaba con sepsis pulmonar secundaria a embolismo por endocarditis tricúspide.

Para hacer la valoración diagnóstica que determine finalmente la existencia de endocarditis infecciosa, se desarrolló la escala Duke, que clasifica distintos criterios como mayores y menores, orientando de esta manera el diagnóstico de la enfermedad.¹⁰ Mediante esta escala se pone de manifiesto que el diagnóstico de endocarditis infecciosa está determinado por los hallazgos clínicos, ecocardiográficos y hemocultivos positivos.¹¹ Debido a que este padecimiento puede ser causado por una gran variedad de agentes infecciosos en diversas situaciones clínicas y dependiendo de factores de riesgo, siempre es necesario confirmar el microorganismo causante para prescribir el tratamiento antibiótico adecuado.⁸

El hemocultivo positivo es el mayor criterio diagnóstico de endocarditis infecciosa y es la clave para identificar el agente etiológico y su susceptibilidad antimicrobiana. En la actualidad, hasta el 31% de éstos son negativos, pudiendo haber distintas causas, como técnicas microbiológicas inadecuadas, microorganismos no bacterianos (micosis), bacterias difíciles de cultivar o que requieren medios especiales (**Cuadro 1**) y, la más importante, relacionada con la administración

Cuadro 1. Microorganismos causantes de endocarditis infecciosa con cultivo negativo

Microorganismo	Método diagnóstico	Tratamiento
<i>Brucella</i> spp	Serología, PCR, inmunohistología	Doxiciclina más rifampicina
<i>Coxiella burnetti</i>	Serología, inmunohistología	Doxiciclina más hidroxiclороquina
<i>Bartonella</i> spp	Serología, PCR, inmunohistología	Doxiciclina más gentamicina
<i>Legionella</i> spp	Serología, PCR, inmunohistología	Macrólidos más rifampicina
<i>Tropheryma whipplei</i>	Histología y PCR	Doxiciclina más hidroxiclороquina
<i>Mycoplasma</i> spp	Serología, PCR, inmunohistología	Levofloxacin

de agentes antimicrobianos antes de obtener la muestra para el hemocultivo.¹²

Además de la existencia de microorganismos en los hemocultivos, es importante realizar un ecocardiograma transesofágico,¹³ esto debido a que tiene alto valor diagnóstico (sensibilidad y especificidad del 96 y 92%, respectivamente), permitiendo encontrar datos que se consideran criterios diagnósticos imagenológicos, como la visualización de las vegetaciones, el reconocimiento de abscesos del anillo valvular, dehiscencia de nuevas válvulas protésicas o nueva regurgitación o lesión de válvulas nativas,⁸ esto último similar a lo sucedido en nuestro paciente.

La endocarditis de la válvula tricúspide se cura con éxito con tratamiento antibiótico en el 80% de los casos y solamente un 20% requiere tratamiento quirúrgico que está indicado solo cuando hay insuficiencia cardíaca severa, sepsis persistente o el tamaño de la vegetación es superior a 2 mm, ya que la penetración del antibiótico se reduce,¹⁴ como en el caso comunicado.

El tratamiento antibiótico es fundamental para alcanzar el objetivo terapéutico, si no se conoce específicamente el patógeno que está implicado y ante un paciente con endocarditis infecciosa con válvula nativa, puede iniciarse empíricamente ampicilina más oxacilina más gentamicina o también ceftriaxona más vancomicina más gentamicina durante 4 a 6 semanas.^{4,15} Al haberse establecido en el paciente el diagnóstico de endocarditis infecciosa en la válvula tricúspide se inició tratamiento antimicrobiano con vancomicina y ceftriaxona sin patógeno identificable.

CONCLUSIONES

La endocarditis infecciosa del lado derecho es una enfermedad que ocurre entre el 5 y el 10% de los casos de endocarditis y la afectación de la válvula tricúspide ocurre en cerca del 66% de los casos en pacientes con factores de riesgo, siendo infrecuente encontrarla en casos como el paciente comunicado con válvula nativa y sin factores desencadenantes. El diagnóstico se basa en la clínica del paciente, así, en este caso hubo síntomas relacionados con el embolismo pulmonar séptico y el síndrome tricúspide. El tratamiento se basa principalmente en el resultado de los hemocultivos y estudios bacteriológicos, pero ocasionalmente debe darse manejo empírico con base en elementos clínicos, como el tipo de válvula, el lugar de la infección y si se ha dado tratamiento antibiótico previamente.

REFERENCIAS

1. Thuny F, Grisoli D, Collart F, Habib G, Raoult D. Management of infective endocarditis: challenges and perspectives. *Lancet* 2012; 379: 965-75. doi: 10.1016/S0140-6736(11)60755-1.
2. Carrillo R, Rangel R. Endocarditis tricuspídea. *Med Int Méx* 2014; 30 (2): 209-214.
3. Zhang D, Lozier J, Chang R, Sachdev V, Chen M. Case study and review: Treatment of tricuspid prosthetic valve thrombosis. *Int J Cardiol* 2012; 162 (3): 14-19. doi: 10.1016/j.ijcard.2011.09.081.
4. Habib G, Lanzellotti P, Antunes MJ, Bongiorno MG, et al. Guía ESC 2015 sobre el tratamiento de la endocarditis infecciosa. *Rev Esp Cardiol* 2016; 69 (1): 69-49. DOI: 10.1016/j.recesp.2015.11.015.
5. Saito C, Padilla M, Valle A, Castañeda E. Tratamiento quirúrgico de la endocarditis infecciosa en un hospital general: Indicaciones y morbilidad. *Rev Med Hered* 2014; 25 (2): 135-141.
6. Slipczuk L, Codolosa J, Davila C, Romero A, Yun J, Pressman G. Infective endocarditis epidemiology over five decades: a systematic review. *PLoS One* 2013; 8 (4): 82-12. Doi: 10.1371/journal.pone.0082665.
7. Peña A, González A. Endocarditis sobre válvula tricúspide secundaria a celulitis. *Revista Elsevier España* 2014; 40 (7): 401-409. DOI: 10.1016/j.semerg.2014.02.004.
8. Sousa C, Botelho C, Rodrigues D, Azeredo J, Oliveira R. Infective endocarditis in intravenous drug abusers: an update. *Eur J Clin Microbiol Infect Dis* 2012; 31 (5): 2905-10. doi: 10.1007/s10096-012-1675-x.
9. Ye R, Zhao L, Wang C, Wu X, Yan H. Clinical characteristics of septic pulmonary embolism in adults: a systematic review. *Respir Med* 2014; 108 (1): 1-8. doi: 10.1016/j.rmed.2013.10.012.
10. Li JS, Sexton DJ, Mick N, Nettles R, Fowler VG Jr, Ryan T, Bashore T, Corey GR. Proposed modifications to the Duke criteria for the diagnosis of infective endocarditis. *Clin Infect Dis* 2000; 30 (4): 633-8. doi: 10.1086/313753.
11. Bastidas A, Vélez C, Gutiérrez M, Bahamón N. Endocarditis bacteriana por *Kocuria kristinae* en paciente inmunocompetente: Reporte de un caso. *Revista Colombiana de Cardiología* 2013; 20 (5): 316-319. DOI: <http://dx.doi.org/10.22354/in.v23i4.809>.
12. Tattevin P, Watt G, Revest M, Arvieux C, Fournier PE. Update on blood culture negative endocarditis. *Med Mal Infect* 2015; 45 (3): 1-8. doi: 10.1016/j.medmal.2014.11.003.
13. Habib G, Badano L, Tribouilloy C, Vilacosta I, et al. Recommendations for the practice of echocardiography in infective endocarditis. *Eur J Echocardiogr* 2010; 11 (7): 202-19. doi:10.1093/ejehoccard/jeq004
14. Gaca JG, Sheng S, Daneshmand M, Rankin JS, Williams ML, O'Brien SM, Gammie JS. Current outcomes for tricuspid valve infective endocarditis surgery in North America. *Ann Thorac Surg* 2013; 96: 1374-81. doi: 10.1016/j.athoracsurg.2013.05.046.
15. Paul M, Zemer-Wassercug N, Talker O, Lishtzinsky Y, Lev B, Samra Z, Leibovici L, Bishara J. Are all beta-lactams similarly effective in the treatment of methicillin sensitive *Staphylococcus aureus* bacteraemia? *Clin Microbiol Infect* 2011; 17 (2): 1581-6. doi: 10.1111/j.1469-0691.2010.03425.x.