



<https://doi.org/10.24245/mim.v38i4.4414>

Espectro de neuromielitis óptica y síndrome de insuficiencia medular secundaria a azatioprina

Spectrum of neuromyelitis optica and medullary failure syndrome secondary to azathioprine.

José Daniel Martínez-Mondragón,¹ Ximena Torres-Cabrera,¹ Juan Carlos Morales-Pascacio,¹ José Luis Torres-Cuevas,² José Luis Torres-Escalante³

Resumen

ANTECEDENTES: El espectro de neuromielitis óptica es una enfermedad autoinmunitaria y desmielinizante. La azatioprina disminuye las recaídas y el deterioro por esta enfermedad. Sin embargo, puede causar mielotoxicidad con consecuencias potencialmente mortales, como lo es la insuficiencia medular y pancitopenia.

CASO CLÍNICO: Paciente femenina de 56 años quien manifestó un cuadro insidioso de síndrome de área postrema, mielitis transversa y neuritis óptica, con anticuerpos anti-acuaporina 4 negativos, se estableció el diagnóstico de espectro de neuromielitis óptica seronegativa. Posterior al tratamiento agudo, se agregó azatioprina y 13 días después de la primera dosis manifestó pancitopenia, úlceras orales, pérdida de cabello y neutropenia febril, lo que llevó al replanteamiento del problema, considerar diagnósticos alternativos y efectos adversos del tratamiento.

CONCLUSIONES: Debido a la severidad de la mielotoxicidad es recomendable la determinación de la actividad de la tiopurina metiltransferasa, lo que no es factible en la mayoría de los pacientes. Este caso es un ejemplo claro de que los pacientes y sus enfermedades suelen tener un curso cambiante, aun cuando el diagnóstico es certero y el tratamiento prescrito ha sido adecuado, la respuesta al tratamiento puede cambiar el curso clínico de la enfermedad, lo que nos lleva a replantear el problema, por lo que la evaluación integral y dinámica es parte fundamental de la práctica diaria del médico clínico.

PALABRAS CLAVE: Neuritis óptica; azatioprina; enfermedades desmielinizantes.

Abstract

BACKGROUND: The spectrum of neuromyelitis optica is an autoimmune and demyelinating disease. Azathioprine decreases relapses and deterioration from this disease. However, it can cause myelotoxicity with life-threatening consequences, like bone marrow aplasia.

CLINICAL CASE: A 56-year-old female patient who had an insidious presentation of postrema area syndrome, transverse myelitis and optic neuritis, with negative anti-aquaporin 4 antibodies, the diagnosis of seronegative optic neuromyelitis spectrum was made. After acute management, azathioprine was added and 13 days after the first dose patient presented pancytopenia, oral ulcers, hair loss and febrile neutropenia, which led us to rethink the problem, consider alternative diagnoses and adverse effects to treatment.

CONCLUSIONS: Due to the severity of myelotoxicity it is advisable to determine the activity of thiopurine methyltransferase, which is not feasible in most hospitals. The present is a clear example that patients and their diseases tend to have a changing course, even though the diagnosis is accurate and the therapeutic prescribed has been adequate, the response to treatment can change the clinical course of the disease that lead us to rethink the problem, so comprehensive and dynamic evaluation is a fundamental part of the daily practice of the clinical doctor.

KEYWORDS: Neuromyelitis optica; Azathioprine; Demyelinating diseases.

¹ Residente de Medicina Interna, División de Medicina Interna.

² Médico cirujano, División de Medicina Interna.

³ Profesor titular, Facultad de Medicina, Universidad Autónoma de Yucatán. Hospital General Dr. Agustín O'horán, Mérida, Yucatán. México.

Recibido: 19 de junio 2020

Aceptado: 22 de noviembre 2020

Correspondencia

José Daniel Martínez Mondragón
j.danielmtzmedinterna@outlook.com

Este artículo debe citarse como: Martínez-Mondragón JD, Torres-Cabrera X, Morales-Pascacio JC, Torres-Cuevas JL, Torres-Escalante JL. Espectro de neuromielitis óptica y síndrome de insuficiencia medular secundaria a azatioprina. Med Int Méx 2022; 38 (4): 928-932.



ANTECEDENTES

El espectro de neuromielitis óptica es una enfermedad crónica desmielinizante de origen autoinmunitario, caracterizada por afectar el tallo, la médula espinal y los nervios ópticos.¹ Es una enfermedad infrecuente con prevalencia aproximada en México de 1 por cada 100,000 habitantes.² Previamente se consideraba una variante de la esclerosis múltiple; sin embargo, existen diferencias en su patogénesis y cuadro clínico.³ El espectro de neuromielitis óptica es un reto para el médico clínico, ya que el cuadro clínico es diverso e inespecífico, con una amplia lista de diferenciales; a pesar de que existen criterios de clasificación con base en la clínica y auxiliares diagnósticos, se requiere un alto grado de sospecha. Una vez establecido el diagnóstico, el tratamiento y seguimiento se basan en la remisión de la crisis y la prevención de las recurrencias para limitar su potencial efecto incapacitante. Para lograr esto existen terapias biológicas que han demostrado excelentes resultados; sin embargo, estos fármacos son poco accesibles debido a sus altos costos que varían de 24,000 a 400,000 dólares por año.⁴ La azatioprina es una tiopurina con efecto inmunosupresor, disponible en el mercado desde hace más de cinco décadas; se ha prescrito para el tratamiento de enfermedades autoinmunitarias y para disminuir los requerimientos de glucocorticoides a un costo bajo, con amplia disponibilidad que disminuye de forma significativa la tasa de recaídas y la discapacidad en los pacientes con espectro de neuromielitis óptica;⁵ sin embargo, se asocia con diferentes efectos adversos, como hepatotoxicidad, alteraciones gastrointestinales y mielotoxicidad grave, esta última asociada con alta mortalidad.⁶

CASO CLÍNICO

Paciente femenina de 56 años que inició su padecimiento actual 18 meses previos con náusea

y vómito intermitente, 12 meses previos tuvo un cuadro de neuritis óptica del ojo derecho, con remisión parcial. Seis meses después manifestó periodos oscilantes de parestesias y debilidad en los miembros inferiores. Ocho días previos tuvo náuseas y vómitos en 4 ocasiones y 72 horas antes sufrió incapacidad para la deambulaci3n con retenci3n aguda de orina y disminuci3n de la agudeza visual en el ojo izquierdo.

Se encontr3 despierta, orientada en tiempo, persona, lugar y situaci3n. Sin alteraciones en memoria, c3lculo, lenguaje, juicio, contenido del pensamiento, praxias y gnosis. Exploraci3n de II par craneal: isocoria, pupilas arrefl3cticas, 2 mm de di3metro, no fotorreactivas, palidez y atrofia del nervio 3ptico derecho, edema del nervio 3ptico izquierdo en 360°. Resto de pares craneales sin afecci3n. T3rax sin integrar s3ndrome pulmonar. Abdomen sin megalias palpables. Extremidades superiores sim3tricas, fuerza 5/5 en escalas de Daniels bilateral. Extremidades inferiores, sim3tricas, fuerza 1/5 en izquierdo y 0/5 en derecho. Reflejos osteotendinosos bicipital, tricipital y radial ++. Reflejos osteotendinosos patelar + sim3trico y bilateral, aqu3leo 0+. Reflejo de Babinski y suced3neos ausentes bilateral. Sensibilidad t3ctil, vibratoria, t3rmica y posicional conservada en nivel sensitivo superior a T6. Sensibilidad t3ctil, vibratoria, t3rmica y posicional abolida por debajo de nivel a sensitivo T6. Ex3menes complementarios a su ingreso: Hb: 12.1 g/dL, leucocitos: 9600 c3lulas/ μ L, neutr3filos: 7000 c3lulas/ μ L, linfocitos: 2000 c3lulas/ μ L, monocitos: 600 c3lulas/ μ L, plaquetas: 315,000 unidades/ μ L, creatinina 0.83 mg/dL, urea 27.3 mg/dL, 3cido 3rico 4.8 mg/dL, sodio 136 mEq/L, potasio 4.5 mEq/L, f3sforo 4.2 mEq/L, cloro 99 mEq/L, ELISA de cuarta generaci3n no reactivo; la resonancia magn3tica de columna cervical, dorsal y lumbar report3 hiperintensidad de cord3n medular de C6-T6 con captaci3n heterog3nea y difusa predominantemente de T1-T5 por proceso inflamatorio. **Figura 1**

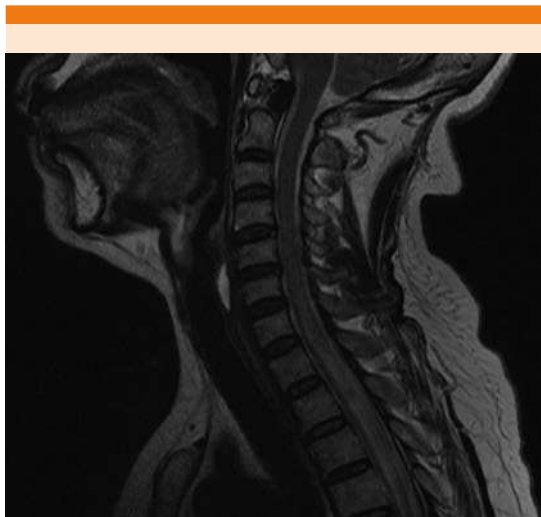

Figura 1. Hiperintensidad de cordón medular de C6-T6.

La punción lumbar reportó pleocitosis con 40 células y 65% de mononucleares, glucosa 85 mg/dL, proteínas 150 mg/dL, bandas oligoclonales ausentes.

Con la sospecha clínica de espectro de neuromielitis óptica la paciente recibió cinco dosis de 1 g de metilprednisolona y cinco sesiones de recambio plasmático terapéutico; recuperó la agudeza visual 20/80 derecho y 20/20 izquierdo, sensibilidad táctil, vibratoria, térmica y posicional de forma simétrica, bilateral y mejoría en la fuerza muscular en miembros inferiores 2/5. Al mostrar mejoría clínica y remisión parcial del cuadro agudo se inició manejo con 50 mg de prednisona vía oral cada 24 horas y 50 mg de azatioprina vía oral cada 24 horas y se solicitó la determinación sérica de AQP4-IgG por método de ELISA. Trece días después del inicio del manejo con azatioprina la paciente tuvo fiebre de 38.8°C, pérdida de cabello y aftas orales dolorosas; los estudios de laboratorio de seguimiento reportaron: leucocitos 800 mm³, neutrófilos 400 mm³, Hb 7.4 g/dL, VCM 100 fL, Hgb. corpuscular media 31 pg, ancho de distribución

eritrocitaria 16.7%, plaquetas 65,000 mm³, lo que llevó al replanteamiento del problema, consideramos por la afección hematológica, mucosa y pérdida de cabello, lupus y síndrome de Behcet como parte del diferencial, el frotis sanguíneo no reportó esquistocitosis o acantocitosis, reticulocitos de 0.2% corregidos con hematócrito e índice de maduración, sedimento urinario no activo, sin proteinuria, VDRL negativo, anticuerpos antinucleares por fluorescencia, anti-DNA y AQP4-IgG negativos, Coombs directo negativo, el primer aspirado de médula ósea se reportó con depleción de las tres líneas celulares. **Figura 2**

Se agregó tratamiento antimicrobiano, eritropoyetina 4000 UI SC cada 72 horas, ácido fólico 5 mg, hidroxocobalamina 100 mg, prednisona 50 mg cada 24 horas y se suspendió la azatioprina. Diez días después se realizaron controles con reticulocitos (4.5% corregidos) y el segundo aspirado de médula ósea reportó megacariocitos disminuidos 1-2 por campo, relación M/E de 5 a 1, depleción de serie eritroide, 4% de células plasmáticas, linfoblastos maduros 50%, eritroblastos 10%, metamielocitos 16%, mielocitos 7%, promielocitos 3%, polimorfonucleares 10%; en conclusión, una médula reactiva de regeneración (**Figura 2B**). A los 10 días, los estudios paraclínicos reportaron Hb 8.8 g/dL, leucocitos 7500 células/μL y plaquetas 126,000 unidades/μL.

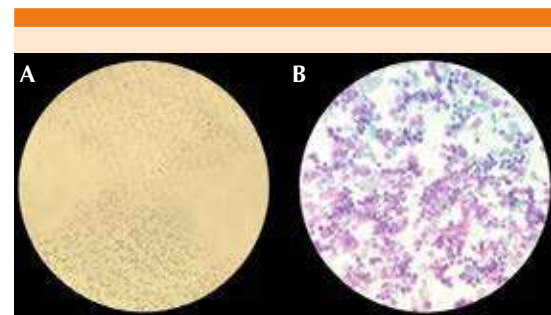


Figura 2. A. Médula ósea hipocelular. B. Médula ósea reactiva de regeneración.



DISCUSIÓN

El cuadro clínico se caracterizó por 3 de las 6 características clínicas centrales de espectro de neuromielitis óptica (síndrome de área postrema, neuritis óptica, mielitis aguda), negatividad de AQP4-IgG que, aunado a los hallazgos en la resonancia magnética y exclusión de otras enfermedades, se integró el diagnóstico de espectro de neuromielitis óptica seronegativa.^{7,8} En el 12% de los pacientes con espectro de neuromielitis óptica no se detectan anticuerpos AQP4-IgG.⁹ La azatioprina es un fármaco efectivo en la prevención de las recaídas de espectro de neuromielitis óptica.^{10,11} Su costo aproximado es de 2000 dólares por año, a diferencia del rituximab, cuyo costo por año es de 27,000 dólares,⁴ por lo que la azatioprina continúa siendo el medicamento frecuentemente prescrito para el manejo crónico del espectro de neuromielitis óptica.¹² Sin embargo, la azatioprina se asocia con diferentes reacciones adversas, como mielotoxicidad con frecuencia que varía del 3 al 15%.^{13,14} La azatioprina es metabolizada por la enzima tiopurina metiltransferasa (TPMT), se han identificado diferentes polimorfismos en el gen de la *TPMT* relacionados con disminución en su actividad, esto resulta en el aumento de la producción de los nucleótidos 6-tioguanina, causantes de los efectos terapéuticos y tóxicos.^{15,16}

En la actualidad, gracias al avance en la farmacogenética, se ha logrado identificar variantes alélicas que permiten predecir el comportamiento de los medicamentos, esto representa una gran ventaja, ya que permite prevenir sus potenciales efectos adversos. El Consorcio de Implementación de Farmacogenética Clínica recomienda la genotipificación previa a la administración de tiopurinas de los genes *TPMT* y *NUD15*.¹⁷ Sin embargo, éstos no son los únicos genes implicados en el metabolismo de las tiopurinas,¹⁸ por lo que se ha propuesto que para mayor seguri-

dad de los pacientes se realice de igual forma la cuantificación de la actividad de la enzima TPMT (fenotipo)¹⁹ y, con base en los resultados obtenidos por estas mediciones, se ajuste la dosis del medicamento. En caso de no disponer de los estudios mencionados, como en varios de los hospitales del sector público de nuestro país, se recomienda que la azatioprina debe iniciarse a una dosis de 50 mg al día (0.5 ± 1.5 mg/kg al día)²⁰ y se sugiere la vigilancia del paciente con biometría hemática completa semanalmente las primeras 4 semanas y después mensualmente o al menos cada tres meses, además de evaluar las funciones hepáticas y renales.²¹

CONCLUSIONES

Comunicamos el caso una paciente con el diagnóstico de espectro de neuromielitis óptica que tuvo un efecto adverso infrecuente a la administración de azatioprina; al ser el espectro de neuromielitis óptica una enfermedad infrecuente, las opciones terapéuticas para disminuir las recaídas son limitadas, la azatioprina es una opción terapéutica en caso de poca disponibilidad de fármacos biológicos. Debido al potencial efecto mielotóxico de ésta se recomienda realizar genotipificación y cuantificación metabólica a los pacientes que reciben azatioprina de manera crónica, esto no está disponible en la inmensa mayoría de los centros hospitalarios, por lo que la vigilancia sérica de la función renal, hepática y mieloide debe ser parte del seguimiento del paciente. Este caso es un ejemplo claro de que los pacientes y sus enfermedades suelen tener un curso cambiante, aun cuando el diagnóstico es certero y la terapéutica prescrita ha sido adecuada; factores intrínsecos del paciente, la enfermedad, factores hospitalarios o la respuesta al tratamiento pueden cambiar el curso clínico de la enfermedad que nos lleven a replantear el problema, por lo que la evaluación integral y dinámica es parte fundamental de la práctica diaria del médico clínico.

REFERENCIAS

1. Pittock SJ. Neuromyelitis optica: a new perspective. *Semin Neurol* 2008; 28 (1): 95-104. doi: 10.1055/s-2007-1019131.
2. Rivera JF, Kurtzke JF, Booth VJA, Corona VT. Characteristics of Devic's disease (neuromyelitis optica) in Mexico. *Rev J Neurol* 2008; 255: 710-715. doi: 10.1007/s00415-008-0781-2.
3. De Seze J, Lebrun C, Stojkovic T, Ferriby D, Chantel M, Vermersch P. Is Devic's neuromyelitis optica a separate disease? A comparative study with multiple sclerosis. *Mult Scler* 2003; 9: 521-525. doi: 10.1191/1352458503ms9470a.
4. Sherman E, Han MH. Acute and chronic management of neuromyelitis optica spectrum disorder. *Curr Treat Options Neurol* 2015; 17: 48. doi: 10.1007/s11940-015-0378-x.
5. Espiritu AI, Pasco PMD. Efficacy and tolerability of azathioprine for neuromyelitis optica spectrum disorder: A systematic review and meta-analysis. *Mult Scler Relat Disord* 2019; 33: 22-32. doi: 10.1016/j.msard.2019.05.011.
6. Anstey AV, Wakelin S, Reynolds NJ. Guidelines and Audit Subcommittee. Guidelines for prescribing azathioprine in dermatology. *Br J Dermatol* 2004; 151 (6): 1123-1132. doi: 10.1111/j.1365-2133.2004.06323.x.
7. Wingerchuk DM, Banwell B, Bennett JL, Cabre P, Carroll W, Chitnis T, et al. International consensus diagnostic criteria for neuromyelitis optica spectrum disorders. *Neurology* 2015; 85: 177-189. doi: 10.1212/WNL.0000000000001729.
8. De Seze J, Stojkovic T, Ferriby D, Gauvrit JY, Montagne C, Mounier-Vehier, et al. Devic's neuromyelitis optica: Clinical, laboratory, MRI and outcome profile. *J Neurol Sci* 2002; 197: 57-61. doi: 10.1016/s0022-510x(02)00043-6.
9. Jiao Y, Fryer JP, Lennon VA, Jenkins SM, Quek AM, Smith C, et al. Updated estimate of AQP4-IgG serostatus and disability outcome in neuromyelitis optica. *Neurology* 2013; 81: 1197-1204. doi: 10.1212/WNL.0b013e3182a6cb5c.
10. Romeo AR, Segal BM. Treatment of neuromyelitis optica spectrum disorders. *Curr Opin Rheumatol* 2019; 31: 250-255. doi: 10.1097/BOR.0000000000000603.
11. Mealy MA, Wingerchuk DM, Palace J, Greenberg BM, Levy M. Comparison of relapse and treatment failure rates among patients with neuromyelitis optica: Multicenter study of treatment efficacy. *JAMA Neurol* 2014; 71: 324-330. doi: 10.1001/jamaneurol.2013.5699.
12. Holroyd K, Vogel A, Lynch K, Gazdag B, Voghel M, Alakel N, et al. Neuromyelitis optica testing and treatment: Availability and affordability in 60 countries. *Mult Scler Relat Disord* 2019; 33: 44-50. doi: 10.1016/j.msard.2019.05.013.
13. Gisbert JP, Gomollón F. Thiopurine-induced myelotoxicity in patients with inflammatory bowel disease: A Review. *Am J Gastroenterol* 2008; 103: 1783-1800. doi: 10.1111/j.1572-0241.2008.01848.x.
14. Qiu Y, Mao R, Zhang SH, Li MY, Guo J, Chen BL, et al. Safety profile of thiopurines in Crohn disease: Analysis of 893 patient-years follow-up in a southern China cohort. *Med (United States)* 2015; 41: e1513. doi: 10.1097/MD.0000000000001513.
15. Gardiner SJ, Gearry RB, Begg EJ, Zhang M, Barclay ML. Thiopurine dose in Intermediate and normal metabolizers of thiopurine methyltransferase may differ three-fold. *Clin Gastroenterol Hepatol* 2008; 6: 654-660. doi: 10.1016/j.cgh.2008.02.032.
16. Marinaki AM, Arenas-Hernandez M. Reducing risk in thiopurine therapy. *Xenobiotica* 2020; 50: 101-109. doi: 10.1080/00498254.2019.1688424.
17. Goetz MP, Sangkuhl K, Guchelaar HJ, Schwab M, Province M, Whirl-Carrillo M. Clinical Pharmacogenetics Implementation Consortium (CPIC) Guideline for CYP2D6 and Tamoxifen Therapy. *Clin Pharmacol Ther* 2018; 103: 770-777. doi: 10.1002/cpt.1007.
18. Katsanos K, Tsianos EV. Non-TPMT determinants of azathioprine toxicity in inflammatory bowel disease. *Ann Gastroenterol* 2010; 23: 95-101.
19. Beltran MA, Piña DI, Carnicé RT, Cantón OS, Ferriero SR. Optimizing azathioprine treatment: determination of thiopurine methyltransferase activity and thiopurine metabolites. *An Pediatr (Barc)* 2009; 70: 126-131. doi: 10.1016/j.anpedi.2008.10.010.
20. Nielsen OH, Vainer B, Rask-Madsen J. The treatment of inflammatory bowel disease with 6-mercaptopurine or azathioprine. *Aliment Pharmacol Ther* 2001; 15: 1699-1708. doi: 10.1046/j.1365-2036.2001.01102.x.
21. Wood S. A protocol for drugs that require regular monitoring. *Prescriber* 2014; 25 (7): 31-5. Available from: <https://www.prescriber.co.uk/wp-content/uploads/sites/23/2015/11/A-protocol-for-drugs-that-require-regular-monitoring.pdf>