



<https://doi.org/10.24245/mim.v38i5.4511>

## Lupus eritematoso sistémico y su asociación con el síndrome hemofagocítico como manifestación inicial

### Systemic lupus erythematosus and its association with hemophagocytic syndrome as an initial manifestation.

Jorge Medina-Castillo,<sup>1</sup> Ariana Maia Becerra-Márquez,<sup>2</sup> Isabel Anahí Borjon-Cabada<sup>3</sup>

#### Resumen

**ANTECEDENTES:** El síndrome hemofagocítico es un estado hiperinflamatorio, potencialmente mortal, caracterizado por activación excesiva de macrófagos y células T. El lupus eritematoso sistémico es una afección autoinmunitaria que predispone al síndrome hemofagocítico. La aparición de lupus eritematoso sistémico y de síndrome hemofagocítico es poco frecuente.

**CASO CLÍNICO:** Paciente masculino de 16 años quien manifestó fiebre y adenopatías previo a su ingreso. Durante su evaluación cumplió con 10 puntos por EULAR/ACR 2019, clasificando como lupus eritematoso sistémico. En el aspirado de médula ósea se observó hemofagocitosis. Se concluyó el diagnóstico de síndrome hemofagocítico secundario a lupus eritematoso sistémico. Se inició tratamiento con metilprednisolona intravenosa y ácido micofenólico con lo que mostró mejoría, por lo que posteriormente fue egresado.

**CONCLUSIONES:** El síndrome hemofagocítico no es de las manifestaciones frecuentes de lupus eritematoso sistémico, debemos mantener una alta sospecha de su asociación para proporcionar el tratamiento oportuno.

**PALABRAS CLAVE:** Lupus eritematoso sistémico; síndrome hemofagocítico; linfocitosis hemofagocítica.

#### Abstract

**BACKGROUND:** Hemophagocytic syndrome is a hyperinflammatory state, potentially fatal, characterized by excessive activation of macrophages and T cells. Systemic lupus erythematosus is an autoimmune condition that predisposes to hemophagocytic syndrome. The appearance of systemic lupus erythematosus and hemophagocytic syndrome is rare.

**CLINICAL CASE:** A 16-year-old male patient who presented fever for one month and lymphadenopathy prior to admission. During his evaluation he fulfilled 10 points for EULAR/ACR 2019, classifying as systemic lupus erythematosus. Hemophagocytosis was observed in the bone marrow aspirate. The diagnosis of hemophagocytic syndrome secondary to systemic lupus erythematosus was concluded. Treatment was started with intravenous methylprednisolone and mycophenolic acid, showing improvement, so he was subsequently discharged.

**CONCLUSIONS:** Hemophagocytic syndrome is not one of the frequent manifestations of systemic lupus erythematosus, so, we must maintain a high suspicion of its association for timely treatment.

**KEYWORDS:** Systemic lupus erythematosus; Hemophagocytic syndrome; Hemophagocytic lymphohistiocytosis.

<sup>1</sup> Departamento de Medicina Interna.

<sup>2</sup> Departamento de Reumatología.

<sup>3</sup> Departamento de Hematología. Centro Médico Nacional del Noreste, Instituto Mexicano del Seguro Social, Monterrey, Nuevo León, México.

**Recibido:** 11 de julio 2020

**Aceptado:** 22 de noviembre 2020

#### Correspondencia

Jorge Medina Castillo  
jorsh\_molina@hotmail.com

**Este artículo debe citarse como:** Medina-Castillo J, Becerra-Márquez AM, Borjon-Cabada IA. Lupus eritematoso sistémico y su asociación con el síndrome hemofagocítico como manifestación inicial. Med Int Méx 2022; 38 (5): 1090-1095.



## ANTECEDENTES

El síndrome hemofagocítico es una enfermedad que amenaza la vida, mediada por el sistema inmunitario, fue descrito por primera vez en 1939 por los pediatras Scott y Robb Smith, es causado por alteración en la función de las células *natural killer* y la célula T citotóxica.<sup>1</sup>

El síndrome se caracteriza por fiebre, hepatoesplenomegalia y citopenias, así como el hallazgo de macrófagos activados en órganos hematopoyéticos. Se le han dado nombres diferentes, incluido el síndrome de activación de macrófagos, que se utilizó para pacientes con enfermedades reumatológicas, como la artritis juvenil. En 1992 la Sociedad de Histiocitos propuso el nombre de linfohistiocitosis hemofagocítica.<sup>1</sup>

La linfohistiocitosis hemofagocítica se divide en primaria y secundaria, esta última se subclasifica como relacionada con virus, autoinmunidad o neoplasia.<sup>1</sup> **Cuadro 1**

La infección viral es el desencadenante más común en la linfohistiocitosis secundaria. La prevalencia de linfohistiocitosis hemofagocítica es mayor en la enfermedad de Still comparada con lupus eritematoso sistémico.<sup>1,2</sup>

La patogénesis de la linfohistiocitosis hemofagocítica secundaria no se conoce bien. La degranulación de los linfocitos citotóxicos y la toxicidad no se ven afectados en la mayoría de

los casos. Sin embargo, el equilibrio entre la activación de la célula presentadora de antígeno y el control mediado por el linfocito T citotóxico puede verse interrumpido por una mayor activación de la célula presentadora de antígeno. Los patógenos intracelulares pueden activar la célula presentadora de antígeno directamente, por ejemplo, a través de la activación del receptor tipo toll, estos receptores también podrían ser estimulados por anticuerpos anti-ADN en el lupus eritematoso sistémico.<sup>1,2</sup>

Los hallazgos más típicos son fiebre, hepatoesplenomegalia y citopenias. Otros hallazgos incluyen hipertrigliceridemia, hipofibrinogemia, disfunción hepática, concentraciones elevadas de ferritina, linfadenopatía, edema y exantema cutáneo. Los hallazgos histopatológicos incluyen hemofagocitosis, que afecta especialmente el bazo, los ganglios linfáticos y la médula ósea.<sup>3</sup>

A continuación comunicamos el caso de un paciente con síndrome hemofagocítico asociado con las manifestaciones iniciales de lupus eritematoso sistémico.

## CASO CLÍNICO

Paciente masculino de 16 años de edad que comenzó un mes previo a su ingreso con fatiga generalizada, fiebre cuantificada en 39.5°, mialgias de predominio en las extremidades inferiores, pérdida de peso de aproximadamente 5 kg, así como adenopatías axilares y cervicales,

**Cuadro 1.** Lista de enfermedades y procesos asociados con linfohistiocitosis hemofagocítica

Infección viral	Neoplasias	Enfermedades autoinmunitarias
Epstein-Barr	Linfoma de células B	Lupus eritematoso sistémico
VIH	Linfoma de Hodgkin	Artritis reumatoide
Herpes virus	Linfoma de células T	Vasculitis
Hepatitis viral	Leucemia	Enfermedad de Still

por los que acudió con un médico particular quien inició tratamiento a base de doxiciclina por un periodo de siete días sin mostrar mejoría, persistiendo los episodios de fiebre, motivo por el cual decidió consultar con un facultativo diferente, previo a ello se realizó un examen general de orina que reportó *E. coli* con 400,000 unidades formadoras de colonias sin contar con antibiograma, por lo que se trató con un esquema de aminoglucósido y cefalosporina de tercera generación sin alivio de los episodios febriles y con persistencia de las adenopatías, por lo que decidió acudir al servicio de urgencias de nuestro hospital en donde se decidió su ingreso para el abordaje de lo que en ese momento se trataba de un síndrome febril persistente.

Al ingreso a la unidad se encontró febril con adenopatías cervicales, axilares e inguinales y hepatoesplenomegalia; se reportaron los siguientes resultados de los estudios de laboratorio de ingreso: hemoglobina 7.8 g/dL, hematócrito 26%, leucocitos 5900 K/ $\mu$ L, neutrófilos 3650 K/ $\mu$ L, linfocitos 1500 K/ $\mu$ L, plaquetas 411,000 K/ $\mu$ L, creatinina 0.9 mg/dL, DHL 155 U/L. La tomografía de cuello, tórax y abdomen reportó adenopatías en ambas regiones axilares e inguinales con un tamaño de hasta 4 cm, se reportó un bazo de 12.1 x 5.3 cm. Se sospechó un proceso linfoproliferativo, por lo que se decidió hacer biopsia de ganglio que reportó proliferación linfoide atípica; se refirió al servicio de Hematología donde se realizó aspirado de médula ósea que se reportó normocelular para la edad con 1-2 megacariocitos por campo en el conteo celular, mostró 37% de precursores eritroides, 44% serie mieloide, 6% promielocitos, 11% bandas, 18% neutrófilos, 8% eosinófilos, 1% células plasmáticas, 4% monocitos y 9% histiocitos fagocitando en su predominio serie eritroide. **Figura 1**

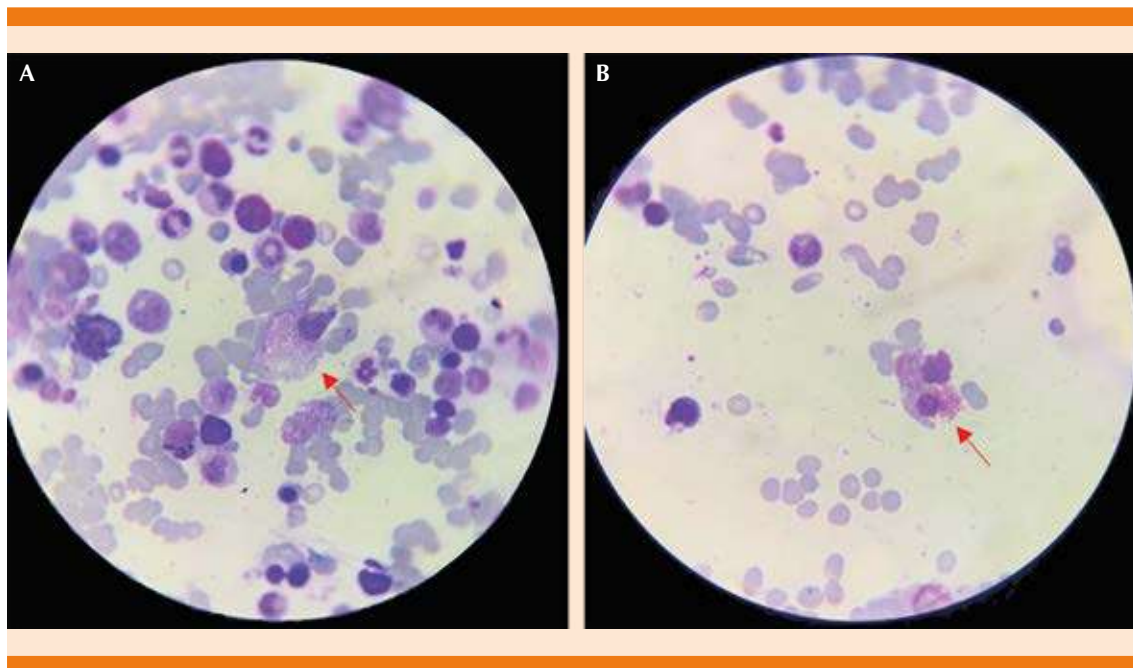
Por lo anterior el paciente ingresó al servicio de Hematología con diagnóstico de síndrome hemofagocítico probablemente asociado con un

proceso linfoproliferativo; sin embargo, durante su abordaje el reporte de inmunohistoquímica de la biopsia de ganglio arrojó BCL negativo, CD20 positivo, CD5 positivo, CD3 negativo, con un reporte final de hiperplasia sinusoidal y folicular, que descartó la asociación con un proceso linfoproliferativo.

El resto de la batería de estudios de laboratorio reportó: ferritina 575.69 ng/mL, Coombs directo +++, fibrinógeno 750.19 mg/dL, anticuerpos antinucleares por quimioluminiscencia con valor de 12.0 (referencia, negativo < 1.5 index, positivo > 1.5 index), así como hipocomplementemia C3 41 mg/dL, C4 7.2 mg/DL, factor reumatoide < 15 UI/mL, anticuerpo antipéptido citrulinado 1.9 U/mL, ANCA c 10.6 UR/mL, ANCA p 3.16 UR/mL, anticardiolipina IgG 2 GPLU/mL, IgM 2 MPLU/mL, anticuerpo anti-ADN doble cadena 44.5 UI/mL (positivo débil 35-99 UI/mL), anticuerpo anti-Smith 60.68 RU/mL (positivo > 5.0 RU/mL), beta II glucoproteína IgG 3.22 UR/mL, IgM 3.96 UR/mL, examen general de orina con densidad 101.00, pH 5, proteínas 30 mg, sedimento con leucocitos 10 por campo, eritrocitos abundantes y abundantes cilindros granulados, así como recolección de proteínas en orina de 24 horas que reportó proteinuria de 1.7 gramos en 24 horas.

Con base en los resultados de laboratorio descritos se realizó interconsulta con Reumatología.

Se estableció el diagnóstico de síndrome hemofagocítico por los hallazgos en el aspirado de médula ósea secundario a lupus eritematoso sistémico, que, además, mostraba actividad renal, por lo que se iniciaron pulsos de metilprednisolona durante tres días, acompañados de ácido micofenólico con mejoría clínica y remisión de la fiebre; se decidió su egreso a domicilio con tratamiento con 50 mg de azatioprina cada 24 horas y 1 g de ácido micofenólico cada 8 horas.



**Figura 1.** A. Médula ósea hipercelular, la flecha indica un histiocito fagocitando precursores mieloides y eritoides, no existen alteraciones en serie roja y mieloide. B. La flecha indica hemofagocitosis de serie mieloide.

Durante su ingreso únicamente cumplía cuatro de los cinco criterios para síndrome hemofagocítico de la HLH 2004 (Criterios diagnósticos de los protocolos *Hemophagocytic lymphohistiocytosis 2004*); sin embargo, cumplía con 10 puntos de riesgo de síndrome hemofagocítico con base en el *Bone marrow score*, por lo que previamente se descartaron procesos infecciosos asociados, quedando como causa secundaria del síndrome hemofagocítico el diagnóstico de lupus eritematoso sistémico.

## DISCUSIÓN

Comunicamos el caso de un varón joven cuyo lupus eritematoso sistémico se manifestó como síndrome hemofagocítico, sus estudios de laboratorio indicaban anticuerpos antinucleares positivos, cumpliendo con los 10 puntos requeridos por EULAR/ACR 2019 para clasificar como lupus eritematoso sistémico (fiebre: 2 puntos,

proteinuria > 0.5 g/24 horas: 4 puntos y C3 con C4 bajo: 4 puntos). La fiebre, adenopatías, hepatoesplenomegalia, hemofagocitosis e hiperferritinemia; cumplía cuatro de los cinco criterios necesarios por HLH 2004 para diagnosticar síndrome hemofagocítico; sin embargo, utilizando el *Bone marrow score*, que tiene sensibilidad y especificidad del 95 y 75%, respectivamente, cumplía con los 10 puntos necesarios para catalogar como paciente en riesgo de síndrome hemofagocítico. Por tanto, se diagnóstico lupus eritematoso sistémico que se manifestó de forma inicial con síndrome hemofagocítico.<sup>3,4</sup>

La linfohistiocitosis hemofagocítica es un síndrome clínico de activación desreguladora del sistema inmunitario y a menudo conduce a insuficiencia progresiva de múltiples órganos. La principal barrera para iniciar el tratamiento de la linfohistiocitosis hemofagocítica es el diagnóstico erróneo o tardío, que se atribuye a la rareza

de esta enfermedad, su manifestación variable y el tiempo requerido para realizar pruebas de diagnóstico.<sup>4</sup>

Debido a que casi el 96% de los pacientes con linfocitosis hemofagocítica manifiestan fiebre, el diagnóstico temprano generalmente se basa en la sospecha del médico, desafortunadamente las anomalías clínicas y de laboratorio podrían no aparecer en la manifestación inicial. Se desarrolló el Score BM para el reconocimiento de pacientes con fiebre, quienes están en riesgo de linfocitosis hemofagocítica. La puntuación del *Bone marrow score* no pretende reemplazar los criterios de diagnóstico de linfocitosis hemofagocítica, sino más bien actuar como un sistema de advertencia clínica del riesgo de linfocitosis hemofagocítica.<sup>4</sup>

La prevalencia de linfocitosis hemofagocítica en lupus eritematoso sistémico se ha reportado en un 0.9-2.4%. Existen pocos informes de casos en los que el lupus eritematoso sistémico se haya manifestado como linfocitosis hemofagocítica.<sup>5,6</sup>

El **Cuadro 2** describe algunos casos en los que el síndrome hemofagocítico ha sido la manifestación inicial de lupus eritematoso sistémico.<sup>7,8</sup>

Las características de síndrome hemofagocítico asociado con lupus eritematoso sistémico y lupus eritematoso sistémico activo son bastante similares, por lo que es difícil diferenciar entre estas dos afecciones; sin embargo, el indicador más fuerte para separar el síndrome hemofagocítico del lupus eritematoso sistémico activo es la hiperferritinemia, otras manifestaciones comunes son hepatoesplenomegalia, linfadenopatías, pancitopenia, manifestaciones cutáneas, coagulopatía; la existencia de trombocitopenia se considera un mejor indicador de síndrome hemofagocítico a diferencia de la leucopenia y anemia; sin embargo, los síntomas, signos y todos los parámetros de laboratorio en conjunto deben usarse para analizar el caso en lugar de depender de un solo parámetro para establecer el diagnóstico.<sup>9</sup>

El síndrome hemofagocítico en el lupus eritematoso sistémico generalmente se manifiesta en las primeras etapas de la enfermedad o con el inicio de la enfermedad.<sup>10</sup> El tratamiento del síndrome hemofagocítico secundario tiene como objetivo tratar la afección subyacente. En síndrome hemofagocítico debido a lupus eritematoso sistémico, son eficaces los esteroides en dosis altas y los agentes inmunosupresores que incluyen ciclosporina, ciclofosfamida e inmunoglobulina

**Cuadro 2.** Comparación de parámetros diagnósticos clínicos y de laboratorio<sup>9,10</sup>

	Caso 1	Caso 2	Caso 3	Caso 4
Edad	10 años	15 años	16 años	57 años
Sexo	Femenino	Femenino	Masculino	Masculino
Fiebre	Sí	Sí	Sí	Sí
Hepatoesplenomegalia	Sí	Sí	Sí	Sí
Hipertrigliceridemia (mg/dL)	350	418	417	412
Hiperferritinemia (ng/mL)	45,395	8440	15,300	15,359
Hemofagocitosis en médula ósea	Presente	Ausente	Presente	Presente
Anticuerpos antinucleares	1:320	1:160	1:640	1:1280
Daño orgánico del lupus eritematoso sistémico	Cutáneo, hematológico	Cutáneo, hematológico	Hematológico, renal	Renal, cutáneo



intravenosa.<sup>7</sup> Nuestro paciente fue tratado con esteroides a dosis altas y ácido micofenólico con lo que tuvo notable mejoría.

## CONCLUSIONES

El síndrome hemofagocítico como manifestación inicial del lupus eritematoso sistémico es sumamente raro; sin embargo, debe mantenerse la sospecha de esta enfermedad debido a su semejanza con el lupus eritematoso sistémico activo. Si no se cuenta con todos los criterios diagnósticos de síndrome hemofagocítico debemos clasificar el riesgo que tienen los pacientes de este síndrome, por lo que podrían apoyarse en el *BM score*. El tratamiento del síndrome hemofagocítico secundario está dirigido a tratar la causa subyacente, en nuestro caso los esteroides a dosis alta y agentes inmunosupresores fueron efectivos en el síndrome hemofagocítico secundario a lupus eritematoso sistémico.

## REFERENCIAS

- Ramos-Casals M, Brito-Zerón P, López-Guillermo A, Khamashta MA, Bosch X. Adult haemophagocytic syndrome. *Lancet* 2014; 383 (9927): 1503-16. [https://doi.org/10.1016/S0140-6736\(13\)61048-X](https://doi.org/10.1016/S0140-6736(13)61048-X).
- Bode S, Lehmborg K, Maul-Pavicic A, Vraetz T, Janka G, Stadt U, et al. Recent advances in the diagnosis and treatment of hemophagocytic lymphohistiocytosis. *Arthr Res Ther* 2012; 14 (3): 213. <https://doi.org/10.1186/ar3843>.
- Stevens M, Frobisher C, Hawkins M, Jenney M, Lancashire E, Reulen R, et al. The British Childhood Cancer Survivor Study: Objectives, methods, population structure, response rates and initial descriptive information. *Pediatr Blood Cancer* 2008; 50 (5): 1018-25. <https://doi.org/10.1002/pbc.21335>.
- Wang HY, Yang CF, Chiou TJ, Yang SH, Gau JP, Yu Y Bin, et al. Risk of hemophagocytic lymphohistiocytosis in adults with fevers of unknown origin: the clinical utility of a new scoring system on early detection. *Hematol Oncol* 2017; 35 (4): 835-44. <https://doi.org/10.1002/hon.2333>.
- Fukaya S, Yasuda S, Hashimoto T, Oku K, Kataoka H, Horita T, et al. Clinical features of haemophagocytic syndrome in patients with systemic autoimmune diseases: Analysis of 30 cases. *Rheumatology* 2008; 47 (11): 1686-91. <https://doi.org/10.1093/rheumatology/ken342>.
- Kalra S, Aggarwal A. Hemophagocytic lymphohistiocytosis as presenting feature of lupus. *Indian Pediatr* 2012; 49 (12): 993. <https://doi.org/10.1007/s13312-012-0227-x>.
- Gupta D, Mohanty S, Thakral D, Bagga A, Wig N, Mitra DK. Unusual association of hemophagocytic lymphohistiocytosis in systemic lupus erythematosus: Cases reported at tertiary care center. *Am J Case Rep* 2016; 17: 739-44. <https://doi.org/10.12659/ajcr.899433>.
- Dubuc CAE, Ecenarro MU, Villalba CM, Cáceres VA, Rubio IH, Otano JB. Hemophagocytic syndrome as the initial manifestation of systemic lupus erythematosus. *Reumatología Clínica* 2014; 10 (5): 321-324. DOI: 10.1016/j.reuma.2013.09.004.
- Vilaiyuk S, Sirachainan N, Wanitkun S, Pirojsakul K, Vaewpanich J. Recurrent macrophage activation syndrome as the primary manifestation in systemic lupus erythematosus and the benefit of serial ferritin measurements: A case-based review. *Clin Rheumatol* 2013; 32 (6): 899-904. <https://doi.org/10.1007/s10067-013-2227-1>.
- Thomas M, Robert A, Kuruvilla N, C U. An unusual presentation of systemic lupus erythematosus as hemophagocytic lymphohistiocytosis in a male. *Cureus* 2019; 11 (8). <https://doi.org/10.7759/cureus.5427>.