



<https://doi.org/10.24245/mim.v38i6.4652>

## Carcinoma renal de células claras metastásico a mama

### Clear cell renal carcinoma metastatic to breast.

Román Iglesias,<sup>1</sup> John Lara,<sup>2</sup> Carlos Córdova,<sup>2</sup> Daniel Bastidas,<sup>3</sup> Gilberto Antonio Bastidas-Pacheco<sup>4</sup>

#### Resumen

**ANTECEDENTES:** En las glándulas mamarias las neoplasias malignas de tejido distinto a éstas y de tipo metastásico son extremadamente raras en contraste con los tumores primarios, pues se describen en proporciones que generalmente no superan el 2%, pero con pronóstico peor al del carcinoma primario.

**CASO CLÍNICO:** Paciente femenina de 56 años de edad con antecedente de nefrectomía hacía 5 años, quien manifestó en la mama izquierda una tumoración única palpable cuyo reporte histológico final fue de metástasis de carcinoma de células claras del riñón.

**CONCLUSIONES:** La orientación del diagnóstico de carcinoma renal de células claras metastásico a mama es vital para incrementar la supervivencia de la persona afectada debido al peor pronóstico que muestra en relación con las tumoraciones mamarias primarias.

**PALABRAS CLAVE:** Metástasis; carcinoma renal de células claras; glándulas mamarias.

#### Abstract

**BACKGROUND:** In mammary glands, malignant neoplasms of tissue other than these and of a metastatic type are extremely rare in contrast to primary tumors, since they are described in proportions that generally do not exceed 2%, but with a worse prognosis than primary carcinoma.

**CLINICAL CASE:** A 56-year-old female patient with a history of nephrectomy 5 years ago, who presented in the left breast a single palpable tumor whose final histological report indicated metastasis of clear cell carcinoma of the kidney.

**CONCLUSIONS:** The orientation of the diagnosis for metastatic clear cell renal carcinoma to breast is vital to increase the survival of the affected person due to the worse prognosis that it shows in relation to primary mammary tumors.

**KEYWORDS:** Metastasis; Clear cell renal carcinoma; Mammary glands.

<sup>1</sup> Servicio de Anatomía Patológica, Hospital Santa Bárbara, Puertollano, Cuidad Real, España.

<sup>2</sup> Servicio de Anatomía Patológica. Hospital de Especialidades Teodoro Maldonado Carbo, Ecuador.

<sup>3</sup> Escuela de Medicina.

<sup>4</sup> Departamento de Salud Pública y Centro de Investigaciones Médicas y Biotecnológicas. Facultad de Ciencias de la Salud, Universidad de Carabobo, Venezuela.

**Recibido:** 17 de agosto 2020

**Aceptado:** 4 de mayo 2021

#### Correspondencia

Daniel Bastidas  
bastidasprotozoo@hotmail.com

**Este artículo debe citarse como:** Iglesias R, Lara J, Córdova C, Bastidas D, Bastidas-Pacheco GA. Carcinoma renal de células claras metastásico a mama. Med Int Méx 2022; 38 (6): 1279-1282.

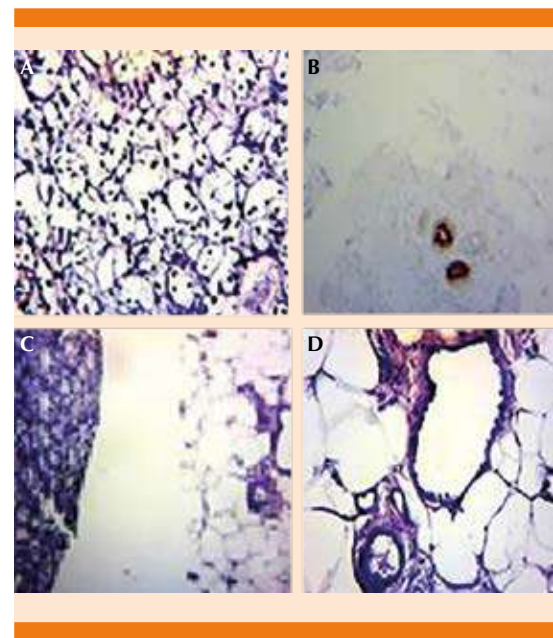
## ANTECEDENTES

En las glándulas mamarias las neoplasias malignas de tejido distinto a ésta y de tipo metastásico son extremadamente raras en contraste con los tumores primarios, pues se describen en proporciones que generalmente no superan el 2% (representan un 0.2 y 1.3% de los tumores malignos reportados en series de casos); sin embargo, y de forma excepcional, se describen series de casos donde las lesiones extramamarias de origen renal ocupan el quinto lugar después de lesiones del aparato ginecológico, pulmón, piel, linfomatopoyéticas y de las vías urinarias; en este sentido se han reportado prevalencias de hasta el 6.6%, pero en series de autopsias.<sup>1-9</sup> Se comunica el caso clínico de una paciente ecuatoriana con metástasis mamaria de carcinoma renal de células claras, país del que no se tienen reportes hasta la fecha.

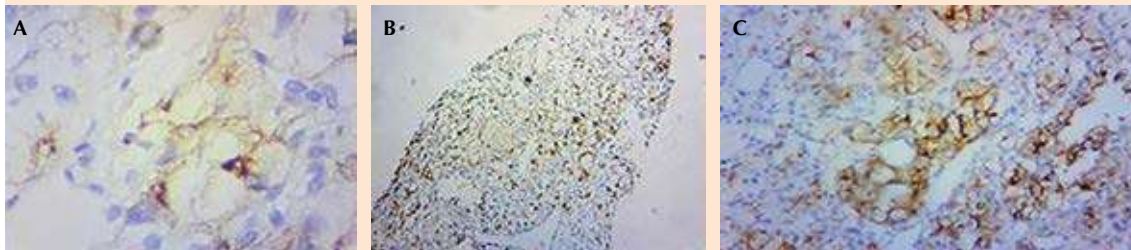
## CASO CLÍNICO

Paciente femenina de 56 años de edad, tratada en el Hospital de Especialidades Teodoro Maldonado Carbo, unidad médico-asistencial del Instituto Ecuatoriano de Seguridad Social, con antecedente de nefrectomía radical derecha hacía 5 años (2014) por padecer carcinoma de células renales (grado II según clasificación de Fuhrman), diagnosticado de forma incidental, sin síntomas locales (hematuria, dolor y masa palpable), pero sí sistémicos, específicamente anemia; la tumoración tenía un tamaño de 12 x 10 cm y estaba en contacto con la cápsula renal, sin necrosis ni invasión microvascular de la pieza quirúrgica, ni metástasis ganglionares (etapa II: T2, N0, M0). En 2019 la paciente consultó por padecer exclusivamente una tumoración mamaria palpable, móvil, de bordes definidos y doloroso. Esta lesión consistía en un carcinoma mamario *in situ*, que se manifestaba como nódulo único en el tercio anterior del cuadrante superointerno de la mama izquierda.

La ecografía mamaria mostró un nódulo sólido hipocogénico, homogéneo y redondeado, cuyas medidas fueron de 12 x 9 x 11 mm, de contornos definidos, sin señal Doppler color y sin evidencia de calcificaciones, por lo que se le consideró BI-RADS IV. Se realizó biopsia y los cortes histológicos mostraron neoplasia maligna constituida por células de citoplasma claro y nucléolos poco evidentes, bien diferenciada, inconspicuos, asociados con tejido mamario, que expresó inmunohistoquímica positiva en células neoplásicas para anticuerpos CD10, CRR y vimentina (**Figuras 1 y 2**). La información clínica, la exploración por imágenes, la ecografía mamaria y los hallazgos histopatológicos establecieron el diagnóstico de metástasis mamaria de carcinoma



**Figura 1.** Histología. **A.** Expresión mamaglobina en el tejido mamario normal, no atípico (HE, 4x). **B.** Estructura ductal tapizada por células sin atipicidad (HE, 20x). **C.** Neoplasia renal de células claras (parte izquierda de la fotografía. Tejido mamario sin atipicidad (HE, 20x) [parte derecha de la fotografía]. **D.** Tejido mamario constituido con células grandes con citoplasmas claros y amplios, y núcleos centrales hipercromáticos con ausencia de nucléolos (HE, 20x).



**Figura 2.** Inmunohistoquímica. **A.** Anti-CRR expresado en área de neoplasia de células claras (4x). **B.** Anti-CD10 en células neoplásicas, expresión citoplasmática y nuclear (40x). **C.** Vimentina, expresión difusa en células neoplásicas (20x).

de células claras del riñón; la paciente fue sometida a mastectomía como medida terapéutica.

## DISCUSIÓN

En relación con la alta incidencia de los tumores malignos primarios, es muy baja la frecuencia de metástasis en mama de tumores extramamarios, particularmente los renales de células claras, a pesar de tener éstos gran variabilidad de localización de sus metástasis, lo que genera graves dificultades diagnósticas, porque en la mama no se sospecha frecuentemente, por tanto, el hallazgo es excepcional y diferenciado a través de técnicas inmunohistoquímicas (vimentina CK 8 y 18) en lugar de la tradicional biopsia por punción con aguja fina. Claramente, como también se señala en la bibliografía, el caso comunicado se trató de un nódulo único, de crecimiento rápido, circunscrito, superficial y de consistencia firme, acompañado de dolor y sin retracción del pezón.<sup>10</sup>

De todos los tumores metastásicos mamarios los de origen renal no superan el 3%, esto en perfecto acuerdo con la afirmación epidemiológica que señala a la mama como un sitio poco frecuente para el inicio de metástasis, porque no se han descrito más de 30 casos en la bibliografía científica mundial, asimismo, como el caso

que se expone en este escrito, las mujeres son las más afectadas, pues éste las afecta en aproximadamente un 80% de las veces.<sup>11</sup> Como se muestra en este reporte, es sumamente común el antecedente de tumor primario previamente tratado, esto en perfecto engranaje con lo evidenciado al respecto en la bibliografía, ya que este antecedente oncológico se encuentra en más del 80% de los casos.<sup>12,13</sup>

A pesar de la infrecuencia de las metástasis a mama de otras neoplasias, el diagnóstico diferencial de ésta debe formar parte de toda investigación clínica, ya sea que se conozca o no la historia oncológica, particularmente porque el pronóstico de cáncer metastásico es peor al de cualquier carcinoma primario, debido a que suele acompañarse o estar precedido de diseminación de la enfermedad; en este sentido, la tasa de supervivencia de las pacientes con cáncer metastásico no supera los 11 meses, en contraste con las lesiones primarias, que tienen tasas de más de cinco años. Por ello, pensar y establecer el diagnóstico de la metástasis a mama facilita el inicio del tratamiento más adecuado.<sup>14-20</sup>

## CONCLUSIONES

La orientación del diagnóstico de carcinoma renal de células claras metastásico a mama es vital,

a pesar de la infrecuencia del mismo debido al peor pronóstico que muestra en relación con las tumoraciones mamarias primarias, esto con el fin de incrementar la supervivencia de la persona afectada, al permitir el inicio del tratamiento adecuado debido a las diferencias terapéuticas existentes entre los distintos casos.

## REFERENCIAS

1. Tandon M, Panwar P, Kirby R, Narayanan S, Soumian S, Stephens M. Isolated metachronous breast metastasis from renal cell carcinoma: A report of two cases. *Breast Dis* 2018; 37 (3): 163-7. doi:10.3233/BD-170294.
2. Ishigaki T, Kinoshita S, Shimada N, Miyake R, Suzuki M, Takeyama H. Breast metastasis nine years after nephrectomy for renal cell carcinoma: A case report. *Int J Surg Case Rep* 2017; 39: 145-9. doi:10.1016/j.ijscr.2017.08.008.
3. Botticelli A, De Francesco G, Di Stefano D. Breast metastasis from clear cell renal cell carcinoma. *J Ultrasound* 2013; 16 (3): 127-30. doi: 10.1007/s40477-013-0026-9.
4. DeLair D, Corben A, Catalano J, Vallejo C, Brogi E, Tan L. Non-mammary metastases to the breast and axilla: a study of 85 cases. *Mod Pathol* 2013; 26 (3): 343-9. doi: 10.1038/modpathol.2012.191.
5. Falcoa G, Buggib F, Sannab P, Dubinic A, Folli S. Breast metastases from a renal cell carcinoma. A case report and review of the literature. *Int J Surg Case Rep* 2014; 5 (4): 193-5. doi: 10.1016/j.ijscr.2014.01.019.
6. Hoda S. Metastases in the breast from non-mammary neoplasms. In: Hoda S, Brogi E, Koerner F, Rosen P. *Rosen's Breast Pathology*. Fourth edition. Philadelphia: Lippincott Williams & Wilkins; 2014.
7. Xu Y, Hou R, Lu Q, Deng Y, Hu B. Renal clear cell carcinoma metastasis to the breast ten years after nephrectomy: a case report and literature review. *Diagn Pathol* 2017; 12 (1): 76. doi: 10.1186/s13000-017-0666-8.
8. Matute G, Raigoza O, Bertel D. Carcinoma de células claras renales metastásico a mama. *Rev Colomb Cir* 2018; 33: 311-7. doi.org/10.30944/20117582.77.
9. Galili Y, Lytle M, Bartolomei J, Amandeep K, Allen N, Carlan S, et al. Clear-cell carcinoma of the ovary with bilateral breast metastases. *Case Rep Oncol Med* 2019; 2019: 8013913. doi: 10.1155/2019/8013913.
10. Zamudio J, Valenzuela H, Osornio J, Fregoso L. Metástasis en la mama de carcinoma renal. Reporte de caso. *Rev Mex Mastol* 2017; 7 (1): 19-22.
11. Forte A, Peronace M, Gallinaro L, Bertagni A, Prece V, Montesano G, et al. Metastasis to the breast of a renal carcinoma: a clinical case. *Eur Rev Med Pharmacol Sci* 1999; 3: 115-8.
12. Orlandini L, Reis FJCD, da Silveira W, Tiezzi M, de Andrade J, Ribeiro-Silva A, et al. Identification of a subtype of poorly differentiated invasive ductal carcinoma of the breast based on vimentin and e-cadherin expression. *Rev Bras Ginecol Obstet* 2018; 40 (12): 779-86. doi: 10.1055/s-0038-1673700.
13. Parihar A, Mittal B, Vadi S, Kumar R, Nambiyar K, Radotra B, et al. 18F-FDG PET/CT detects metastatic renal cell carcinoma masquerading as primary breast malignancy. *Nucl Med Mol Imaging* 2018; 52 (6): 475-8. doi: 10.1007/s13139-018-0553-6.
14. Gorczyca W, Olszewski W, Tuziak T, Kram A, Woyke S, Uciniski M. Fine needle aspiration cytology of rare malignant tumors of the breast. *Acta Cytol* 1992; 36(6):918-26.
15. Alzaraa A, Vodovnik A, Montgomery H, Sabed M, Sharma N. Breast metastasis from a renal cell cancer. *World J Surg Oncol* 2007; 5:25. doi: 10.1186/1477-7819-5-25.
16. Vaughan A, Dietz J, Moley J, DeBenedetti M, Aft R, Gillanders W, et al. Metastasis disease to the breast: the Washington University experience. *World J Surg Oncol* 2007; 5:74. doi: 10.1186/1477-7819-5-74.
17. López J, Valenzuela H, Osornio J, Fregoso L. Metástasis en la mama de carcinoma renal. Reporte de caso. *Rev Mex Mastol* 2017; 7 (1): 9-22.
18. Takuwa H, Tsuji W, Yamamoto Y, Yamauchi C, Yotsumoto F. Multidisciplinary treatment for locally advanced breast cancer with internal mammary lymph node metastasis in an elderly patient. *Int Cancer Conf J* 2018; 8 (1): 1-6. doi: 10.1007/s13691-018-0344-z.
19. Wu Y, Shi W, Tang T, Wang Y, Yin X, Chen Y, et al. miR-29a contributes to breast cancer cells epithelial-mesenchymal transition, migration, and invasion via down-regulating histone H4K20 trimethylation through directly targeting SUV420H2. *Cell Death Dis* 2019; 10 (3): 176. doi: 10.1038/s41419-019-1437-0.
20. Wang G, Zhou C, Conklin C, Hayes M, Villamil C, Ostry A, et al. Metastatic breast carcinoma to the urinary bladder-a report of 11 cases including a tumor to tumor metastasis. *Virchows Arch* 2019; 474 (3): 333-9. doi: 10.1007/s00428-018-02515-3.