



<https://doi.org/10.24245/mim.v38i6.4666>

Sepsis de partida gastrointestinal y manifestaciones cutáneas por *Vibrio vulnificus* en México. ¿Cuándo sospechar de ello?

Gastrointestinal sepsis and cutaneous manifestations due to *Vibrio vulnificus* in Mexico. When to suspect it?

Martín Uriel Vázquez-Medina,^{1,3} Brenda Izuki López-Benjume,² Laura Álvarez-Gutiérrez,² Karen Cande-Reyes,³ Aldo Figueroa-Peña,² Miguel Martín Acuña-Lizama⁴

Resumen

ANTECEDENTES: *Vibrio vulnificus* (*V. vulnificus*) es un bacilo gramnegativo halófilo encontrado en aguas de los estuarios. Es un patógeno oportunista infrecuente, cuya infección se asocia con elevada tasa de letalidad.

CASO CLÍNICO: Paciente femenina de 63 años de edad con antecedente de diabetes no controlada que ingresó al servicio de urgencias con síntomas gastrointestinales y choque séptico luego de consumir moluscos. Durante su evolución aparecieron múltiples lesiones dérmicas que evolucionaron rápidamente a necrosis. Los hemocultivos confirmaron la existencia de *V. vulnificus*. La paciente tuvo recuperación del cuadro, pero desafortunadamente falleció por causas cardiovasculares durante la hospitalización.

CONCLUSIONES: Se comunica un cuadro clásico de sepsis por *V. vulnificus* de partida gastrointestinal, para difundir el curso clínico y factores de riesgo asociados con esta letal y frecuentemente prevenible enfermedad.

PALABRAS CLAVE: *Vibrio*; *Vibrio vulnificus*; ostiones; lesión ampulosa; necrosis.

Abstract

BACKGROUND: *Vibrio vulnificus* (*V. vulnificus*) is a halophilic Gram-negative bacillus found in estuarine waters. It is a rare opportunistic pathogen with a high fatality rate.

CLINICAL CASE: A 63-year-old female patient with a history of uncontrolled diabetes was admitted to the emergency department with gastrointestinal symptoms and septic shock after mollusk ingestion. Notably, she developed multiple skin lesions that rapidly evolved to necrosis. Blood cultures confirmed *V. vulnificus* presence. The patient recovered from her condition, but unfortunately, died from cardiovascular causes during the hospitalization.

CONCLUSIONS: We present a classic case of gastrointestinal *V. vulnificus* sepsis to highlight the clinical evolution and risk factors associated with this lethal and preventable disease.

KEYWORDS: *Vibrio*; *Vibrio vulnificus*; Oysters; Bullous lesion; Necrosis.

¹ Centro de Investigación y Desarrollo Tecnológico.

² Hospital Central Militar. Secretaría de la Defensa Nacional.

³ Escuela Superior de Medicina. Instituto Politécnico Nacional.

⁴ Hospital Regional 1° de Octubre, Instituto de Seguridad y Servicios Sociales de los Trabajadores del Estado, Ciudad de México.

Recibido: 22 de agosto 2020

Aceptado: 2 de mayo 2021

Correspondencia

Martín Uriel Vázquez Medina
marvazcan65@hotmail.com

Este artículo debe citarse como: Vázquez-Medina MU, López-Benjume BI, Álvarez-Gutiérrez L, Cande-Reyes K, Figueroa-Peña A, Acuña-Lizama MM. Sepsis de partida gastrointestinal y manifestaciones cutáneas por *Vibrio vulnificus* en México. ¿Cuándo sospechar de ello? Med Int Méx 2022; 38 (6): 1283-1289.

ANTECEDENTES

Vibrio vulnificus (*V. vulnificus*) es un bacilo gram-negativo, anaerobio, acuático halófilo, alcalófilo (pH 7.8), que pertenece al género *Vibrio* y la familia *vibrionaceae*. Su familia incluye otros integrantes, como *V. cholerae* y *V. parahaemolyticus*. *V. vulnificus* se aisló por primera vez en 1964 como habitante normal de aguas de los estuarios y zonas costeras cálidas; se ha descrito su existencia en moluscos (especialmente ostras), plancton y sedimento marino de todo el mundo.^{1,2}

La infección por *V. vulnificus* en seres humanos puede ocurrir por consumo de alimentos marinos o exposición de heridas cutáneas con agua contaminada.^{3,4} Su letalidad es la más alta de los patógenos adquiridos por vía oral, es responsable del 95% de las muertes relacionadas con el consumo de alimentos provenientes del mar.² Aunque es una infección infrecuente, es posible que en el futuro se observe incremento en su incidencia debido al cambio climático y al aumento de personas con factores de riesgo de sufrir infecciones graves, como: enfermedad hepática alcohólica, hemocromatosis y un subconjunto de enfermedades médicas crónicas, que incluyen linfoma, artritis reumatoide, insuficiencia renal crónica y diabetes mellitus. La enfermedad afecta más a los hombres (85% de los casos) y a las personas mayores de 40 años.^{2,5,6}

Cuadro clínico

V. vulnificus se manifiesta de cuatro formas: 1) Gastroenteritis aguda que suele ser de alivio espontáneo. 2) Infección de una herida por contacto con la bacteria, esta modalidad varía en severidad desde leve a grave y en su forma más severa sobreviene celulitis extensa, flictenas o equimosis en las primeras 24 horas, progresando

a fascitis necrosante o gangrena.^{2,4,7} 3) Sepsis de origen gastrointestinal (septicemia primaria) acompañada de lesiones metastásicas cutáneas y en tejidos blandos. En la vibriosis bacterémica primaria las lesiones cutáneas consisten en placas eritematosas iniciales que progresan rápidamente a vesículas, ampollas y bulas hemorrágicas, lo que puede resultar en gangrena y fascitis necrosante. Se ha documentado coagulación intravascular diseminada. Un tercio de los pacientes manifiestan choque e insuficiencia orgánica múltiple durante las primeras 12 horas de hospitalización. 4) Las formas menos frecuentes son: neumonía, meningoencefalitis, peritonitis y espondilitis piógena.^{1,2,5,6,8}

Diagnóstico

La piedra angular es la sospecha fundamentada en datos clínicos y epidemiológicos, para ello se requiere conocer la existencia de la enfermedad y factores de riesgo asociados, tal como se describió en el apartado anterior y que fácilmente nos guiarán al diagnóstico. Los cultivos de sangre y de las lesiones cutáneas son los métodos diagnósticos confirmatorios. *V. vulnificus* crece fácilmente en medio de hemocultivo estándar o medios no selectivos (como agar sangre). El agar TCBS (agar tiosulfato citrato bilis sacarosa) es el medio de cultivo selectivo para el aislamiento de bacterias de la especie *Vibrio*.^{6,7}

Tratamiento

En el tratamiento de la sepsis de origen gastrointestinal por *V. vulnificus*, las tetraciclinas son los fármacos de primera línea. La cefotaxima y ciprofloxacino son alternativas. En casos graves se recomienda la asociación de cefotaxima y minociclina.⁹ El manejo de la sepsis es un aspecto fundamental y debe proporcionarse conforme los lineamientos vigentes de sepsis.



CASO CLÍNICO

Paciente femenina de 63 años, residente de Xochimilco en la Ciudad de México. Negó consumo de alcohol, tabaco, drogas ilícitas o exposición a productos de combustión de la biomasa. Padecía obesidad, hipertensión arterial sistémica esencial y diabetes tipo 2, estas dos últimas de 28 años de diagnóstico; mal control metabólico (HbA1c 9.6% un año previo a su ingreso) e incluso con complicaciones vasculares, con infección de tejidos blandos y amputación del tercer dedo del pie derecho el año previo, con adecuada cicatrización del sitio quirúrgico a su ingreso. Negó otras enfermedades o antecedentes de importancia. Su tratamiento ambulatorio consistía en insulina NPH subcutánea 25 UI matutinas y 20 UI nocturnas; irbesartán 150 mg vía oral cada 24 horas y metoprolol 100 mg vía oral cada 12 horas.

Acudió al servicio de urgencias del Hospital Central Militar ubicado en la Ciudad de México con un cuadro de 12 horas de evolución caracterizado por intolerancia a la vía oral, múltiples evacuaciones diarreicas no disenteriformes, dolor abdominal y malestar general. La paciente y su familia señalaron la ingesta de ostiones y mariscos crudos el día previo.

Al ingreso se documentó: frecuencia cardiaca (FC) 105 lpm, frecuencia respiratoria (FR) 28 rpm, fiebre de 39.5°C, presión arterial 62/36 mmHg, SpO₂ 86% y glucosa capilar de 376 mg/dL. Los hallazgos relevantes en el examen físico fueron posición antiálgica, somnolencia y tegumentos y mucosas deshidratados. En la radiografía de tórax se evidenció incremento de la silueta cardiaca. El abdomen globoso, distendido, red venosa colateral, doloroso a la palpación profunda, con matidez cambiante, signo de la ola positivo y peristalsis aumentada. Extremidades inferiores con placas eritematosas, induradas, con calor y dolor local y con marcada esclerosis. Se decidió

su ingreso para protocolo de estudio y tratamiento por choque séptico. Dos horas posteriores a su llegada apareció una flictena en la pierna izquierda de aproximadamente 15 x 10 cm con signo de Nikolsky positivo, de fondo blanquecino y sin esfacelo (**Figura 1A**). Sus estudios de laboratorios mostraron lesión renal aguda AKIN 3, elevación de enzimas hepáticas, leucocitosis con desviación a la izquierda y trombocitopenia (75 miles/mm³). **Cuadro 1**

El tratamiento inicial consistió principalmente en cristaloides, vasopresores y antibiótico empírico (piperacilina/tazobactam y metronidazol). Tras estabilizar la presión arterial se ingresó a medicina interna, en donde se realizaron hemocultivos.

Las primeras 48 horas de internamiento fueron favorables, con tendencia a la estabilidad hemodinámica y alivio de los síntomas digestivos. De forma muy llamativa, la lesión cutánea empeoró y se extendió rápidamente. A 6 horas de su ingreso se extendió a la parte superior y anterior del muslo izquierdo y la región inferior del abdomen. **Figura 2**

Tras 8 horas de haber ingresado, el área de lesión incrementó su tamaño abarcando el tercio superior del muslo ipsilateral y su cara dorsal. A las 12 horas de haber ingresado, la paciente mostró solución de continuidad de la piel con áreas de exfoliación en tejidos adyacentes (**Figura 1B**). Después de 24 horas de hospitalización se observó esfacelo y olor fétido en la región descrita. Luego de cuatro días, aparecieron nuevas flictenas en la cara posterior de la rodilla derecha (**Figura 1C y D**).

Los hemocultivos (y de punta de catéter venoso central) reportaron crecimiento de *V. vulnificus* (**Figura 3**). Se interconsultó al servicio de Infectología, donde modificaron el esquema antibiótico a ciprofloxacino y ceftazidima.

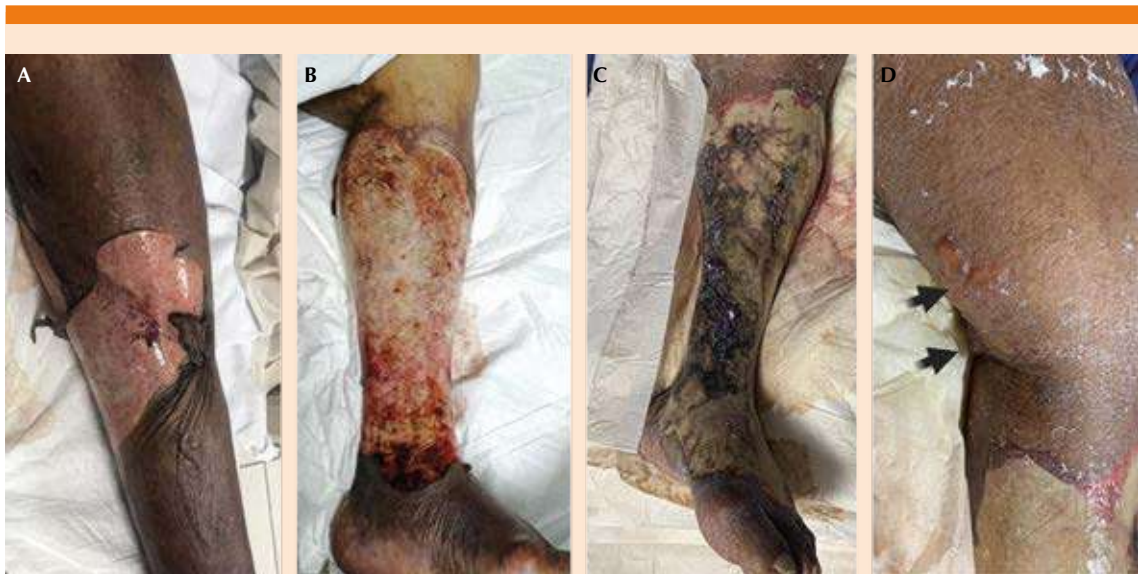

Figura 1. **A.** Flictena con extensa exulceración en la pierna izquierda, aspecto al ingreso a sala de medicina interna. **B.** Aspecto de la lesión en la pierna derecha derivada de la flictena descrita a las 24 horas **C.** Extensa escara en la pierna izquierda a las 72 horas de ingreso. **D.** Nuevas flictenas a tensión en la parte posteromedial inferior del muslo y la cara posterior de la rodilla izquierda.

La evolución clínica posterior al cambio de antibióticos fue hacia la mejoría, con normalización de la cuenta leucocitaria, remisión de la lesión renal y retiro de aminas vasoactivas. A pesar del progreso hacia el alivio, durante el día 10 de internamiento la paciente tuvo muerte súbita de origen cardíaco.

DISCUSIÓN

Se comunica un caso clásico de septicemia primaria por *V. vulnificus*, éste es un padecimiento escasamente reportado en México y en la bibliografía internacional. Sin embargo, debido al aumento de los casos asociados con el cambio climático y de los factores de riesgo de la población mexicana, es recomendable tenerla en cuenta en individuos con un cuadro clínico sugerente y alguno de los factores de riesgo comentados.

En el caso de la paciente reportada, los síntomas ocurrieron en las primeras 24 horas, como lo describieron Jones y Oliver, iniciando con síntomas gastrointestinales secundarios a la ingesta de ostiones crudos; en poco tiempo se agrega respuesta inflamatoria sistémica, insuficiencia renal aguda, datos de inestabilidad hemodinámica y al final del abordaje se documentan lesiones cutáneas.^{3,5} **Figura 1**

Se documentó por interrogatorio indirecto que la paciente ingirió moluscos (ostiones) 24 horas antes de su cuadro clínico, a pesar de que no está considerado dentro de la temporalidad de mayor riesgo. No se logró determinar la procedencia del producto consumido y los estándares de calidad en su preparación.

Una vez evidenciado el patógeno y considerado el alto riesgo de letalidad,³ así como un con-

Cuadro 1. Estudios de laboratorio, en las columnas se muestra el tiempo en el que se tomaron los estudios en relación con el ingreso hospitalario

Parámetro	Tiempo transcurrido							
	Ingreso	24 horas	48 horas	72 horas	120 horas (5 días)	168 horas (7 días)	240 horas (10 días)	11 días (defunción)
Biometría hemática								
Leucocitos (10 ³ /μL)	17.3	12.22	18.57	19.4	9.32	7.48	7.61	10.91
Hemoglobina (g/dL)	12.5	12.3	12.9	13.3	11.8	11.8	11.7	10.5
Hematócrito (%)	35.6	37.4	39.1	40.2	36.2	36.3	36.4	35.8
Plaquetas (10 ³ /μL)	75	100	96	87	52	45	37	38
Pruebas de tendencia a hemorragia								
TP (seg)	23.4	41.3	-	50.1	-	-	-	-
TTP (seg)	38.7	53.8	-	30	-	-	-	-
INR	1.76	3.67	-	4.43	-	-	-	-
Química sanguínea								
Glucosa (mg/dL)	171	53	99	237	300	408	337	228
Urea (mg/dL)	62.1	87.7	126.3	181.9	226.8	226.8	235	284
BUN (mg/dL)	29	41	59	85	106	106	110	133
Creatinina (mg/dL)	1.73	2.4	3.5	4.3	2.7	1.8	1.8	3.5
PCR (mg/dL)	53	-	250.2	199.1	-	-	54.6	-
Pruebas de función hepática								
BT (mg/dL)	3.5	-	4.12	-	-	-	-	-
BD (mg/dL)	2.1	-	3.06	-	-	-	-	-
BI (mg/dL)	1.4	-	1.06	-	-	-	-	-
ALT (UI/L)	40	-	92	-	-	-	-	-
AST (UI/L)	56	-	202	-	-	-	-	-
ALP (UI/L)	193	-	120	-	-	-	-	-
Albúmina (g/dL)	3	-	2.5	-	-	-	-	-
Electrolitos								
Na+ (mmol/L)	132.7	134	134	130	139	-	136	-
K+ (mmol/L)	3.9	4.8	5.4	5.5	5.3	-	5.3	-
Ca++ (mg/dL)	7.8	-	7.4	-	8.3	-	8.4	-
Mg++ (mg/dL)	-	-	1.6	-	2	-	1.8	-
Gasometría arterial								
pH	7.33	7.27	7.34	7.3	7.36	7.32	7.39	< 6.8
pCO ₂ (mmHg)	24	30	28	39	37	42	37	98
pO ₂ (mmHg)	59	50	66	57	87	53	40	21
Lactato (mmol/L)	7.7	8.3	6.2	4.7	3.4	5	6.5	> 15
HCO ₃ ⁻ (mmol/L)	12.7	13.8	15.2	19.2	20.9	22.2	17.8	-
BE ecf (mmol/L)	-13.2	-13.8	-10.7	-7.2	-4.5	-3.9	-8.8	-
SO ₂ (%)	88	79	91	86	96	84	68	-

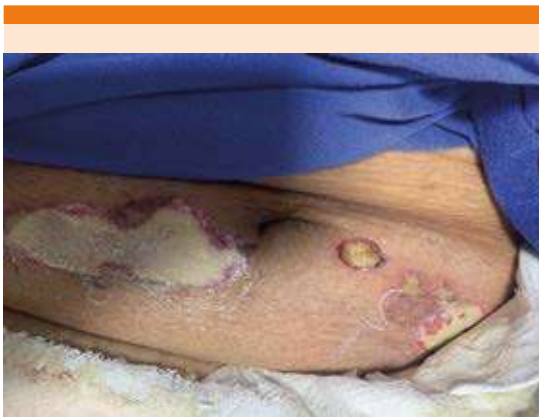

Figura 2. Lesiones metastásicas, numulares y elípticas, aisladas y coalescentes, por *V. vulnificus* en el abdomen.

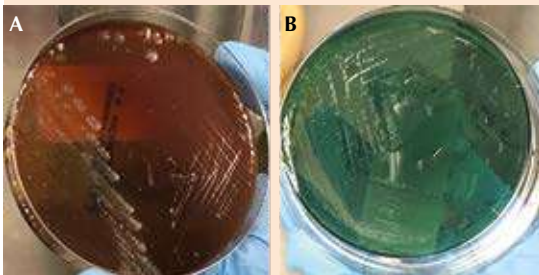


Figura 3. Cultivos obtenidos de la punta del catéter venoso central donde se aísla *V. vulnificus*. **A.** Agar sangre. **B.** Agar tiosulfato citrato bilis sacarosa. en relación con el ingreso hospitalario.

texto clínico de infección primaria, se discute sobre los factores de riesgo condicionantes en el caso en particular. En relación con la diabetes mellitus no controlada y la enfermedad hepática con datos de cronicidad no estudiada previamente, estudios han encontrado que esta última afección confiere 80 veces más riesgo de mortalidad respecto a pacientes sanos con infección por *V. vulnificus*. Un factor protector, que no tenía nuestra paciente, es ser mujer en

edad productiva debido probablemente al efecto de los estrógenos.⁶

Con el paso de las primeras horas-días de evolución, a pesar de una respuesta hemodinámica favorable, se evidenciaron lesiones cutáneas metastásicas que de acuerdo con la bibliografía médica confieren mayor riesgo de muerte.⁶

El cuadro termina con paro cardiorrespiratorio súbito que limitó el plan de tratamiento invasivo (debridación o desbridamiento quirúrgico) y que de forma inicial se dio como lo establecen las guías clínicas mediante el tratamiento antibiótico y de soporte para mejorar las condiciones de la paciente y posteriormente abordaje quirúrgico al considerar necesaria la amputación quirúrgica de extremidad afectada.^{3,5,6,8}

CONCLUSIONES

Este artículo pretende poner en consideración el riesgo del consumo de alimentos marinos crudos en personas con comorbilidades, teniendo en cuenta que la letalidad por septicemia primaria de *V. vulnificus* con hipotensión es de aproximadamente el 50% y la amputación resulta en el 10% de los casos.

REFERENCIAS

1. Fonseca M, Lizárraga S de la luz, De Colsa A. Choque séptico por *Vibrio vulnificus*: reporte de un caso en pediatría. Rev Enf Infec Pediatr 2013; 27 (106).
2. Baker C, Oliver JD. *Vibrio vulnificus*: new insights into a deadly opportunistic pathogen. Env Microbiol 2018; 20 (2): 423-430. doi:10.1111/1462-2920.13955.
3. Phillips K, Satchell K. *Vibrio vulnificus*: From oyster colonist to human pathogen. PLoS Pathog 2017; 13 (1): 1-5. doi:10.1371/journal.ppat.1006053.
4. Leng F, Lin S, Wu W, Zhang J, Song J, Zhong M. Epidemiology, pathogenetic mechanism, clinical characteristics, and treatment of *Vibrio vulnificus* infection: a case report and literature review. Eur J Clin Microbiol Infect Dis 2019; 38 (11): 1999-2004. doi:10.1007/s10096-019-03629-5.
5. Yun NR, Kim DM. *Vibrio vulnificus* infection: A persistent threat to public health. Korean J Intern Med 2018; 33 (6): 1070-1078. doi:10.3904/kjim.2018.159.



6. Oliver JD. The biology of *Vibrio vulnificus*. *Microbiol Spectr* 2015; 3 (3): 1-10. doi:10.1128/microbiolspec.ve-0001-2014.
7. Bross MH, Soch K, Morales R, Mitchell RB. *Vibrio vulnificus* infection: Diagnosis and treatment. *Am Fam Physician* 2007; 76 (4): 539-544.
8. Bhat P, Bhaskar M, Sistla S, Kadiravan T. Fatal case of necrotising fasciitis due to *Vibrio vulnificus* in a patient with alcoholic liver disease and diabetes mellitus. *BMJ Case Rep* 2019; 12 (1): bcr-2018-227851. doi:10.1136/bcr-2018-227851.
9. Wen Y. *Vibrio vulnificus*. *Antimicrobe* 2020.

AVISO PARA LOS AUTORES

Medicina Interna de México tiene una nueva plataforma de gestión para envío de artículos. En: www.revisionporpares.com/index.php/MIM/login podrá inscribirse en nuestra base de datos administrada por el sistema *Open Journal Systems* (OJS) que ofrece las siguientes ventajas para los autores:

- Subir sus artículos directamente al sistema.
- Conocer, en cualquier momento, el estado de los artículos enviados, es decir, si ya fueron asignados a un revisor, aceptados con o sin cambios, o rechazados.
- Participar en el proceso editorial corrigiendo y modificando sus artículos hasta su aceptación final.