



<https://doi.org/10.24245/mim.v38i6.4678>

Intoxicación por plomo en un paciente con esquirlas retenidas en articulación

Lead poisoning in a patient with retained bullet fragments in joint.

Edgar Lomelí-Legaspi,¹ Ernesto Alejandro Lozano,² Jorge Martínez-Coronel²

Resumen

ANTECEDENTES: La intoxicación por plomo tiene una manifestación clínica muy variada, que en muchas ocasiones complica el diagnóstico; la severidad de la misma depende del tiempo y cantidad de exposición, ésta es habitualmente de tipo laboral, sobre todo las ocupaciones relacionadas con la minería, metalurgia, agua o alimentos contaminados y en raras ocasiones es secundaria a contacto con esquirlas retenidas en el cuerpo.

CASO CLÍNICO: Paciente masculino de 34 años de edad, quien 10 años atrás había sufrido lesiones por arma de fuego en cuatro regiones corporales, lo que causó la retención de esquirlas que a su vez causaron intoxicación por plomo.

CONCLUSIONES: El diagnóstico se establece con la adecuada historia clínica que identifica la fuente de contacto y se confirma mediante la medición de las concentraciones de plomo en sangre; el tratamiento se basa en disminuir el grado de exposición o, en caso necesario, terapia quelante.

PALABRAS CLAVE: Intoxicación por plomo; terapia quelante; articulaciones.

Abstract

BACKGROUND: Lead poisoning has a very varied clinical presentation, which in many cases complicates the diagnosis; the severity of it depends on the time and amount of exposure, this exposure is usually occupational, especially those activities related to mining, metallurgy, water or contaminated food and, on rare occasions, it is secondary to contact with retained bullets in the body.

CLINICAL CASE: A 34-year-old male patient, who 10 years earlier suffered gunshot wounds in four body regions, which caused the retention of shards that in turn caused lead poisoning.

CONCLUSIONS: Diagnosis is made with an adequate medical history, identifying the source of contact and confirming it by measuring lead levels in blood, treatment is based on reducing the degree of exposure or, if required, chelation therapy.

KEYWORDS: Lead poisoning; Chelation therapy; Joints.

¹ Médico residente de segundo año de Medicina Interna, Unidad Médica de Alta Especialidad, Centro Médico Nacional de Occidente, Instituto Mexicano del Seguro Social, Jalisco, México.

² Internista adscrito al servicio de Medicina Interna, Hospital General Regional número 45, Instituto Mexicano del Seguro Social, Jalisco, México.

Recibido: 25 de agosto 2020

Aceptado: 23 de abril 2021

Correspondencia

Edgar Lomelí Legaspi
edgar_legaspi@hotmail.com

Este artículo debe citarse como:

Lomelí-Legaspi E, Lozano EA, Martínez-Coronel J. Intoxicación por plomo en un paciente con esquirlas retenidas en articulación. Med Int Méx 2022; 38 (6): 1290-1295.



ANTECEDENTES

El plomo es un metal gris azulado que se caracteriza por tener ausencia de sabor y aroma, además de no ser soluble al agua. El plomo metálico es suave y maleable, fácil de derretir, fundir y ser laminado. No es combustible; sin embargo, puede descomponerse con altos niveles de temperatura y generar ambientes altamente tóxicos.¹

La exposición continua o en grandes cantidades de este metal es tóxico para el ser humano, la vía de exposición más común es la inhalada en ambientes contaminados, sobre todo laborales. Otra forma de contacto es directa en la piel y los ojos, ésta es mucho menos frecuente, además, su absorción es aproximadamente del 0.3% del total con el que se tiene contacto, esto estudiado en las preparaciones cosméticas con contenido de acetato de plomo. La ingestión oral es la ruta de exposición particularmente común en niños, por el consumo incidental de pinturas, cerámicas o alimentos y agua contaminados.^{1,2,3}

Durante la revolución industrial existió una epidemia de intoxicación a este metal, fue en ese momento que los científicos correlacionaron los síntomas y alteraciones orgánicas que compartían los pacientes con el antecedente de contacto con plomo, llegando a la conclusión de la característica tóxica en el humano. Ésta fue una pauta importante para posteriormente iniciar medidas de seguridad que en el siglo XX fue punto de atención para la toma de estrategias de protección.⁴

Los primeros datos históricos acerca del contenido de plomo en proyectiles de armas de fuego y que en contacto continuo con el cuerpo humano es un agente tóxico se remontan a 1911 cuando Lewin, un cirujano alemán, enumeró los posibles mecanismos de la intoxicación plúmbica e hizo recuento de diferentes casos con intoxicación por plomo en los que se relacionó la existencia de esquirlas retenidas.⁵

Las lesiones por armas de fuego siguen siendo un problema de salud pública, la mayor parte de lesiones no son fatales; sin embargo, una amplia proporción de ellas causan esquirlas o fragmentos de éstas retenidas en alguna parte del cuerpo. Se ha evidenciado que las esquirlas que se encuentran en las articulaciones con grandes cantidades de líquido sinovial y las que se mantienen en contacto con líquido cefalorraquídeo son una fuente importante de plumbemia.⁵

El plomo tiene un blanco de toxicidad renal, gastrointestinal, cardiovascular, en el sistema nervioso y el sistema hematológico. Sin lugar a dudas esta enfermedad es un reto diagnóstico para el personal médico, puesto que los síntomas y las alteraciones en los exámenes de laboratorio generales son muy inespecíficos.⁶

A continuación comunicamos el caso de un paciente con el antecedente de tener esquirlas retenidas en la articulación de la rodilla y secundario a ello padecer un cuadro clínico característico de la intoxicación.

CASO CLÍNICO

Paciente masculino de 34 años de edad, casado, actualmente desempleado, previamente chofer, originario y residente de Guadalajara, Jalisco. Tabaquismo positivo durante un año, alcoholismo positivo suspendido hacía 2 años, transfusiones en múltiples ocasiones, sin manifestar reacciones transfusionales, hemotipo O+. Sufrió lesiones por arma de fuego 10 años antes en cuatro regiones corporales, una en el hombro derecho, el tórax a nivel de T4 en la línea media axilar, lesión en la columna a nivel de T2 que originó sección medular y la última en la pierna derecha a nivel de la articulación de la rodilla. Diagnosticado con hipertensión arterial sistémica desde hacía 4 años en tratamiento con losartán, trastorno de ansiedad desde hacía dos años en manejo con fluoxetina y clonazepam, neuropatía crónica

en tratamiento con gabapentina y amitriptilina. Fractura de fémur izquierdo secundaria a una caída hacía dos años, misma que requirió osteosíntesis. Tuvo múltiples hospitalizaciones por síndrome anémico, dolor abdominal y neuropatía periférica.

El paciente inició su padecimiento hacía aproximadamente un año con datos clínicos caracterizados por astenia, adinamia, palpitaciones, debilidad generalizada, dolor abdominal en la región epigástrica de carácter sordo, con una clasificación según la escala análoga al dolor de 5/10, sin aparente irradiación del dolor, refirió que disminuía a la ingesta de antiinflamatorios y analgésicos. Acudió a valoración con un médico familiar de manera espontánea, mismo que le solicitó exámenes de laboratorio generales que evidenciaron hemoglobina de 3.9 g/dL, hematócrito de 13.9%, volumen corpuscular medio de 78 fl, hemoglobina corpuscular media de 23.8 pg/cél y plaquetas de 455,000 mil/ μ L, por lo que se envió al servicio de urgencias en donde se transfundió de forma urgente y, ante la sospecha de sangrado de tubo digestivo alto por el antecedente de consumo crónico de AINEs, se realizó endoscopia, misma que reportó ulcera gástrica Forrest III más duodenitis. Posteriormente fue egresado del servicio de urgencias, se le dejó manejo con inhibidor de bomba de protones y hematínicos como manejo ambulatorio.

El paciente acudió al menos en tres ocasiones durante el último año al servicio de urgencias por padecer un cuadro compatible con síndrome anémico, presuntamente secundario a sangrado de tubo digestivo, fue tratado con hemoderivados e inhibidores de la bomba de protones, durante una de sus hospitalizaciones se realizó segunda endoscopia por parte del servicio de gastroenterología; sin datos compatibles de sangrado que condicionaran el grado de anemia. Motivo por el cual se decidió su ingreso al servicio de medicina interna para abordaje diagnóstico.

El paciente ingresó con malestar general, dolor de tipo neuropático en los brazos, las piernas y las plantas de ambos pies. A su ingreso tenía hemoglobina de 5.5 g/dL sin afectación hemodinámica, signos vitales dentro de los parámetros normales, lo que sugirió curso crónico de la anemia; se solicitó cinética de hierro, misma que se encontraba dentro de parámetros normales, ausencia de sideroblastos en sangre periférica y sangre oculta en heces negativa. El paciente tenía un cuadro de anemia microcítica hipocrómica recurrente sin mejoría con el tratamiento con hematínicos; neuropatía periférica, hipertensión arterial sistémica de inicio a edad temprana, trastorno ansioso depresivo y cuadro doloroso abdominal recurrente, por lo que se consideró el diagnóstico de intoxicación por plomo. Se le realizó un aspirado de médula ósea en el que se evidenció puntillero basófilo eritrocitario y se solicitaron concentraciones de plomo en sangre, mismos que se reportaron en 55 μ g/dL, con lo que se estableció el diagnóstico de intoxicación por plomo. Ante el antecedente de lesiones por arma de fuego se solicitaron radiografías en las regiones afectadas que mostraron 3 esquirlas en la articulación de la rodilla izquierda, lo que evidenció la fuente de intoxicación (**Figura 1**). Se decidió enviar al paciente a valoración al servicio de traumatología y ortopedia para ser intervenido quirúrgicamente y remover las esquirlas retenidas.

DISCUSIÓN

La intoxicación por plomo es un trastorno agudo o crónico con espectro clínico multisistémico, que va desde un curso subclínico hasta poner en riesgo la vida.⁷ La exposición es habitualmente de tipo ocupacional; hasta el 71% de los casos reportados con esta intoxicación son constructores o fabricantes de baterías, soldadura, pigmentos, entre otras actividades. Otros menos comunes son las personas en contacto con cosméticos, muebles antiguos, esmaltes, cerámicas,

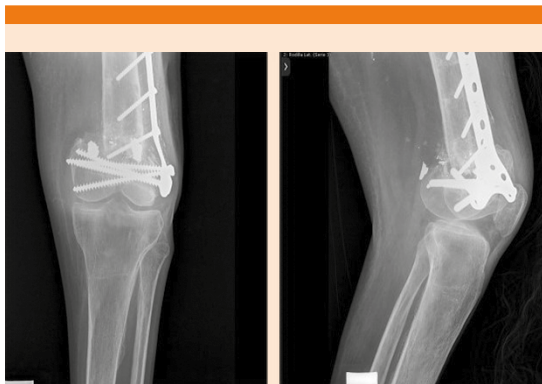


Figura 1. Radiografía anteroposterior y lateral de la rodilla izquierda que evidencia fragmentos de esquirlas en la región articular.

agua potable no regulada, balas retenidas o fragmentos de ellas con especial importancia las que se encuentran dentro de articulaciones o en contacto con líquido cefalorraquídeo.^{7,8,9}

Cuando una persona tiene contacto con plomo éste se absorbe por vía tóxica, gastrointestinal o pulmonar dependiendo de la forma de exposición y se transporta al torrente sanguíneo, posteriormente se almacena en tejidos blandos como el cerebro, el hígado, el riñón y también en los huesos, interfiriendo en múltiples procesos bioquímicos, entre ellos inhiben la síntesis hemo, lo que explica la anemia en los pacientes.^{10,11,12}

Los síntomas dependen del tiempo y cantidad de exposición. En caso de ser una exposición abundante puede causar calambres abdominales, dolor epigástrico, náuseas, vómitos, estreñimiento, depresión, cefalea, debilidad muscular, mialgias, artralgias y alteraciones neurológicas como encefalopatía, alucinaciones e incluso coma. En caso de tener exposición crónica los pacientes manifiestan neuropatía periférica, neuropatía, anemia, hipertensión, disminución de la fertilidad y otras afecciones gastrointestinales

menos específicas y una combinación de las ocurridas en el estado agudo.^{1,11} **Cuadro 1**

La confirmación diagnóstica de una intoxicación por plomo se hace mediante la medición de las concentraciones de dicho metal en sangre. Las concentraciones de referencia normales mundialmente aprobadas de plomo en sangre son menos de 5 µg/dL (0.24 µmol/L) en personas mayores de 20 años;¹³ cabe destacar que la toma solo refleja las concentraciones a las que estuvo expuesto el paciente en las últimas 3-5 semanas (existe redistribución y almacenamiento en el hueso), por lo que una sola toma no predice los acontecimientos a posteriori o la concentración de plomo acumulada del paciente.^{10,11,13}

Entre las posibilidades a encontrar durante el abordaje de un paciente con estas características están el aumento en la concentración de azoados y ácido úrico, anemia, datos de daño hepático¹⁴ (cuando existen datos de severidad) y puntilleo basófilo en los eritrocitos; sin embargo, ninguno de éstos es patognomónico de la enfermedad.^{11,13,15}

El tratamiento se basa en tres puntos importantes: evaluar el nivel de exposición, reducción o retiro de la exposición al plomo y vigilancia médica. Cuando el paciente tiene daño o alteración que pone en riesgo la vida es importante tratarlo como cualquier paciente crítico o cuando se encuentran concentraciones de plomo mayores o iguales a 100 µg/dL es imperativo ofrecer terapia quelante, inclusive con concentraciones mayores de 50 µg/dL y síntomas de toxicidad puede considerarse la terapia. Entre los agentes mayormente prescritos están el edetato de calcio disódico, ácido meso 2-3 dimercaptosuccínico y dimercaprol.^{1,10,13}

CONCLUSIONES

Es importante para los clínicos tener siempre en mente como diagnóstico diferencial la intoxicación

Cuadro 1. Alteraciones y recomendaciones de manejo según las concentraciones de plomo en sangre

| Concentraciones de plomo en sangre (µg/dL) | Alteraciones posiblemente manifestadas con exposición menor a un año | Alteraciones posiblemente manifestadas con exposición mayor a un año | Manejo |
|--|---|---|---|
| 5-9 | Aborto, retraso del desarrollo en hijos de madres expuestas | Aborto, retraso del desarrollo en hijos de madres expuestas. Hipertensión arterial sistémica y disminución de la función renal | Valorar riesgo a la salud. Reducir exposición en mujeres con posibilidad de embarazo |
| 10-29 | Peso bajo al nacer en hijos de madres expuestas | Peso bajo al nacer en hijos de madres expuestas, déficit neurocognitivo subclínico | Disminuir exposición, considerar retiro de la exposición para evitar riesgos a largo plazo, disminuir a menos de 10 µg/dL |
| 30-39 | Mismos riesgos que con concentraciones inferiores | Cefalea, fatiga, alteraciones del sueño, anorexia, estreñimiento, artralgias, mialgias, alteraciones en la libido, déficit neurocognitivo | Retirar la exposición |
| 40-79 | Cefalea, fatiga, alteraciones del sueño, anorexia, estreñimiento, artralgias, mialgias, alteraciones en la libido, déficit neurocognitivo, anomalías espermáticas | Neuropatía periférica, alteraciones espermáticas, dolor abdominal, anemia, gota | Retiro de la exposición, referir para pronta evaluación, considerar terapia quelante en caso de valores mayores de 50 µg/dL con signos o síntomas de intoxicación |
| Mayores o igual a 80 | Encefalopatía, anemia, dolor abdominal | Encefalopatía, nefropatía | Retiro de la exposición, acudir a valoración urgente, terapia quelante |

ción por plomo cuando se atiende a un paciente con daño multisistémico cuyas causas más habituales no hacen conjetura; nuestro paciente era un hombre joven con alteraciones variadas, que fue multitratado por síntomas aislados, sin unificación de los mismos para poder establecer el diagnóstico, aunque no es un padecimiento habitual ni sencillo de diagnosticar, puesto que se trata de una manifestación muy versátil y, como se cita previamente, los síntomas correspondientes dependerán del grado de exposición y concentraciones sistémicas. En nuestro caso el paciente fue abordado por anemia microcítica hipocrómica que no respondía a terapia con hematínicos, polineuropatía, dolor abdominal recurrente, alteraciones en el estado de ánimo e hipertensión arterial sistémica, con lo que el número de diagnósticos se redujo a solo un par.

La piedra angular en el diagnóstico es, sin lugar a dudas, la historia clínica en la que podemos evidenciar el producto de exposición que nos llevó a la intoxicación, en este caso la existencia de esquirlas en contacto con el líquido sinovial, que es una región donde hay continua reabsorción del metal, lo que causa los síntomas.

Es importante paliar las alteraciones causadas por dicha intoxicación y, si el paciente lo llegara a requerir, administrar quelantes del metal; no obstante, lo de vital importancia es retirar la fuente de contacto para evitar recidivas o empeoramiento del cuadro, en este caso fue necesaria la valoración e intervención del servicio de traumatología y ortopedia para extirpar las esquirlas de la región articular.



Debe llevarse a cabo un seguimiento con determinaciones de plumbemia periódicas en todos los pacientes que estén o hayan estado en contacto con el metal, ya que, como se comentó, una sola determinación no habla firmemente del curso de la enfermedad y sus complicaciones.

REFERENCIAS

1. United States Agency for Toxic Substances and Disease Registry (ATSDR). Medical Management Guidelines for Lead (Pb). ATSDR 2014 Oct PDF.
2. Papanikolaou N, Hatzidaki E, Belivanis S, Tzanakakis G, Tsatsakis A. Lead toxicity update. A brief review. *Med Sci Monit* 2005; 11 (10): RA329-36.
3. Riva M, Lafranconi A, D'Orso M, Cesana G. Lead poisoning: historical aspects of a paradigmatic "occupational and environmental disease". *Saf Health Work* 2012; 3: 11-6. doi: 10.5491/SHAW.2012.3.1.11.
4. Public Health and Environment World Health Organization. Preventing disease through healthy environments, exposure to lead: A major public health concern. 20 Avenue Appia, 1211 Geneva 27, Switzerland.
5. Apte A, Bradford K, Dente C, Smith RN. Lead toxicity from retained bullet fragments: A systematic review and meta-analysis. *J Trauma Acute Care Surg* 2019; 87 (3). DOI: 10.1097/TA.0000000000002287.
6. Charris V, Guerrero A, Barrera C. Intoxicación por plomo secundaria a alojamiento de esquirlas en el cuerpo. *Acta Medica Colombiana* 2011; 36 (4). DOI 10.36104/amc.2011.1450.
7. Centers for Disease Control and Prevention (CDC). Adult blood lead epidemiology and surveillance--United States, 2008-2009. *MMWR Morb Mortal Wkly Rep* 2011; 60 (25): 841-845.
8. Centers for Disease Control and Prevention (CDC). Very high blood lead levels among adults - United States, 2002-2011 [published correction appears in *MMWR Morb Mortal Wkly Rep* 2014; 383 (9912): e3 [published correction appears in *MMWR Morb Mortal Wkly Rep*. 2014; 62 (51): 1053]. *MMWR Morb Mortal Wkly Rep*. 2013;62(47):967-971.
9. Centers for Disease Control and Prevention (CDC). Blood lead levels in residents of homes with elevated lead in tap water--District of Columbia, 2004. *MMWR Morb Mortal Wkly Rep* 2004; 53 (12): 268-270.
10. Wedeen R, Goldman R, Headapohl D, Hipkins K, Hu H, et al. Association of Occupational and Environmental Clinics (AOEC). Medical Management Guidelines for Lead-Exposed Adults, Revised 04/24/2007. CSTE Medical Management Guidelines Added October 2013; 16-17.
11. United States Occupational Safety and Health Administration (OSHA). Lead standards for general industry and shipyard employment.
12. United States Centers for Disease Control and Prevention. 4th national report on human exposure to environmental chemicals. Feb 2015.
13. Kosnett MJ, Wedeen RP, Rothenberg SJ, Hipkins KL, Materna BL, Schwartz BS, et al. Recommendations for medical management of adult lead exposure. *Environ Health Perspect* 2007; 115 (3): 463-471. doi: 10.1289/ehp.9784.
14. Mudipalli A. Lead hepatotoxicity & potential health effects. *Indian J Med Res* 2007; 126 (6): 518-527.
15. Thomson RM, Parry GJ. Neuropathies associated with excessive exposure to lead. *Muscle Nerve* 2006; 33 (6): 732-741. doi:10.1002/mus.20510.