



<https://doi.org/10.24245/mim.v39i1.5009>

# Policondritis recidivante con afección grave por daño de la válvula mitral, escleritis y del cartílago traqueal

## Relapsing polychondritis: A case of mitral valve, sclera and tracheal cartilage involvement.

Juan Francisco Plascencia-Felix,<sup>1</sup> Eduardo Corona-Rodarte,<sup>1</sup> Juan Manuel Mejía-Vilet,<sup>2</sup> Jorge Adrián Núñez-Zuno,<sup>1</sup> Juan José Del Moral-Diez<sup>1</sup>

### Resumen

**ANTECEDENTES:** La policondritis recidivante es una enfermedad que afecta principalmente el tejido cartilaginoso; sin embargo, puede afectar otros órganos. El daño cardiovascular ocurre en menos del 10%. El diagnóstico se establece con criterios clínicos y el tratamiento se basa en esteroides.

**CASO CLÍNICO:** Paciente masculino de 32 años con cuadro progresivo de inyección conjuntival, aumento de volumen en el pabellón auricular derecho y dolor en el arco costal izquierdo. El ecocardiograma reveló valvulitis mitral. Se estableció el diagnóstico de policondritis recidivante y recibió tratamiento con esteroides con adecuada respuesta.

**CONCLUSIONES:** La policondritis recidivante es una enfermedad que potencialmente puede afectar múltiples aparatos y sistemas, por lo que es necesario establecer el diagnóstico temprano para evitar desenlaces adversos.

**PALABRAS CLAVE:** Policondritis recidivante; tejido cartilaginoso.

### Abstract

**BACKGROUND:** Relapsing polychondritis is a rare disease which mainly affects cartilaginous tissue, although it can involve other organs. Cardiovascular compromise occurs in less than 10%. Diagnosis is established with clinical criteria and treatment is based on steroids.

**CLINICAL CASE:** A 32-years-old male patient with progressive eye redness, increased volume in the right ear and pain in the left costal arch. Echocardiogram revealed mitral valvulitis. A diagnosis of relapsing polychondritis was established and an adequate response was obtained with steroids.

**CONCLUSIONS:** Relapsing polychondritis is a heterogenous disease that can potentially affect multiple organs. Hence, establishing an early diagnosis is important to avoid adverse outcomes.

**KEYWORDS:** Relapsing polychondritis; Cartilage tissue.

<sup>1</sup> Departamento de Medicina Interna.

<sup>2</sup> Departamento de Nefrología. Instituto Nacional de Ciencias Médicas y Nutrición Salvador Zubirán, Ciudad de México, México.

**Recibido:** 30 de noviembre 2020

**Aceptado:** 3 de mayo 2021

### Correspondencia

Juan Francisco Plascencia Felix  
jf.md.5000@gmail.com

**Este artículo debe citarse como:** Plascencia-Felix JF, Corona-Rodarte E, Mejía-Vilet JM, Núñez-Zuno JA, Del Moral-Diez JJ. Policondritis recidivante con afección grave por daño de la válvula mitral, escleritis y del cartílago traqueal. Med Int Méx 2023; 39 (1): 203-207.

## ANTECEDENTES

La policondritis recidivante es una enfermedad autoinmunitaria poco frecuente, con incidencia de 3.5 casos por millón de habitantes, generando un reto diagnóstico. Es un trastorno potencialmente grave e incapacitante, que se caracteriza por cuadros de inflamación recurrente del tejido cartilaginoso, principalmente el oído externo, la nariz, las articulaciones y las vías respiratorias superiores e inferiores.<sup>1</sup> Ocurre con mayor frecuencia entre los 40 y 60 años con una relación hombre a mujer de 1:1, aproximadamente el 30% de los casos padecen una enfermedad autoinmunitaria concomitante. No se ha descrito una rutina de laboratorio específica para el abordaje, ya que el diagnóstico se basa principalmente en manifestaciones clínicas. Se han desarrollado diferentes criterios diagnósticos, los más usados son los criterios de McAdam, Damiani y Levine, y Michel, estos últimos basados únicamente en síntomas.<sup>2</sup> **Cuadro 1**

Las manifestaciones de la policondritis recidivante incluyen desde secuelas estéticas permanentes, como las derivadas de la inflamación del cartílago auricular, hasta consecuencias potencialmente mortales por afección traqueal o cardiovascular.<sup>3</sup>

El daño de la vía aérea es la manifestación inicial en hasta el 10% de los casos, con una media de aparición de 2.5 años después del diagnóstico. Las complicaciones cardiovasculares repre-

sentan la segunda causa más importante de mortalidad, después de las complicaciones laringotraqueales.<sup>4</sup> La afección cardiovascular más frecuente es la insuficiencia aórtica secundaria a dilatación de la raíz aórtica; sin embargo, la insuficiencia mitral también se ha descrito.<sup>5</sup> El daño ocular es habitual, ocurre hasta en el 60% de pacientes e incluye epiescleritis, escleritis e iridociclitis. Se manifiesta poliartritis en aproximadamente 70-80% de los pacientes.<sup>6</sup>

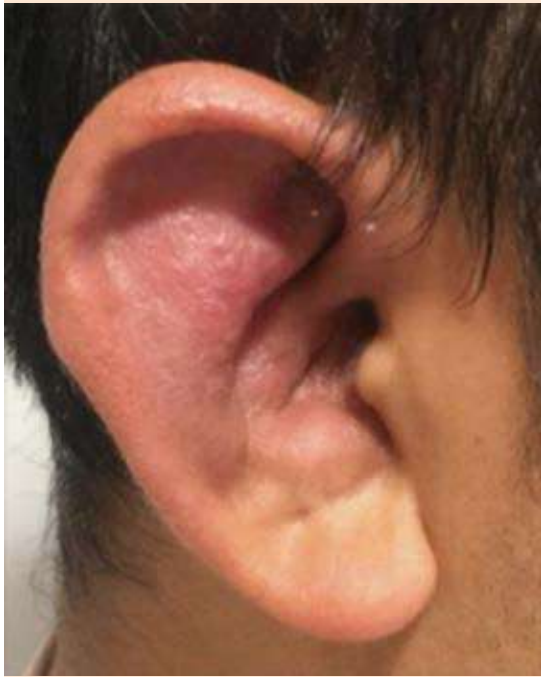## CASO CLÍNICO

Paciente masculino de 32 años, previamente sano, que acudió al servicio de urgencias por 15 días de evolución con dolor en el arco costal izquierdo, intenso, irradiado al hipocondrio izquierdo, inyección conjuntival en el ojo derecho, fiebre persistente, diaforesis nocturna, pérdida de 5 kg y aumento de volumen en el pabellón auricular derecho (**Figura 1**). En la exploración física se encontraron los signos vitales en rangos normales, inyección conjuntival bilateral, dolor a la movilización ocular, dolor a la palpación del arco costal izquierdo, así como en la región anterior del cuello y a la movilización traqueal. El resto sin alteraciones.

Como parte de su abordaje destacaron los siguientes resultados de los estudios de laboratorio: leucocitos  $18.7 \times 10^3/\mu\text{L}$ , plaquetas 656,000 K/ $\mu\text{L}$ , globulinas 4.61 g/dL, inmunoglobulina A 499 mg/dL, inmunoglobulina G 2201 mg/dL, proteína C reactiva 29.76 mg/dL. Anticuerpos

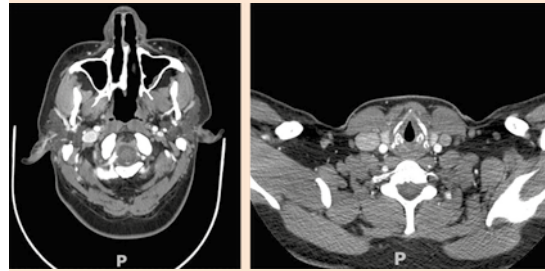
**Cuadro 1.** Criterios diagnósticos de la policondritis recidivante

McAdam (3 de 6):	Damiani y Levine (1 de 3):	Michel y su grupo (A o B):
Condritis auricular bilateral	Tres criterios clásicos de McAdam	<b>A.</b> Inflamación de 2 de 3 cartílagos (auricular, nasal y laringotraqueal)
Poliartritis inflamatoria no erosiva seronegativa	o	<b>B.</b> Inflamación de 1 de 3 (auricular, nasal y laringotraqueal), más 2 de 4 (inflamación ocular, disfunción vestibular, artritis inflamatoria seronegativa, pérdida auditiva)
Condritis nasal	Un criterio de McAdam más confirmación histopatológica	
Inflamación ocular	o	
Condritis de las vías respiratorias	Dos criterios de McAdam más respuesta a esteroides	
Daño audiovestibular		



**Figura 1.** Pabellón auricular derecho sensible, eritematoso y edematoso, con preservación del lóbulo.

contra citoplasma de neutrófilos (ANCA) con patrón c-ANCA 1:20 (referencia < 1:20), anti-mieloperoxidasa de 2.8 U/mL (referencia < 2 U/mL), anticuerpos antinucleares (ANAS) 1:320 con patrón citoplasmático, anticuerpos contra virus de hepatitis B, C y VIH negativos. La prueba de VDRL y la prueba de absorción de anticuerpos treponémicos fluorescentes (FTA-ABS) fueron positivas. La tomografía computada mostró aumento del volumen del pabellón auricular y conducto auditivo externo derecho, desviación del cartílago nasal y engrosamiento traqueal con estriación de la grasa mediastinal (**Figura 2**). El ecocardiograma transtorácico mostró insuficiencia mitral ligera, con leve engrosamiento de sus valvas. La valoración por oftalmología reportó escleritis difusa bilateral.



**Figura 2.** Tomografía computada que muestra aumento de volumen del pabellón auricular derecho, engrosamiento de las paredes del conducto auditivo ipsilateral, así como engrosamiento difuso de la pared de la tráquea y los bronquios.

Ante la sospecha de policondritis recidivante, se inició tratamiento con dexametasona a dosis de 5 mg vía endovenosa cada 24 horas (4 dosis), seguida de 1 mg/kg al día de prednisona durante una semana seguida de descenso de la dosis. El paciente mostró adecuada respuesta al tratamiento con alivio completo de la escleritis, condritis y traqueítis. Se otorgó tratamiento ambulatorio de la sífilis latente tardía diagnosticada.

## DISCUSIÓN

Se comunica el caso de un hombre previamente sano, con cuadro de evolución caracterizado por dolor costal, escleritis, condritis auricular derecha y síntomas sistémicos. Se evidenció una afección traqueal en estudios de imagen y valvulitis mitral en el ecocardiograma transtorácico, así como datos de inflamación (leucocitosis, trombocitosis, elevación de los reactantes de fase aguda). Los síntomas auriculares ocurren en el 80% de los pacientes y son la manifestación más común, las manifestaciones oftalmológicas son diversas y aparecen hasta en el 65% de los pacientes con policondritis recidivante.<sup>1,3</sup> Nuestro paciente mostró valvulitis mitral, las manifestaciones cardiovasculares se reportan

en menos del 10% de los pacientes. Lo más común es la afectación valvular. En una revisión de 440 pacientes con policondritis recidivante, se encontró regurgitación valvular en el 7.7%, regurgitación mitral en el 1.8% y regurgitación valvular combinada en el 1.6%.<sup>7</sup> Otras manifestaciones cardiovasculares aún menos frecuentes son: pericarditis, bloqueo cardiaco y arteritis coronaria.<sup>5</sup> Se evidenciaron ANAS positivos, hallazgo reportado en un 20-60% de los casos, así como ANCAS positivos, documentado con menos frecuencia y asociado con vasculitis.<sup>6,8</sup> Debido a que el paciente cumplió con los criterios de McAdam, Damiani y Levine, así como los de Michet y colaboradores, se inició tratamiento con esteroide, observando respuesta adecuada. Sin embargo, es importante reconocer que no todos los pacientes cumplen con los criterios al inicio de la enfermedad y, en tales casos, puede considerarse una biopsia; los hallazgos histopatológicos identificados incluyen un infiltrado de linfocitos con proporción variable de polimorfonucleares, monocitos, macrófagos y células plasmáticas, así como depósitos de inmunoglobulinas y complemento; además, se recomienda realizar cultivo para descartar micobacterias y hongos del tejido.<sup>2,6</sup> Debido a la rareza de la enfermedad, no existen guías para su tratamiento, ni ensayos clínicos con distribución al azar que respalden su terapéutica, lo cual lo convierte en un reto diagnóstico y terapéutico. El manejo se dirige a paliar los síntomas, así como a asegurar la permeabilidad de la vía aérea. La terapia crónica con medicamentos esteroideos representa el pilar del tratamiento. Otros inmunosupresores, como la azatioprina, metotrexato y ciclosporina pueden considerarse en pacientes no respondedores o como ahorradores de esteroideos.<sup>8</sup> Recientemente se describió la administración de anticuerpos monoclonales dirigidos contra el factor de necrosis tumoral (por ejemplo, infliximab o adalimumab), interleucina 6 (tocilizumab), o linfocitos B (rituximab). Si bien la evidencia

proviene de series de casos, estos medicamentos podrían limitar la actividad de la enfermedad y detener su progresión, a la vez de otorgar alivio sintomático, aunque existen también interrogantes por sus efectos adversos.<sup>4</sup>

La policondritis recidivante se asocia con una enfermedad autoinmunitaria en el 25-35% de los casos, por lo que se solicitaron marcadores de inflamación, ANAS y ANCAS, aunque pueden encontrarse anticuerpos positivos sin estar relacionados con una enfermedad autoinmunitaria subyacente. Las enfermedades más comúnmente asociadas son: vasculitis sistémicas, enfermedad tiroidea, artritis reumatoide, lupus eritematoso generalizado, síndrome de Sjögren, enfermedad inflamatoria intestinal y espondiloartritis.<sup>8</sup> Como abordaje de inflamación auricular se solicitó VRDL y FTA-ABS, los cuales resultaron positivos, aunque la sífilis puede explicar algunas de las manifestaciones clínicas del cuadro clínico, el paciente cumplió criterios de policondritis recidivante y tuvo respuesta al tratamiento con esteroides. Se egresó al paciente con tratamiento contra sífilis latente de duración desconocida con penicilina benzatínica.<sup>9</sup>

## CONCLUSIONES

La policondritis recidivante, a pesar de ser un padecimiento poco frecuente, debe incluirse en el diagnóstico diferencial de todos los pacientes con síntomas constitucionales con afectación del tejido cartilaginoso. El diagnóstico se establece por la combinación de manifestaciones principalmente clínicas y se apoya en hallazgos de laboratorio, estudios de imagen y, de ser necesario, biopsia. Aunque existen diversos criterios diagnósticos, se requiere alta sospecha clínica y un abordaje multidisciplinario. El tratamiento específico continúa siendo controvertido, se recomienda administrar esteroides e inmunosupresores según el grado de afectación orgánica. Vale la pena destacar la importancia del médico



internista en el abordaje de los pacientes con manifestaciones multisistémicas.

### Agradecimientos

Los autores agradecen al servicio de ecocardiografía y otorrinolaringología del INCMNSZ, por sus aportaciones para el abordaje diagnóstico.

### REFERENCIAS

1. Dion J, Leroux G, Mouthon L, Piette J, Costedoat-Chalumeau N. Relapsing polycondritis: what's new in 2017? *Rev Med Interne* 2018; 39 (6): 400-407. doi: 10.1016/j.revmed.2017.07.008.
2. Michet Jr CJ, McKenna CH, Luthra HS, O'Fallon WM. Relapsing polycondritis. Survival and predictive role of early disease manifestations. *Ann Intern Med* 1986; 104 (1): 74-78. doi: 10.7326/0003-4819-104-1-74.
3. De Montmollin N, Dusser D, Lorut C, Dion J, Costedoat-Chalumeau N, Mouthon L, et al. Tracheobronchial involvement of relapsing polycondritis. *Autoimmun Rev* 2019; 18 (9): 102353. doi: 10.1016/j.autrev.2019.102353.
4. Kingdon J, Roscamp J, Sangle S, D'Cruz D. Relapsing polycondritis: a clinical review for rheumatologists. *Rheumatology (Oxford)* 2018; 57 (9): 1525-1532. doi: 10.1093/rheumatology/kex406.
5. Bahena-López E, Loya-Centurión J. Relapsing polycondritis, a rare cause of valvulopathy: A review of the medical literature. *Arch Cardiol Mex* 2020; 90 (2): 189-192. doi: 10.24875/ACM.19000245.
6. Maciążek-Chyra B, Szmyrka M, Skoczyńska M, Sokolik R, Lasocka J, Wiland P. Relapsing polycondritis – analysis of symptoms and criteria. *Reumatologia* 2019; 57 (1): 8-18. doi: 10.5114/reum.2019.83234.
7. Lang-Lazunski L, Hvass U, Paillolle C, Pensard Y, Langlois J. Cardiac valve replacement in relapsing polycondritis. A review. *J Heart Valve Dis* 1995; 4 (3): 227.
8. Vitale A, Sota J, Rigante D, Lopalco G, Molinaro F, Messina M, et al. Relapsing polycondritis: an update on pathogenesis, clinical features, diagnostic tools, and therapeutic perspectives. *Curr Rheumatol Rep* 2016; 18 (1): 3. doi: 10.1007/s11926-015-0549-5.
9. Peeling RW, Mabey D, Kamb ML, et al. Syphilis. *Nat Rev Dis Primers* 2017; 3: 17073. doi: 10.1038/nrdp.2017.73.

### AVISO PARA LOS AUTORES

*Medicina Interna de México* tiene una nueva plataforma de gestión para envío de artículos. En: [www.revisionporpares.com/index.php/MIM/login](http://www.revisionporpares.com/index.php/MIM/login) podrá inscribirse en nuestra base de datos administrada por el sistema *Open Journal Systems* (OJS) que ofrece las siguientes ventajas para los autores:

- Subir sus artículos directamente al sistema.
- Conocer, en cualquier momento, el estado de los artículos enviados, es decir, si ya fueron asignados a un revisor, aceptados con o sin cambios, o rechazados.
- Participar en el proceso editorial corrigiendo y modificando sus artículos hasta su aceptación final.