



<https://doi.org/10.24245/mim.v39i2.5402>

Histoplasmosis diseminada

Disseminated histoplasmosis.

Fernando Montero-Reyes,¹ César Cruz-Pérez,¹ Brisa Elizabeth Mejía-Galeana,² Adolfo Pérez³

Resumen

ANTECEDENTES: La histoplasmosis es una infección micótica oportunista causada por *Histoplasma capsulatum*. El 90% de los casos ocurre en pacientes inmunodeprimidos.

CASO CLÍNICO: Paciente masculino de 31 años, VIH positivo, en quien se diagnosticó histoplasmosis diseminada.

CONCLUSIONES: La infección por *Histoplasma* es endémica en nuestro medio y, por tanto, debe sospecharse en los nuevos casos de infección por VIH con síntomas sistémicos inespecíficos.

PALABRAS CLAVE: Histoplasmosis; infección micótica oportunista; *Histoplasma capsulatum*; infección por VIH.

Abstract

BACKGROUND: Histoplasmosis is an opportunistic fungal infection caused by *Histoplasma capsulatum*; 90% of cases occur in immunosuppressed patients.

CLINICAL CASE: A 31-year-old male patient, HIV positive, who was diagnosed with disseminated histoplasmosis.

CONCLUSIONS: Histoplasma infection is endemic in our environment and, therefore, should be suspected in new cases of HIV infection with non-specific systemic symptoms.

KEYWORDS: Histoplasmosis; Opportunistic fungal infection; *Histoplasma capsulatum*; HIV infection.

¹ Residente del tercer año de Medicina Interna.

² Internista infectóloga adscrita.

³ Internista. Jefe del Servicio de Medicina Interna. Centro Médico Naval, Ciudad de México.

Recibido: 26 de febrero de 2021

Aceptado: 17 de marzo 2021

Correspondencia

Fernando Montero Reyes
dr.fernandoemn@gmail.com

Este artículo debe citarse como: Montero-Reyes F, Cruz-Pérez C, Mejía-Galeana BE, Pérez A. Histoplasmosis diseminada. Med Int Méx 2023; 39 (2): 397-401.

ANTECEDENTES

La histoplasmosis es una infección micótica oportunista causada por *Histoplasma capsulatum* de la cual hay dos variantes: *var. duboisii* y *var. capsulatum* donde *Histoplasma capsulatum var. capsulatum* es la más frecuente y también la más peligrosa.^{1,2} Se estima que existen mundialmente 40 millones de enfermos y se calculan 200,000 casos nuevos al año; es más frecuente en hombres que en mujeres con una relación 1 a 14. En México se desconoce la cifra exacta, pero se han reportado prevalencias del 2 al 53% con mayor número de casos en el Estado de México, Veracruz y Oaxaca. Las manifestaciones clínicas dependen principalmente de la carga fúngica inhalada,^{3,4} del estado inmunológico del paciente y de la virulencia de la cepa infectante.

El 90% de los casos se registra en pacientes inmunodeprimidos,^{5,6} especialmente en los que padecen el virus de inmunodeficiencia humana (VIH) y es aceptada como una enfermedad marcador de síndrome de inmunodeficiencia adquirida (SIDA) desde 1987.²

Si bien la infección se manifiesta principalmente como infección pulmonar y muy rara vez pueden ocurrir erupciones cutáneas, comunicamos el caso clínico de un paciente que ingresó a nuestra unidad hospitalaria con histoplasmosis diseminada y lesiones dérmicas generalizadas.⁵

La importancia de comunicar este caso se debe a que la histoplasmosis es una enfermedad frecuente entre los pacientes con SIDA con morbilidad y mortalidad elevadas en áreas endémicas, siendo una enfermedad definitoria de SIDA; la enfermedad diseminada afecta a pacientes que no están recibiendo terapia antirretroviral al momento del diagnóstico.

CASO CLÍNICO

Paciente masculino de 31 años, originario de Veracruz y residente actual de Los Cabos, Baja California Sur, México; debido a cuestiones laborales tuvo que viajar a los estados de Veracruz, Chiapas, Oaxaca y Guerrero, sin viajes recientes en los últimos tres años.

Dentro de su historial médico se negaron enfermedades crónico-degenerativas, cirugías y transfusiones. El único antecedente de importancia fue las prácticas sexuales de alto riesgo entre de las cuales destacó haberlas realizado con una sexoservidora sin protección.

Su padecimiento lo inició un mes previo a su ingreso a nuestra unidad hospitalaria, al manifestar hiporexia, malestar general y pérdida de peso de manera no intencionada de 5 kg en un mes. Posteriormente se agregaron mialgias y artralgias; 10 días después del inicio de estos síntomas se agregó al cuadro una dermatosis en la región facial tipo pápulas eritematosas que posteriormente se diseminaron a la región torácica, las extremidades y el abdomen complicándose con lesiones necróticas, sin afectar las manos ni las plantas. **Figura 1**

A nivel cervical el paciente tenía adenomegalias izquierdas y en la ingle izquierda de 1-1.5 cm, no dolorosas; cardiopulmonar con estertores finos infraescapulares bilaterales, hepatoesplenomegalias con dolor leve a la palpación, genitales con datos de balanitis, sin lesiones ulcerosas ni condilomatosas, extremidades con las lesiones dérmicas descritas.

En los estudios paraclínicos al ingreso del paciente se observaron alteraciones en las pruebas de función hepática con un patrón hepatocelular, pancitopenia con disminución de las 3 series (anemia, trombocitopenia, leucopenia) y una

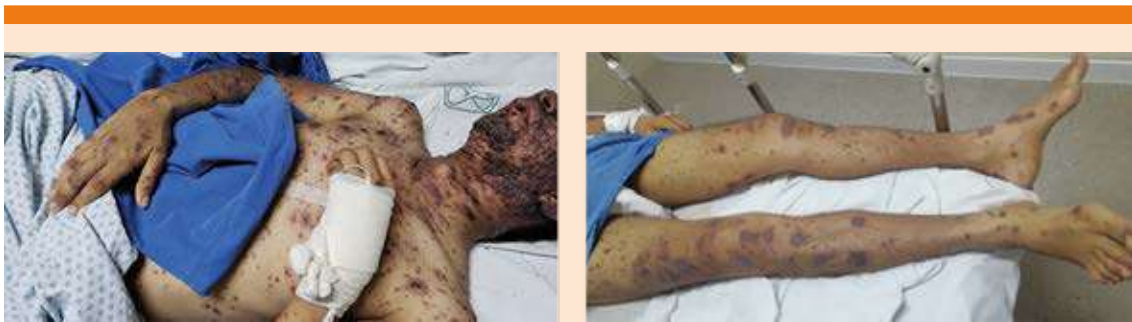

Figura 1. Dermatitis en la cara, tipo pápulas eritematosas, que posteriormente se diseminaron a la región torácica, las extremidades y el abdomen, con lesiones necróticas, sin afectar las manos ni las plantas.

lesión renal, misma que se corrigió a las 24 horas de su hospitalización.

La radiografía de tórax evidenció un patrón reticular fino de predominio en ambas bases, lo que correlacionó con la clínica manifestada; no había datos de cardiomegalia, ensanchamiento mediastinal, ni zonas de derrame (**Figura 2**). El estudio tomográfico de tórax mostró un patrón retículo-nodular difuso, predominantemente en la zona posterior y las bases de ambos pulmones, con zonas de atelectasias (**Figura 3**). La tomografía de abdomen simple reportó hepatoesplenomegalia.

Ante la sospecha clínica de micosis diseminada se decidió iniciar tratamiento antimicótico a base de anfotericina B deoxicolato, toma de biopsia de piel, biopsia de hueso y biopsia de ganglio inguinal por parte de los servicios de dermatología, hematología y cirugía general, respectivamente, mismas que tuvieron reporte confirmatorio de histoplasmosis.

Después de dos semanas de tratamiento intravenoso se decidió su egreso con manejo médico ambulatorio a base de terapia antirretroviral, fluconazol, con seguimiento por parte de la consulta externa de infectología; previo a su egreso se realizó protocolo de estudio completo para

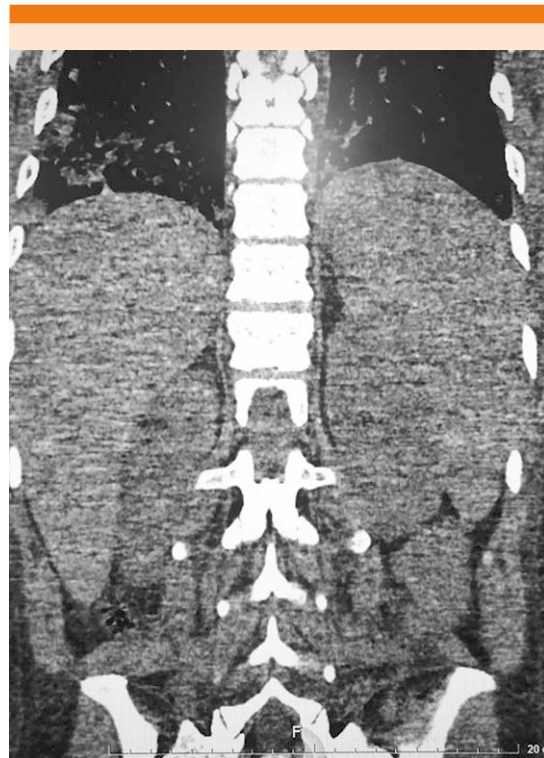


Figura 2. Radiografía de tórax que evidencia un patrón reticular fino de predominio en ambas bases; no había datos de cardiomegalia, ensanchamiento mediastinal, ni zonas de derrame.

pacientes con VIH según el protocolo de nuestro nosocomio: carga viral 131,400 copias, cuenta

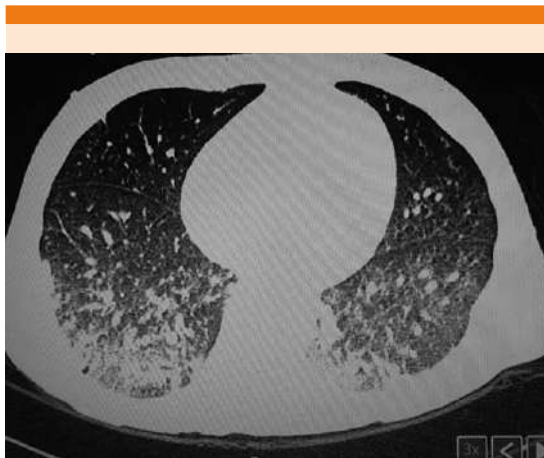

Figura 3. Estudio tomográfico de tórax que muestra un patrón retículo-nodular difuso, predominantemente en la zona posterior y las bases de ambos pulmones, con zonas de atelectasias.

CD+4: 14 células, cuenta CD+8: 16 células, perfil TORCH negativo, VDRL negativo.

DISCUSIÓN

La histoplasmosis diseminada es una infección oportunista de pacientes infectados por VIH, es la enfermedad definitoria de SIDA más común⁷ que mata a miles de personas en América Latina cada año;⁸ es la causa más común de hospitalización y muerte entre las micosis endémicas en Estados Unidos. Afecta principalmente los pulmones desde los cuales puede diseminarse a otras partes del cuerpo, como las glándulas suprarrenales, la médula ósea, el aparato gastrointestinal, las articulaciones y el cerebro.⁹

En ausencia de afecciones inmunodeficientes, la infección aguda se alivia con el desarrollo de inmunidad mediada por células, la producción de linfocitos T que reconocen al organismo, el factor de necrosis tumoral alfa, la activación de macrófagos para inhibir el crecimiento del organismo y proporcionar protección contra

su reinfección; sin embargo, en estado de inmunosupresión con agotamiento de células T resulta en concentraciones más bajas de citoquinas y en mayor mortalidad y carga fúngica.⁷ Las manifestaciones comunes en histoplasmosis diseminada incluyen fiebre, fatiga, malestar general, anorexia, pérdida de peso y síntomas respiratorios. El examen clínico físico con frecuencia revela linfadenopatía, hepatomegalia o esplenomegalia; las lesiones cutáneas parecen ser más comunes en casos reportados de América Latina; en los estudios paraclínicos suele ser evidente anemia, leucopenia, trombocitopenia, elevación de enzimas hepáticas, de bilirrubina, de lactato deshidrogenasa y de ferritina.^{7,10}

El diagnóstico clásico se basa en el estudio histopatológico, cultivos y microscopía; sin embargo, su sensibilidad es limitada, es menor al 50% en la microscopía;^{2,9,11,12} el aislamiento de histoplasma a partir de muestras clínicas sigue siendo el patrón de referencia para el diagnóstico de histoplasmosis; sin embargo el crecimiento de la fase micelial puede ser de dos a tres semanas, pero puede tardar hasta 8 semanas, lo que limita su uso por el tiempo prolongado para obtener resultados.^{9,11,13} La detección de antígenos parece ser el ensayo rápido más sensible en orina (95%) y en suero (86%).^{7,11,13}

El tratamiento tiene dos objetivos principales: la administración antifúngica eficaz y la reversión o alivio del estado de inmunosupresión subyacente; en pacientes hospitalizados se recomienda la anfotericina B liposomal, pudiendo prescribir dosis de 3 mg/kg/día o 5 mg/kg al día en el complejo lipídico; el itraconazol, administrado durante al menos un año, es eficaz en los casos más leves;^{7,10} los agentes alternativos incluyen fluconazol, voriconazol y posaconazol. Las concentraciones de antígeno deben controlarse en sangre y orina al momento del diagnóstico, a las dos semanas, un mes y cada tres a cuatro meses hasta seis meses después de suspender



el tratamiento; ante el aumento de antígenos o empeoramiento clínico debe investigarse el apego al tratamiento y el estado inmunológico.^{2,7} La interrupción de terapia antifúngica puede ser segura en pacientes con apego al tratamiento que completen al menos un año de tratamiento antifúngico y tengan recuento de CD4 > 150 células/μL, carga viral de VIH < 400 copias/mL, antígeno de histoplasma en orina < 2 ng/mL y ausencia de afección del sistema nervioso central.^{2,13}

CONCLUSIONES

La infección por *Histoplasma* es endémica en nuestro medio y, por tanto, debe sospecharse en los nuevos casos de infección por VIH con síntomas sistémicos inespecíficos, en quienes debe hacerse un protocolo de estudio completo a fin de determinar y excluir otras infecciones oportunistas, como tuberculosis, asimismo, concientizar en el apego al tratamiento y seguimiento que deben tener hasta la mejoría del estado de inmunosupresión, ya que de no ser así la morbilidad y mortalidad se incrementan de manera significativa.

REFERENCIAS

1. Andrew L, Chad A. Histoplasma capsulatum surmounts obstacles to intracellular pathogenesis. *FEBS Journal* 2015; 283: 619-633. DOI:10.1111/febs.13389.
2. Evrard S, Caprasse P, Gavage P, Vasbien M, et al. Disseminated histoplasmosis: case report and review of the literature. *Acta Clinica Belgica* 2017. DOI: 10.1080/17843286.2017.1376454
3. Gupta N, Vinod K, Mittal A, Ajay A, et al. Histoplasmosis, heart failure, hemolysis and haemophagocytic lymphohistiocytosis. *Pan Afr Med J* 2019; 32: 43. doi: 10.11604/pamj.2019.32.43.14954.
4. Farfán G. Histoplasmosis diseminada en paciente con infección por VIH. *Revista científica INSPIPILIP V*. 2018. DOI: 10.31790/inspilip.v2i2.56.g60.
5. Lin M, Mazzone D, Gin D. Disseminated cutaneous-only histoplasmosis in a patient with AIDS. *Australas J Dermatol* 2019. DOI: 10.1111/ajd.13108.
6. Lopes A, Tobón A, Restrepo A, Queiroz-Telles F, et al. Epidemiology of endemic systemic fungal infections in Latin America. *Med Mycol* 2011; 49: 785-798. doi: 10.3109/13693786.2011.577821.
7. Wheat L, Azar M, Bahr N, Spec A, et al. Histoplasmosis. *Infect Dis Clin N Am* 2016; 30: 207-227. DOI: 10.1016/j.idc.2015.10.009.
8. Nacher M, Silva T, Gómez B, Couppié P, et al. The fight against HIV-associated disseminated histoplasmosis in the Americas: Unfolding the different stories of four centers. *J Fungi* 2019; 5: 51. DOI:10.3390/jof5020051.
9. Clezar I, Flores D, Pasqualotto A. The role of molecular test in the diagnosis of disseminated histoplasmosis. *J. Fungi* 2019; 6: 1. DOI:10.3390/jof6010001.
10. Alvarado R, Guevara N, Mendoza R, Salazar S, et al. Disseminated histoplasmosis in a patient with hypothyroidism. *Rev Fac Cienc Méd* 2017.
11. Azar M, Loyd J, Relich R, Wheat L, et al. Current concepts in the epidemiology, diagnosis and management of histoplasmosis syndromes. *Semin Respir Crit Care Med* 2020;41:13-30. DOI: 10.1055/s-0039-1698429.
12. López A, Arechavala A, Iovannitti CA, Mujica MT. Histoplasmosis diseminada en pacientes HIV/SIDA. *Buenos Aires, 2009-2014. Medicina (Buenos Aires)* 2016; 76: 332-337.
13. Azar M, Hage C. Laboratory diagnostics for histoplasmosis. *J Clin Microbiol* 2017. doi:10.1128/JCM.02430-16.