



<https://doi.org/10.24245/mim.v39i5.7044>

Meningoencefalitis por *Listeria monocytogenes* en una paciente inmunodeprimida

Meningoencephalitis due to *Listeria monocytogenes* in a female immunocompromised patient.

Heriberto Martínez Camacho,¹ Arabela Brito M,² Lorena Morfín H,² Esperanza Edith Rodhe Bernal H,² Yesenia Esmeralda Tapia L,² Brandon Cruz S²

Resumen

ANTECEDENTES: La meningitis por *Listeria monocytogenes* es una enfermedad grave y potencialmente mortal.

CASO CLÍNICO: Paciente femenina de 62 años de edad, quien padecía una enfermedad reumatológica que al ser tratada con corticosteroides y fármacos modificadores de la enfermedad le condicionaron un estado crónico de inmunosupresión. La paciente fue ingresada al Hospital Regional Morelia, ISSSTE, Michoacán, México, por un cuadro de agitación, cefalea y fiebre, por lo que se realizó estudio de líquido cefalorraquídeo donde se observó crecimiento fino de *Listeria monocytogenes* sensible a ampicilina, gentamicina, trimetoprim e imipenem, por lo que se inició a la brevedad esquema de ampicilina con gentamicina durante 21 días, con lo que se obtuvo evolución clínica satisfactoria con negativización de los cultivos de líquido cefalorraquídeo. La paciente permaneció en el servicio de medicina interna durante 29 días y fue egresada sin secuelas neurológicas con normalización bioquímica, microbiológica y radiológica.

CONCLUSIONES: Se sugiere la adopción de medidas preventivas por el personal de salud contra este agente infeccioso debido a que se desconoce el efecto en nuestro medio.

PALABRAS CLAVE: Meningitis; *Listeria monocytogenes*; enfermedad reumatológica; corticosteroides.

Abstract

BACKGROUND: Meningitis due to *Listeria monocytogenes* is a severe and potentially mortal disease.

CLINICAL CASE: A 62-year-old female patient, who suffered from a rheumatological disease which was treated with corticosteroids and disease-modifying drugs, that induced a chronic immunosuppressive state. The patient was admitted to our hospital due to agitation, headache and fever, for which a study of cerebrospinal fluid was carried out, where fine growth of *Listeria monocytogenes* sensitive to ampicillin, gentamicin, trimethoprim and imipenem was observed. The patient was treated with a scheme of ampicillin with gentamicin for 21 days, obtaining a satisfactory clinical evolution with negative cerebrospinal fluid cultures. She remained in the internal medicine service for 29 days and was discharged without neurological sequelae with biochemical, microbiological and radiological normalization.

CONCLUSIONS: The adoption of preventive measures by health personnel against this infectious agent is suggested since the impact on our environment is unknown.

KEYWORDS: Meningitis; *Listeria monocytogenes*; Rheumatological disease; Corticosteroids.

¹ Servicio de Medicina Interna.

² Residente de Medicina Interna.

Hospital Regional de Morelia, ISSSTE, Morelia, Michoacán, México.

Recibido: 9 de septiembre 2021

Aceptado: 18 de enero 2022

Correspondencia

Heriberto Martínez Camacho
heri66med@hotmail.com

Este artículo debe citarse como: Martínez-Camacho H, Brito MA, Morfín HL, Bernal HEER, Tapia LYE, Cruz SB. Meningoencefalitis por *Listeria monocytogenes* en una paciente inmunodeprimida. Med Int Méx 2023; 39 (5): 831-834.

ANTECEDENTES

La meningitis por *Listeria monocytogenes* es una enfermedad grave y potencialmente mortal. Es la tercera causa de meningitis bacteriana a pesar de ser poco frecuente, después de *Streptococcus pneumoniae* y *Neisseria meningitidis*. *Listeria monocytogenes* es un bacilo grampositivo facultativo anaerobio, no esporulante, intracelular, que se contrae principalmente después de la ingesta de alimentos que contienen una alta carga bacteriana, lo que, aunado a su virulencia, permiten su ingreso y crecimiento intracelular e incluso la propagación de célula a célula; se considera un patógeno oportunista que afecta grupos bien definidos, como recién nacidos, adultos mayores, gestantes y pacientes inmunodeprimidos; asimismo, se ha visto que uno de los factores que interfieren en la diseminación al sistema nervioso central es la hipertensión arterial porque podría afectar la integridad y la función de la barrera hematoencefálica y, por tanto, permitir la invasión de *L. monocytogenes* en el espacio subaracnoideo, el tejido cerebral o ambos. Su cuadro clínico puede ser atípico, lo que dificulta su diagnóstico oportuno y puede retrasar el inicio del tratamiento antibiótico empírico, que es indispensable teniendo en cuenta a la población más susceptible de meningitis por *Listeria*.

CASO CLÍNICO

Paciente femenina de 62 años con diagnóstico previo de artritis reumatoide en manejo con metotrexato y leflunomida, sin otros antecedentes médicos de importancia; ingresó a nuestro servicio por padecer dos días previo a su ingreso cefalea holocraneana al despertar, de intensidad moderada-severa que se alivió momentáneamente con el consumo de paracetamol. Fue ingresada por persistencia de cefalea holocraneana, fiebre y agitación psicomotriz (delirio hiperactivo). A su ingreso se apreció despierta, inatenta, poco cooperadora, obedecía

órdenes verbales sencillas, quejumbrosa (por cefalea). Nervios craneales: II fondo de ojo no valorables por catarata bilateral; III, IV, VI mirada primaria conjugada y central, pupilas isocóricas, movimientos oculares normales, el resto sin alteraciones. Motor: no déficit focal. Meníngeos: rigidez de nuca y signo de Binda (dudoso).

Como parte del abordaje diagnóstico se realizó tomografía axial computada simple que no mostró alteraciones (**Figura 1**); punción lumbar con toma de tres frascos de muestras para citológico, cultivo de líquido cefalorraquídeo y uno de reserva. Estudio citológico con hiperproteinorraquia (130 mg/dL), glucosa 58 mg/dL y pleocitosis a expensas de mononucleares (95%); cultivo con crecimiento de bacilo grampositivo en reporte preliminar, que en resultado definitivo mostró crecimiento de *Listeria monocytogenes*, dicho crecimiento se confirmó mediante el cultivo en laboratorio externo obteniendo crecimiento fino de *Listeria monocytogenes*; asimismo, la PCR para citomegalovirus, virus de Epstein-Barr, virus de herpes simple tipos 1 y 2, virus de varicela zoster, virus herpes tipo 6 fue negativa. Tinta china, amebas, hongos y BAAR negativos. La resonancia magnética de encéfalo simple y con gadolinio evidenció migración transependimaria leve, las demás estructuras no mostraron alteración. **Figura 2**

De forma inicial y empírica la paciente recibió tratamiento antiviral y antimicrobiano a base de ceftriaxona y aciclovir; una vez que obtuvimos los resultados de cultivo del líquido cefalorraquídeo se ajustó el tratamiento suspendiendo ambos medicamentos e iniciando esquema de ampicilina con gentamicina durante 21 días.

Durante su estancia hospitalaria la paciente tuvo adecuada respuesta al tratamiento indicado; se realizó nueva toma de muestra mediante punción lumbar de líquido cefalorraquídeo al concluir el esquema antibiótico en el que se reportaron los siguientes resultados: citológico: glucosa

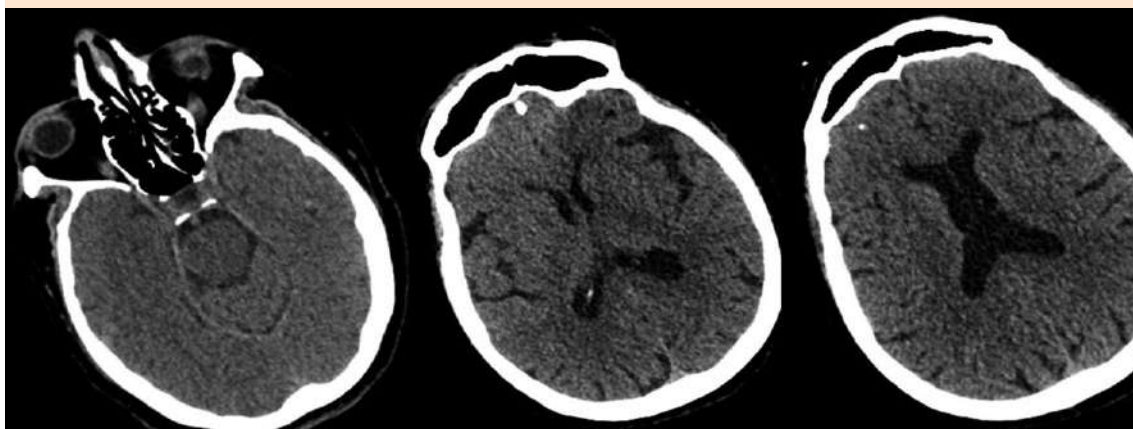


Figura 1. Tomografía axial computada sin alteraciones.

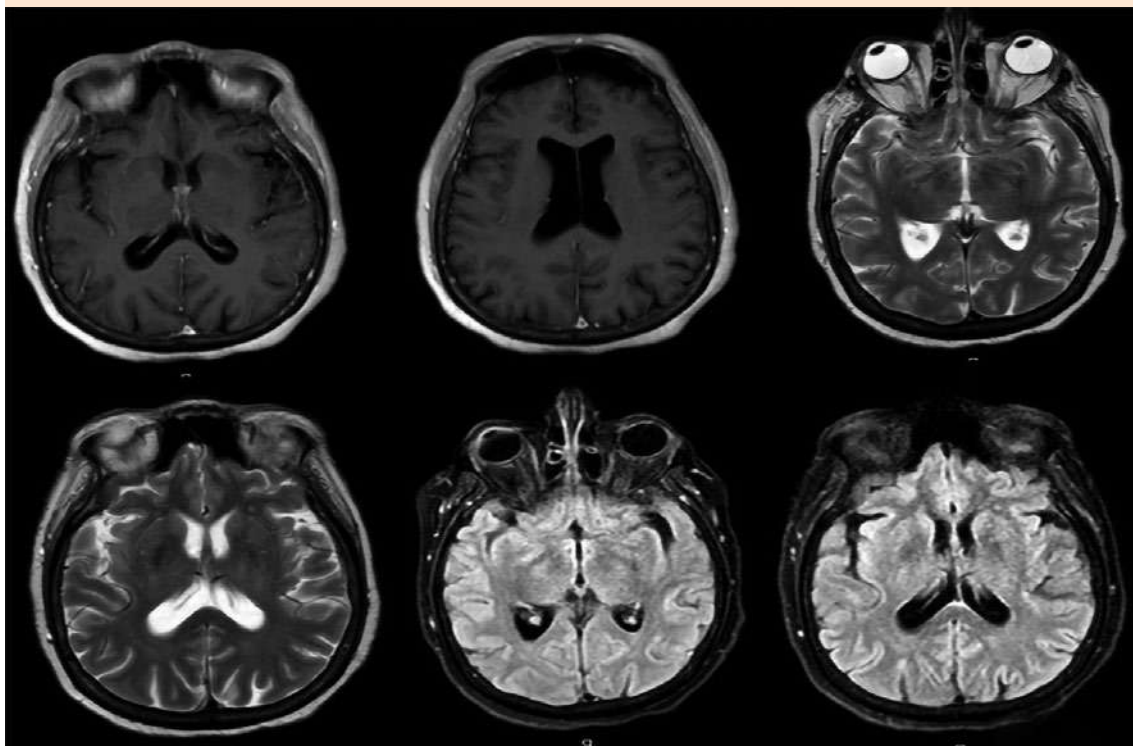


Figura 2. Resonancia magnética de encéfalo simple y con gadolinio que muestra migración transependimaria leve con el resto de las estructuras normales.

52.6 mg/dL, proteínas 70.9 mg/dL, acelular, VDRL, tinta china, BAAR, amebas, hongos negativos, cultivo de líquido cefalorraquídeo negativo.

CONCLUSIONES

Identificar de forma oportuna los síntomas asociados con meningitis y el agente causal es fundamental para el correcto manejo de la misma; así como identificar los factores de riesgo que predispongan a cierta población por encima de otra; a pesar de ser una afección rara con evolución incierta ante la atipia del cuadro, el caso de nuestra paciente fue un éxito.

BIBLIOGRAFÍA

1. Vásquez-Alva R, Biminchumo-Sagastegui C, Villarreal-Hifume CY, Silva-Meza CN. Meningitis por *Listeria monocytogenes* en paciente adulto mayor. Rev Facultad de Medicina Humana 2020; 20 (3): 507-511.
2. Rogalla D, Bomar PA. *Listeria monocytogenes*. In: StatPearls. Treasure Island (FL): StatPearls Publishing; 2021.
3. Gerstein S, Gautam-Goyal P, Goyal S. A case of *Listeria monocytogenes* meningitis complicated by hydrocephalus and intraventricular hemorrhage: A review of treatment options and outcomes. IDCases 2020; 19. doi: 10.1016/j.idcr.2020.e00704.
4. Morell Úbeda C, Cebrián García I, González Miño C. Meningitis por *Listeria monocytogenes* en paciente inmunocompetente. Pediatría Atención Primaria 2016; 18 (69): e15-e18.
5. Picard L, Maakaroun-Vermesse Z, Hoarau C, Castelnaud P, Périvier M. Pediatric neurolisteriosis: A diagnosis to consider even in the absence of immunodeficiency. Arch Pediatr 2019; 26 (3): 171-173. doi: 10.1016/j.arch-ped.2019.02.009.
6. Patas K, Mavridis T, Psarra K, Papadopoulos VE, et al. Neurolisteriosis in a previously asymptomatic patient with serum IgM deficiency: a case report. BMC Neurol 2020; 20: 323. doi: 10.1186/s12883-020-01900-3.

AVISO PARA LOS AUTORES

Medicina Interna de México tiene una nueva plataforma de gestión para envío de artículos. En: www.revisionporpares.com/index.php/MIM/login podrá inscribirse en nuestra base de datos administrada por el sistema *Open Journal Systems* (OJS) que ofrece las siguientes ventajas para los autores:

- Subir sus artículos directamente al sistema.
- Conocer, en cualquier momento, el estado de los artículos enviados, es decir, si ya fueron asignados a un revisor, aceptados con o sin cambios, o rechazados.
- Participar en el proceso editorial corrigiendo y modificando sus artículos hasta su aceptación final.