

## CASO CLÍNICO

### Tuberculosis en senos paranasales

### Tuberculosis in paranasal sinuses

**MsC. Mireysi Calás Rosales, Dra. Marelis Veranes García, Dr. Joaquín López González, MsC. Haidee Marrero Rodríguez y MsC. Ilena Silva Reyes**

Hospital General Docente "Dr. Juan Bruno Zayas Alfonso", Santiago de Cuba, Cuba.

### RESUMEN

Se presenta el caso clínico de un paciente de 56 años de edad, ingresado en el Servicio de Neumología del Hospital General Docente "Dr. Juan Bruno Zayas Alfonso" de Santiago de Cuba, quien refería que desde hacía 2 años presentaba obstrucción nasal del lado izquierdo que había progresado a ambas fosas nasales, con protrusión del globo ocular del mismo lado, así como dolor de moderada intensidad en la región cervical que limitaba los movimientos en esta región. Se tomaron muestras para biopsia del pólipos en el seno maxilar, cuyos resultados corroboraron la presencia de una enfermedad granulomatosa de origen tuberculoso en los senos paranasales, para lo cual se prescribió la categoría 1 de tratamiento con los 4 medicamentos establecidos a los efectos.

**Palabras clave:** tuberculosis, senos paranasales, tuberculosis extrapulmonar, enfermedad granulomatosa, Servicio de Neumología.

### ABSTRACT

The case report of a 56 year-old patient is presented, admitted in the Pneumology Service from "Dr. Juan Bruno Zayas Alfonso" Teaching General Hospital in Santiago de Cuba who presented nasal obstruction of the left side since 2 years ago, which had progressed to both nasal cavities, with protrusion of the eye ball of the same side, as well as moderate pain in the cervical region that limited the movements in this region. Samples of the polyp for biopsy were taken in the maxillary sinus, which results corroborated the presence of a granulomatous disease of tuberculous origin in the paranasal sinuses, for which the category 1 of treatment was prescribed with the 4 drugs for this condition.

**Key words:** tuberculosis, paranasal sinuses, extrapulmonary tuberculosis, granulomatous disease, Pneumology Service.

### INTRODUCCIÓN

La tuberculosis (TB) sigue siendo, en el inicio de este nuevo milenio, la enfermedad infecciosa humana más importante que existe en el mundo. A pesar de los esfuerzos que se han invertido para su control en la última década, está considerada como una afección infectocontagiosa aguda, subaguda o crónica que puede dañar distintos órganos, preferentemente los pulmones, con determinantes sociales y económicas bien definidas.<sup>1</sup>

El *Mycobacterium tuberculosis*, desde las fases iniciales de su agresión al organismo humano, puede producir diseminaciones, por vía linfática o hematógena, a cualquier órgano o tejido del organismo.

Los bacilos de la tuberculosis procedentes de un complejo primario se diseminan por vía hemática, invaden diferentes órganos y generaron focos inflamatorios. Si las condiciones inmunológicas del paciente son suficientes, los focos curan con fibrosis y calcificación tardía, en los cuales quedan bacilos vivos y metabólicamente inactivos en su interior; si su número es alto y la inmunidad no es suficiente, junto con condiciones locales adecuadas, se puede iniciar un proceso inflamatorio en ese órgano que constituiría una tuberculosis asociada. Por su parte, si se afectan varios órganos a la vez o es de carácter generalizado, se trata de una tuberculosis miliar; si se afecta el encéfalo y sus cubiertas es una tuberculosis meníngea, pero cuando se afecta solo un órgano como el riñón, los huesos y los ganglios, entre otros, se considera tuberculosis extrapulmonar.<sup>1</sup>

La TB extrapulmonar representa entre 10-20 % de total de tuberculosis que padecen los pacientes inmunocompetentes, aunque esta frecuencia de presentación se incrementa notablemente en las personas con algún grado de inmunodeficiencia. Así, hasta 60 % de los pacientes con sida, severamente inmunodeprimidos y que están afectados con TB, pueden presentar localizaciones extrapulmonares de la enfermedad.<sup>2</sup>

Casi el total de los pacientes con TB extrapulmonar tienen baciloscopia negativa, por lo cual se acepta que su capacidad de contagio es prácticamente nula. Generalmente existe un foco primario en el pulmón que puede ser visible o no en la radiografía de tórax.<sup>3</sup>

Se admite que desde este foco primario pulmonar puede producirse una diseminación: bien por contigüidad (TB pleural, entre otras), bien por vía linfática (TB linfática) o bien por vía hematógena (cualquier localización).<sup>1-3</sup>

Cuando el bacilo llega a estos diferentes lugares, ocasionan una reacción inmunitaria local que, junto con las condiciones metabólicas de la zona (pH y tensión de oxígeno), condicionan la posibilidad de causar la enfermedad.

La clínica, como es lógico, depende de la localización a la que afecte la TB extrapulmonar. En cualquier caso, todos los lugares afectados por la enfermedad tienen como denominador común lo tremendamente inespecífico de los síntomas que producen. Así, no existen síntomas ni signos patognomónicos de TB en ninguna localización; asimismo, en cada uno de los órganos o tejidos afectados, produce inicialmente una clínica insidiosa y anodina, que puede simular cualquier otra enfermedad.<sup>4,5</sup>

Por otra parte, los métodos a utilizar para poder llegar al diagnóstico de cada una de las afecciones posibles de la TB extrapulmonar son, básicamente, los mismos que para la pulmonar, salvo la dificultad existente para poder obtener muestras válidas y que al ser formas de enfermedad muy paubacilares, la rentabilidad de las diferentes técnicas es muy baja. Si a esto se le suma que la clínica suele ser muy inespecífica, finalmente las diferentes técnicas de imagen adquieren mucha importancia y, con frecuencia, se hace necesario recurrir a la obtención de muestras para biopsia para el estudio histológico y microbiológico.

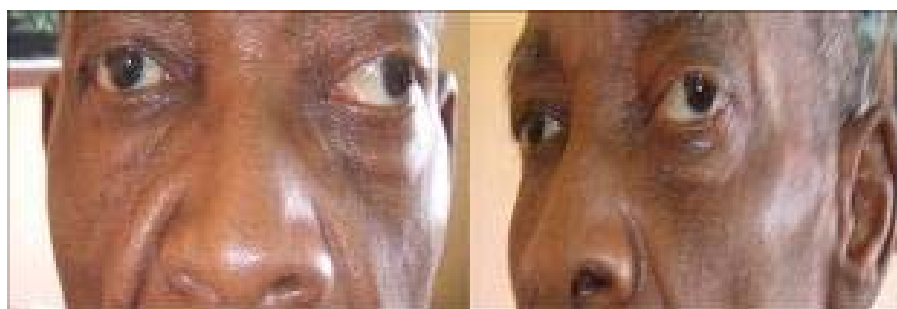
Por todo lo anterior resulta importante que todas las muestras para biopsia, secreciones o exudados del órgano afectado, deban ser cultivadas en medios para micobacterias.<sup>4</sup>

Solo el hallazgo de granulomas caseificantes no es suficiente para emitir el diagnóstico de certeza de TB, pero sí cuando las manifestaciones clínicas y los hallazgos radiográficos son compatibles.

### **CASO CLÍNICO**

Se presenta el caso clínico de un paciente de 56 años de edad, con antecedentes de diabetes mellitus de tipo 2, para lo cual llevaba tratamiento con metformina (1 tableta en almuerzo y comida) y estado nutricional deficiente. El paciente refiere que comenzó a presentar obstrucción nasal del lado izquierdo que había progresado a ambas fosas nasales, con protrusión del globo ocular del mismo lado, así como dolor de moderada intensidad en la región cervical que limitaba los movimientos en esta región (figura).

Este fue ingresado en el Servicio de Neumología del Hospital General Docente "Dr. Juan Bruno Zayas Alfonso" de Santiago de Cuba para ser valorado por especialistas en oftalmología, cirugía maxilofacial y otorrinolaringología.



**Fig.** Antes y después del tratamiento

#### **• Examen físico**

- Mucosas: hipocoloreadas y húmedas.
- Tejido celular subcutáneo: no infiltrado.
- Aparato respiratorio: expansibilidad torácica disminuida. No se percibió tiraje.
- Frecuencia respiratoria: 20 respiraciones por minuto.
- Auscultación cardíaca: ruidos cardíacos rítmicos, ausencia de soplos.
- Frecuencia cardíaca: 89 latidos por minuto.
- Abdomen: blando depresible y no doloroso a la palpación, sin tumor palpable, ni visceromegalias. Ruidos hidroaéreos normales.
- Sistema nervioso central: protrusión de globo ocular izquierdo

#### **• Exámenes complementarios**

- Prueba de la tuberculina: reactor 15 mm

- Tomografía axial computarizada (2011, 20012 y 2013): los resultados informaron la presencia de un proceso expansivo de seno maxilar izquierdo, destrucción de la pared interna de los senos maxilares con masa tumoral y secreción calcificada que se extendía a la región nasal y rinofaringe del lado izquierdo. En el estudio del 2011 los globos y nervios oculares impresionaban normales y en el 2013 se mantenían las lesiones, pero con resolución de las secreciones descritas en los senos paranasales.
- Biopsia de pólipo en seno maxilar: fragmento de tejido recubierto por epitelio escamoso que presentaba reacción inflamatoria crónica, granulomatosa, con áreas focales de necrosis caseosa, rodeada de linfocitos, células gigantes de Langhans. La biopsia con tinción Zielh-Nelsen resultó positiva.

Se discutió el diagnóstico por un equipo de especialistas, quienes tomando en consideración la prueba de la tuberculina hiperérgica, los resultados de los exámenes tomográficos y la biopsia con tinción Zielh-Nelsen positiva, notificaron que se trataba de una tuberculosis extrapulmonar en senos paranasales.

#### • Tratamiento

Al considerar la posibilidad de esta presentación para dejar secuelas se prescribió la categoría 1 de tratamiento con los 4 medicamentos establecidos a los efectos:

- Fase I: administrar 2 tabletas de isoniácida (150 mg), 2 cápsulas de rifampicina (300 mg), 5 tabletas de etambutol (250 mg) y 3 tabletas de pirazinamida (500 mg) a las 8:00 de la mañana.
- Fase II: administrar 2 tabletas de isoniácida (150 mg) y 2 cápsulas de rifampicina (300 mg) a las 8:00 de la mañana.

#### COMENTARIOS

En este paciente con riesgo epidemiológico importante y síntomas clínicos larvados, la biopsia con tinción de Zielh-Nelsen positiva demostró la presencia de bacilos ácido-alcohol resistente (BAAR) en una localización poco común.

No se encontraron antecedentes de contactos de tuberculosis pulmonar, ni existía un cuadro clínico que orientara al diagnóstico de la enfermedad, solo la presencia de BAAR en seno maxilar, que provocó necrosis caseosa, hizo posible dicho diagnóstico. Esta localización extrapulmonar resulta muy rara y no se han identificado en el paciente las posibles secuelas. Actualmente está en la segunda fase del tratamiento antibacilar, con regresión total de la protrusión ocular después del segundo mes de tratamiento y se encuentra en su país (Haití), asintomático y sin secuelas evidentes.

#### REFERENCIAS BIBLIOGRÁFICAS

1. Farga V, Caminero JA. Tuberculosis. 3 ed. Santiago de Chile: Editorial Mediterráneo; 2011.
2. Iseman MD. Tuberculosis. En: Arthur Ausiello D, Goldman L. Cecil. Tratado de medicina interna. 23 ed. Madrid: Elsevier; 2009. p. 1724-32.

3. Farreras R, Rozman C. Tratado de medicina interna. 14 ed. Madrid: Harcourt-Brace; 1996. p. 292.
4. Cuba. Ministerio de Salud Pública. Programa Nacional de Control de la Tuberculosis en Cuba. La Habana: Editorial Ciencias Médicas; 2010.
5. Roca Goderich R, Smith VV, Paz Presilla E, Losada Gómez J, Serret Rodríguez B, Llamas Sierra N, Toirac Lamarque E, et al. Temas de Medicina Interna. 4ed. La Habana: Editorial Ciencias Médicas, 2002.

Recibido: 12 de octubre de 2012.

Aprobado: 23 de diciembre de 2012.

*Mireysi Calás Rosales*. Hospital General Docente "Dr. Juan Bruno Zayas Alfonso", avenida Cebreco, km 1½, reparto Pastorita, Santiago de Cuba, Cuba. Correo electrónico: [mireysi@medired.scu.sld.cu](mailto:mireysi@medired.scu.sld.cu)